LEHMANNS MEDICIN. HAND-ATLANTEN

Bd. XXIV

Ohrenheilkunde

unter Mitwirkung von

Prof. A. Politzer

herausgegeben von

G. Brühl

MÜNCHEN
VERLAG von J. F. LEHMANN

Lehmanns medicinische Handatlanten

nebst kurzgefassten Lehrbüchern.

Bd. I. **Atlas und Grundriss der Lehre vom Geburtsakt und der operativen Geburtshilfe.** In 155 teils vielfarbigen Abbildungen, von Dr. O. Schäffer. V. erweit. Auflage. geb. Mk. 8.—

Bd. II. **Anatomischer Atlas der geburtshilflichen Diagnostik u. Therapie.** Mit 160 meist farb. Abbild. u. 318 S. Text, von Dr. O. Schäffer. II. gänzlich umgearb. Auflage. Preis eleg. geb. Mk. 12.—.

Bd. III. **Atlas und Grundriss der Gynäkologie.** Mit 207 meist farb. Abbildg. u. 262 S. Text, v. Dr. O. Schäffer. II. Aufl. Preis geb. Mk. 14.—.

Bd. IV. **Atlas der Krankheiten des Mundes, der Nase und des Nasenrachenraumes.** Mit 64 color. Abb. Von Dr. L. Grünwald. geb. Mk. 10.—.

Bd. V. **Atlas und Grundriss der Hautkrankheiten.** Mit 65 color. Tafeln. Herausgegeben von Prof. Mracek. Preis eleg. geb. Mk. 14.—.

Bd. VI. **Atlas und Grundriss der Syphilis und der venerischen Krankheiten.** Mit 72 color. Tafeln. Von Prof. Mracek. eleg. geb. Mk. 14.—.

Bd. VII. **Atlas und Grundriss der Ophthalmoscopie und ophthalmoscopischen Diagnostik.** Mit 149 farb. Abbild. Von Prof. Dr. O. Haab in Zürich. III. Aufl. Preis eleg. geb. Mk. 10.—.

Bd. VIII. **Atlas und Grundriss der traumatischen Frakturen und Luxationen.** Mit 79 farb. Tafeln und 158 Abbild. im Text. Von Prof. Dr. Helferich in Kiel. V. Auflage. Preis eleg. geb. Mk. 12.—.

Bd. IX. **Atlas des gesunden und kranken Nervensystems** nebst Abriss der Anatomie, Pathologie und Therapie desselben. Von Dr. Ch. Jakob. Mit Vorrede von Prof. v. Strümpell. II. Auflage. Preis Mk. 14.—.

Bd. X. **Atlas und Grundriss der Bakteriologie und bakteriolog. Diagnostik.** Mit ca. 700 vielfarbigen Originalbildern. Von Prof Dr. K. B. Lehmann u. Dr. R. Neumann. II. erw. Aufl. geb. Mk. 16.—.

Bd. XI./XII. **Atlas und Grundriss der pathologischen Anatomie.** In 120 farb. Tafeln. Von Prof. Dr. O. Bollinger. 2 Bde. II. Auflage. Preis geb. je Mk. 12.—.

Bd. XIII. **Atlas und Grundriss der Verbandlehre** v. Prof. Dr. A. Hoffa in Würzburg. In 144 Tafeln. II. Aufl. Preis eleg. geb. Mk. 7.—.

Bd. XIV. **Atlas und Grundriss der Kehlkopfkrankheiten.** In 44 farb. Tafeln. Von Dr. L. Grünwald. Preis eleg. geb. Mk. 8.—.

Bd. XV. **Atlas und Grundriss der internen Medizin und klin. Diagnostik.** In 68 farb. Tafeln. Von Dr. Chr. Jakob. Preis eleg. geb. Mk. 10.—.

Bd. XVI. **Atlas und Grundriss der chirurg. Operationslehre.** Von Dr. O. Zuckerkandl. 2. vermehrte und verbesserte Auflage. Mit 40 farb. Tafeln und 278 Textabbildungen. geb. Mk. 12.—.

Bd. XVII. **Atlas der gerichtlichen Medizin** von Prof. Dr. E. v. Hofmann in Wien. Mit 56 farb. Tafeln und 193 Text-Illust. geb. Mk. 15.—.

Bd. XVIII. **Atlas und Grundriss der äusseren Erkrankungen des Auges** von Prof. Dr. O. Haab in Zürich. Mit 80 farb. Abbild. auf 48 Tafeln und 7 schwarzen Textabb. II. Auflage. geb. Mk. 10.—.

Bd. XIX. **Atlas und Grundriss der Unfallheilkunde.** 40 farb. Tafeln. 141 Textabb. Von Dr. Ed. Golebiewski in Berlin. geb. Mk. 15.—.

Bd. XX/XXI. **Atlas und Grundriss der patholog. Histologie.** Spezieller Teil 120 farb. Tafeln. Von Dr. H. Dürck. 2 Bände. geb. je Mk. 11.—.

Bd. XXII. — — **Allgemeiner Teil.** Mit 80 farb. Tafeln. geb. Mk. 14. —.

Bd. XXIII. **Atlas und Grundriss der orthopäd. Chirurgie** von Dr. A. Lüning und Dr. W. Schulthess. Mit 16 farbigen Tafeln und 366 Textabbildungen. geb. Mk. 16.—.

Bd. XXIV. **Atlas und Grundriss der Ohrenheilkunde.** Herausgegeben von Dr. G. Brühl, unter Mitwirkung von Prof. Dr. A. Politzer. Mit 39 farb. Tafeln und 99 Textabbildungen. geb. Mk. 12.—.

Bd. XXV. **Atlas und Grundriss der Hernien.** Von Privatdozent Dr. G. Sultan in Göttingen. Mit 8 farbigen Tafeln und 105 zum Teil farb. Abbildungen. geb. zirka Mk. 8.—.

R52408

J. F. LEHMANN's VERLAG in MÜNCHEN.

Das menschliche Gehörorgan

in 8 topographischen Bildern mit erläuterndem Text

von **Dr. Gustav Brühl.**

In Mappe (25/32 cm) gebunden Mark 6. —.

Die Bilder sind in 3facher Vergrösserung angefertigt und wohl geeignet, eine Vorstellung von dem Aufbau des menschlichen Gehörorgans zu geben und topographisch wichtige Verhältnisse zur Anschauung zu bringen. Auch für den Erfahrenen sind die Bilder zur raschen Orientierung nützlich. Bei der auf einer nebenstehenden Tafel verzeichneten Erklärung ist die neue anatomische Nomenklatur berücksichtigt.

Helferich (i. d. Zeitschrift f. Chirurgie).

Die Lehre von den Naseneiterungen.

Von **Dr. Ludwig Grünwald** in München.

Zweite gänzlich umgearbeitete Auflage.

Mit 8 Abbildungen im Text, 2 Tafeln und 1 Tabelle.

1896. 19 Bogen gr. 8°. Preis geheftet Mk. 7.—.

Es liegt hier in Bezug auf Pathologie und Therapie der Siebbeineiterungen zweifellos eine bahnbrechende Leistung des Verfassers vor. Auch die Bearbeitung der anderen Nebenhöhleneiterungen liefert eine Fülle beachtenswerter neuer Beobachtungen und praktischer Winke. Sicher bedeutungsvoll ist der Hinweis des Verfassers auf den hohen diagnostischen Wert der Sondenuntersuchung der Nase, die gegenüber der Inspektion in der That vielfach vernachlässigt wird. Jedenfalls ist das Werk Grünwald's für alle, welche sich mit der Behandlung der Nase beschäftigen, von hohem Interesse und geeignet, mannigfache Belehrung und Anregung zu gewähren.

Kayser (Breslau) im Centralblatt f. innere Medizin.

Die adenoiden Vegetationen

des Nasenrachenraumes.

Hyperplasie der Tonsilla pharyngea bei Kindern und Erwachsenen und ihre Behandlung.

Von **Dr. Jos. Halbeis** in Salzburg.

54 Seiten gr. 8°. Preis **Mk. 2.—.**

Lehmann's medizin. Handatlanten.

Band VII:

Atlas und Grundriss der
Ophthalmoskopie u. ophthalmoskop. Diagnostik.

Mit 149 farbigen und 7 schwarzen Abbildungen.

Von Professor **Dr. O. Haab,** Direktor der Augenklinik in Zürich.

III. stark vermehrte Auflage.

~~~~~ Preis eleg. geb. **Mk. 10.—.** ~~~~~

Die neue (3.) Auflage wurde durch eine grosse Zahl neuer Bilder vermehrt und auch in Bezug auf den Text wesentlich erweitert und verbessert.

Correspondenzblatt f. schweiz. Aerzte: *Ein prächtiges Werk. Die mit grosser Naturtreue wiedergegebenen Bilder des kranken und gesunden Augenhintergrundes bilden eine vorzügliche Studie für den ophthalmologischen Unterricht sowohl als für die ophthalmologische Diagnose in der Praxis.*

Eine vorzügliche Ergänzung zu diesem Atlas bildet das:

Skizzenbuch zur Einzeichnung von Augenspiegelbildern.

Von Professor **Dr. O. Haab,**

Professor an der Universität und Direktor der Augenklinik in Zürich.

II. Auflage. Preis in Mappe **M. 3.—.**

Jeder Käufer des Haab'schen Atlas' wird auch gern das Skizzenbuch erwerben, da er in diesem mit geringer Mühe alle Fälle, die er in seiner Praxis zu untersuchen hat, naturgetreu darstellen kann.

Atlas der äusseren Erkrankungen des Auges,

nebst Grundriss ihrer Pathologie und Therapie.

Von Professor **Dr. O. Haab,** Direktor der Augenklinik in Zürich.

Zweite stark vermehrte Auflage.

Mit 80 farbigen Abbildungen auf 48 Tafeln nach Aquarellen von Maler Johann Fink und 7 schwarzen Text-Abbildungen.

Preis eleg. geb. **Mk. 10.—.**

Dieses neue Werk des rühmlichst bekannten Züricher Ophthalmologen ist wie wenige geeignet, ein wahres Handbuch in der Bücherei eines jeden praktischen Arztes zu werden. Der gleiche so hervorragend lehrhafte Vortrag, wie er in der Ophthalmoskopie (Atlas Bd. VII) desselben Autors bewundert wurde, und diesem Werke zu seinem ausserordentlichen Erfolge verhalf, ist auch eine glänzende Eigenschaft dieses neuen Buches. Die oft so komplizierten Verhältnisse der Erkrankungen des äusseren Auges sind wohl nie klarer und fasslicher veranschaulicht worden, als in dem vorliegenden Werke, in welchem die bildliche mit der verbalen Darstellung sich in schönster Weise ergänzen.

Der Preis des Buches ist mit Hinblick auf das Gebotene ein auffallend niedriger.
~~~~~

LEHMANN'S MEDICINISCHE
HANDATLANTEN.
BAND XXIV.

Atlas und Grundriss

der

Ohrenheilkunde.

Unter Mitwirkung von

Professor **Dr. A. Politzer** in Wien

herausgegeben von

Dr. Gustav Brühl,
Ohrenarzt in Berlin.

ROYAL COLLEGE OF PHYSICIANS, EDIN. LIBRARY.

244 farbige Abbildungen auf 39 Tafeln nach Originalaquarellen von Maler G. Hammerschmidt.

MÜNCHEN.
J. F. Lehmanns Verlag.
1901.

Alle Rechte, insbesondere das der Uebersetzung, vorbehalten.

Lithographie und lithographischer Druck von *Fr. Reichhold*.
Satz und Druck von *Kastner & Lossen*,
Papier von *O. Heck & Ficker*,
Einbände von *L. Beer*,
sämtliche in München.

Vorwort.

Im September 1898 bekam ich von der Verlagsbuchhandlung J. F. Lehmann in München den ehrenvollen Auftrag, für die Sammlung medizinischer Handatlanten den „Atlas und Grundriss der Ohrenheilkunde“ zu verfassen. Das Werk sollte alles „für das elementare Studium der Otologie wichtige“ zur Darstellung bringen. Ich hatte die Ueberzeugung, dass in einem Atlas der Ohrenheilkunde auf die Abbildung pathologischer Präparate der Hauptwert zu legen sei, und dass das Verständnis derselben durch Darstellung normal anatomischer Präparate erleichtert werden müsste. Die gestellte Aufgabe konnte nur gelöst werden, wenn es möglich war, unter einem sehr grossen Präparatenmaterial geeignete Auswahl zu treffen. Da meine eigene Sammlung dazu nicht ausreichte, wandte ich mich an meinen hochverehrten früheren Chef, Hrn. Prof. Politzer in Wien, mit der Bitte, aus seiner reichhaltigen Sammlung diejenigen Präparate aussuchen zu dürfen, welche mir zur Bearbeitung des Atlas fehlten. Hr. Prof. Politzer hat mir in der entgegenkommendsten Weise und mit gewohnter Liebenswürdigkeit seine Sammlung für diesen Zweck zur Verfügung gestellt; auch hat mir Hr. Prof. Politzer insofern seine thatkräftige Unterstützung zu teil werden lassen, dass er die Durchsicht

und Richtigstellung der nach seinen Präparaten hergestellten Originalbilder übernommen hat. Für diese seine Mitwirkung an der Anlage und der Ausgestaltung des Werkes spreche ich Hrn. Prof. Politzer auch an dieser Stelle meinen allerergebensten, wärmsten Dank aus! — Aus Politzers Sammlung sind 30 makroskopische, 24 mikroskopische Präparate [in den Tafelerklärungen mit (P.) bezeichnet] abgebildet worden, aus meiner Sammlung 54 makroskopische, 40 mikroskopische [mit (B.) bezeichnet]; dazu kommen 12 Abbildungen von Ohrmuschelerkrankungen (5 von Politzer) und 48 Trommelfellbilder, welche von Patienten meiner Poliklinik — etwas vergrössert — (bei Gasglühlicht) aufgenommen sind. Ausser den Tafelerklärungen sollte dem Atlas ein Grundriss mit Textabbildungen beigegeben werden; der Grundriss unterlag meiner alleinigen Bearbeitung und ist dem knappen Raum gemäss, besonders im speziellen Teil, ganz kurz gehalten; eine etwas ausführlichere Besprechung der anatomischen Verhältnisse hielt ich im Interesse des besseren Verständnisses der Präparate für durchaus nötig.

Die Bilder wurden unter meiner ständigen Leitung von dem mir von Hrn. Lehmann gesandten Maler, Hrn. Hammerschmidt, angefertigt. Die mit Seiberts Zeichenocular entworfenen mikroskopischen Bilder sind Platzersparnisses halber in Kreisform gebracht; die Kreise stellen nur Teile des ganzen Gesichtsfeldes dar. Die Clichés zu den Instrumentenabbildungen sind nach Modellen des hiesigen medizinischen Warenhauses*) angefertigt und uns entgegenkommender

*) Berlin N, Friedrichstrasse 108 I.

Weise von demselben geliehen worden. Hr. Hammerschmidt hat sich um die naturgetreue Wiedergabe der Präparate und um die Herstellung der Textabbildungen ausserordentlich verdient gemacht. Für seinen unermüdlichen Fleiss bin ich ihm ebenso zu Danke verpflichtet wie dem Verleger Hrn. J. F. Lehmann, welcher dem Gelingen des Werkes sein aufopferndstes Interesse gewidmet hat.

Berlin, März 1901.

Dr. Gustav Brühl.

Inhaltsverzeichnis.

	Seite
I. Anatomie des Gehörorganes . . .	1—56
A. Einteilung	1
B. Macroscopische, microscopische, topographische Anatomie	1—54
a) des schallleitenden Apparates	1—38
1. Ohrmuschel	1—4
2. Aeussere Gehörgang	4, 7—10
3. Schläfenbein	4—19
α) squama temporalis	5—6
β) pars tympanica (Gehörgang des Neugeborenen)	6—10
γ) pars petrosa	10—15
und pars mastoïdea (sinus durae matris)	15—19
4. Trommelfell	19—25
5. Paukenhöhle	25—33
6. Ohrtrompete	33—38
b) des schallempfindenden Apparates	38—51
1. Das knöcherne Labyrinth	38—41
2. Das häutige Labyrinth	41—45
3. Der Hörnerv und Centralorgane . . .	45—48
Histologie	48—51
c) Gefäss- und Nervenversorgung des Gehörorganes	52—54
C. Entwicklungsgeschichtliches und vergleichend Anatomisches	55—56
II. Physiologie des Gehörorganes . . .	56—62
III. Untersuchung	62—99
A. Anamnese	63—64
B. Status praesens	64—99
a) Allgemeiner status	64
b) Spezieller status	64—99
1. Inspektion	64—65
2. Palpation	65

Seite

3. Otoscopie . . . . . 65—73
4. Sondieren 73
5. Perkussion 74
6. Durchstrahlung und Durchleuchtung . 74
7. Funktionsprüfung . . . . . 74—81
   α) Sprache . . . . . 75—76
   β) Taschenuhr 76
   γ) Acumeter 76
   δ) Stimmgabeln, Galtonpfeife . . . 77
   ε) Rinne . . . . . 78—79
   ζ) Weber 79
   η) Schwabach . . . . . 79—80
   ϑ) Gellé 80
   ι) Galvanische Prüfung 81
   κ) Statische Prüfung 81
8. Rhinoscopia anterior, posterior, Digitaluntersuchung . . . . . 81—85
9. Untersuchung der Tuba Eustachii und allgemeine Behandlung durch die Tube 85—96
   α) Valsalva . . . . . 85—86
   β) Politzer's Verfahren . . . . . 86—89
   γ) Katheterisieren, Auscultation . . . 89—92
   Mechanische Wirkung der Luftduche 93—94
   Therapie durch Tube . . . . . 94—95
   δ) Bougieren . . . . . 95—96
10. Allgemeine Untersuchung . . . . 96—97
11. Untersuchung auf Simulation . . . 97—98
12. Bacteriologische und histologische Untersuchung . . . . . 98—99

IV. Pathologie und Therapie . . . . . 99—250

A. Allgemeiner Teil . . . . . 99—132

a) Häufigkeit der Ohrenkrankheiten . . . 99
b) Allgemeine Aetiologie . . . . . 100—102
c) Allgemeine Symptomatologie 102
   1. Gehörsanomalien . . . . . 102—103
   2. Ohrgeräusche . . . . . 103—105
   3. Gleichgewichtsstörungen 105
   4. Autophonie 105
   5. Reflexerscheinungen . . . . . 105—106
   6. Facialislähmung . . . . . 106—109
d) Allgemeine Prognose . . . . . 109—120
e) Allgemeine Therapie 110
   1. Desinfection . . . . . 110—112
   2. Reinigung des Ohres . . . . . 112—114
   3. Oertliche Anwendung von Arzneimitteln. 114—116
   (Ohrtropfen, Ohrbäder, Pulver)

Seite

4. Ohrverbände 116
5. Blutentziehung . . . . . 116—117
6. Umschläge . . . . . 117—118
7. Verdichtete und verdünnte Luft . . . 118—119
8. Massage . . . . . 119—120
(Drucksonde, Masseur, Luftpumpe)
9. Elektrizität . . . . . 120—122
10. Hörrohre, Hörübungen . . . . . 122—124
11. Nasenrachenerkrankungen u. Behandlung 124—130
12. Allgemeine Behandlung . . . . . 130—131

f) Allgemeine Hygiene des Ohres . . . . 131—132

B. Spezieller Teil . . . . . 133—155

I. Pathologie und Therapie des Schallleitungsapparates . . . . . 133—152

A. **Krankheiten des äusseren Ohres** . . . 133—140

a) Krankheiten der Ohrmuschel . . 133—139
1. Hyperämie 133
2. Dermatitis traumatica 133
3. D. erysipelatosa 134
4. D. phlegmonosa et gangraenosa . . . 134
5. D. congelationis et combustionis . . 134—135
6. Ekzem . . . . . 135—136
7. Herpes . . . . . 136—137
8. Lupus vulgaris 137
9. Syphilis 138
10. Othaematom . . . . . 138—139
11. Ohrcysten 139
12. Perichondritis 139

b) Krankheiten des äusseren Gehörganges . . . . . 140—152
1. Hyperämie 140
2. Ekzem 140
3. Herpes 140
4. Syphilis . . . . . 140—141
5. Otitis externa circumscripta . . . 141—143
6. Ot. ext. diffusa 143
7. Ot. ext. hämorrhagica . . . . . 143—144
8. Ot. ext. cruposa 144
9. Ot. ext. diphtherica . . . . . 144—145
10. Ot. ext. desquamativa 145
11. Ot. ext. parasitica . . . . . 145—146
12. Secretionsanomalien . . . . . 146—147
13. Fremdkörper . . . . . 147—150
14. Verengerungen 150
α) Strictur . . . . . 150—151
β) Atresie 151
γ) Exostose und Hyperostose . . . 152

Stiee
B. **Krankheiten des Mittelohres** . . . . 153—188
a) Krankheiten des Trommelfelles . . 153—155
1. Myringitis acuta . . . . . 153—154
2. M. chronica . . . . . 154—155
b) Krankheiten der Paukenhöhle . . 155—185
1. Paukenhöhlencatarrhe. . . . 155—165
α) Cat. auris mediae acutus . . . 155—158
β) Cat. aur. med. chronicus (catarrhalische Adhaesivprozesse) . . . . . 158—164
2. Ankylosis stapedis . . . . . 164—165
3. Mittelohrentzündungen . . . 165—185
α) Ot. med. acuta simplex . . . . 165—167
β) Ot. med. acuta der Säuglinge . . 167—168
γ) Ot. med. acuta perforativa . . . 168—172
δ) Ot. med. chronica . . . . . 172—182
ε) Besonderer Verlauf bei Allgemeinerkrankungen . . . . . 182—185
c) Krankheiten der Ohrtrompete . . 186—188
1. Fremdkörper 186
2. Salpingitis 186
α) acuta, β) chronica
3. Geschwürsbildung 187
4. Veränderungen im Lumen . . . . 187—188
C. **Die im Gefolge von Mittelohreiterungen auftretenden Erkrankungen** . . . . . 188—223
a) Krankheiten des Warzenfortsatzes 188—201
1. Mastoïditis und Periostitis acuta . . 188—193
Therapie . . . . . 191—193
2. Mastoïditis chronica und Osteosclerose 193—201
Therapie . . . . . 195—201
b) Cholesteatom . . . . . 201—206
c) Caries und Necrose . . . . . 206—210
d) Krankheiten des Gehirns und der Blutgefässe . . . . . 210—223
1. Hyperämie, Oedem, Meningitis serosa . 211—212
2. Pachymeningitis ext. und interna . . 212—213
3. Leptomeningitis purulenta . . . . 213—214
4. M. tuberculosa 214
5. Hirnabscess . . . . . 214—218
6. Sinusthrombose . . . . . 218—222
7. Osteophlebitispyämie 222
8. Sepsis 222
9. Blutungen . . . . . 222—223
II. Pathologie und Therapie des schallempfindenden Apparates . . . . . 223—231
a) Circulationsstörungen. . . . 224—226
1. Hyperämie 224

Seite

2. Anämie 224
3. Hämorrhagie . . . . . 224—225
4. Morbus apoplectiformis Menière . . 225—229
b) Otitis interna 226
1. Ot. int. acuta 225
2. Ot. int. leukaemica 226
3. Ot. int. parotitica 226
4. Ot. int. luetica 227
5. Secundäre ot. int. (Panotitis) . . . 227—229
c) Krankheiten des Hörnerven und der Hörcentren . . . . . 229—231

III. Verletzungen des Gehörorganes . . . . 231—235

IV. Neubildungen . . . . . 235—238

V. Missbildungen . . . . . 239—240

VI. Neurosen . . . . . 240—241

VII. Taubstummheit . . . . . 242—244

VIII. Soziale Bedeutung der Ohrenkrankheiten . . 244—247

a) Militärdienst . . . . . 244—245
b) Lebensversicherung 245
c) Unfallversicherung und gerichtliche Begutachtung . . . . . 245—247

Anhang. Receptformulare . . . . . 248—250

Verzeichnis der farbigen Tafeln.

Tab. 1.
Fig. 1. Schläfenbein eines Erwachsenen von vorn.
„ 2. „ „ Neugeborenen.
„ 3. „ „ „ zerlegt.

Tab. 2.
Fig. 1. Schuppe mit Trommelfell u. Gehörknöchelchen von vorn.
„ 2. „ „ „ „ „ „ hinten.
„ 3. Schläfenbein von innen.
„ 4. Rechte Gehörknöchelchenkette von lateral.
„ 5. „ „ „ medial.
„ 6. Linke „ „ lateral.
„ 7. „ „ „ medial.
„ 8. „ „ isoliert.
„ 9. Hammer mit m. tens. tymp.
„ 10. Steigbügel mit m. stapedius.

Tab. 3.
Fig. 1. Frontalschnitt durch Gehörorgan.
„ 2. „ Schläfenbein.

Tab. 4.
Fig. 1. Horizontalschnitt durch Gehörorgan d. Erwachsenen.
„ 2. „ „ „ „ Neugeborenen.
„ 3. „ „ Schläfenbein (can. facialis).

Tab. 5.
Fig. 1. Felsenbein mit Tuba Eustachii.
„ 2. „ „ Gefässen, Nerven.
„ 3. „ von hinten (saccus endol.)

Tab. 6.
Fig. 1. Horizontalschnitt durch Schläfenbein eines Kindes (Antrumlage).
„ 2. „ „ „ dipl. Warzenforts.
„ 3. „ „ „ dipl.-pneum. „
„ 4. „ „ „ pneumat. „
„ 5. „ „ „ pneumat. „
„ 6. „ „ „ sclerot. „

Tab. 7.
Fig. 1. Schläfenbein: Bogengänge, can. facialis.
„ 2. Felsenbein: Schnecke.
„ 3. Corrosionspräparat des Labyrinthes.
„ 4. Schläfenbein: Bogengänge, Aquaeducte.

Tab. 8.
Fig. 1—4. Schläfenbeine durchsichtig mit inicierten Labyrinthen von vorn und hinten.

Tab. 9.
Fig. 1. Labyrinth aufgefeilt.
„ 2. „ „ mit häutigem Labyrinth.
„ 3. Schnecke aufgesägt.
„ 4. „ „ mit ductus cochlearis.

Tab. 10.
Fig. 1. Schläfenbein mit freigelegter Dura mater, Trommelfell.
„ 2. „ „ freigelegtem Gehirn, Paukenhöhle.

Tab. 11. Schädelbasis mit sinus und Labyrinth, Fissuren.

Tab. 12. Durchsichtiger Schädel mit gefüllten Nebenhöhlen, Tuba Eustachii katheterisiert.

Tab. 13. u. 14. Microscopische Präparate:

Tab. 13.
Fig. 1. Gehörgang.
„ 2. Trommelfellfläche.
„ 3. Embryonale Promontorialschleimhaut.
„ 4. Promontorialschleimhaut d. Erwachsenen.
„ 5. Warzenfortsatz.
„ 6. Sulcus tympanicus.

Tab. 14.
Fig. 1. Tuba Eustachii.
„ 2. Hammerambossgelenk.
„ 3. Steigbügel in fen. vest.
„ 4. Mittleres und inneres Ohr.
„ 5. Schnecke v. Mensch.
„ 6. „ „ Meerschweinchen.

Tab. 15.
Fig. 1. Sarcoma auriculae.
„ 2. Lupus vulgaris.
„ 3. Carcinoma.
„ 4. Strictura acquisita.
„ 5. Othaematom.
„ 6. „ Naturheilung.

Tab. 16.
Fig. 1. Keloïd der Ohrmuschel.
„ 2. Atherom.
„ 3. Darwin-Woolner'sches Ohr; colobom.
„ 4. Wildermuth'sches Ohr; Auricularanhänge.
„ 5. Cercopithecusohr; fist. aur. congenita.
„ 6. Microtie.

Tab. 17.

Fig. 1. Exostosis squamae temp. und Hyperostosis meatus acust. ext.
„ 2. Dehiscenz in der bulla iugularis.
„ 3. Vorlagerung der a. carotis.
„ 4. Tiefstand der mittl. Schädelgrube, Vorlagerung d. sinus.

Tab. 18.

Fig. 1. Steigbügel mit Schleimhautfäden.
„ 2. Ankylosis stapedis membranacea.
„ 3. Catarrhus chron.
„ 4. Ankylosis stapedis membranacea; Atresia fen. cochl.
„ 5. Gestielte Körperchen im Antrum.
„ 6. Schleimhautfalte vom Amboss ins antrum.

Tab. 19.

Fig. 1. Missbildung des Amboss; Ankylose.
„ 2. Ankylose des Amboss.
„ 3. Am Steigbügel adhärente Trommelfellnarbe von vorn.
„ 4. „ „ „ „ „ oben.
„ 5. Hammergriff am Promontorium adhärent von vorn.
„ 6. „ „ „ „ „ oben.

Tab. 20—22. Microscopische Präparate.

Tab. 20.

Fig. 1. Kuppelraum beim Erwachsenen.
„ 2. „ „ Neugeborenen.
„ 3. „ bei ot. chron.
„ 4. „ „ cat. chron.
„ 5. „ „ cat. chron.
„ 6. Adhäsion zwischen Trommelfell und Promontorium.

Tab. 21.

Fig. 1. Verkalkung.
„ 2. Adhäsion des Amboss.
„ 3. Carcinoma auriculae.
„ 4. Lupus „
„ 5. Hyperplasie der Rachenmandel im Spiegelbild.
„ 6. „ „ „ histologisch.

Tab. 22.

Fig. 1. Fett in fen. cochl.
„ 2. Obliteration der fen. cochl.
„ 3. Bindegewebe in fen. cochl.
„ 4. Ankylosis ossea stapedis.
„ 5. „ „ „
„ 6. „ „ „

Tab. 23.

Fig. 1. Carcinoma ossis temp.
„ 2. Atresia tubae.
„ 3. Catarrhus acutus (Schläfenbein von vorn).
„ 3a. „ „ („ von oben).

Fig. 4. Ot. media acuta simplex (von vorn).
„ 4a. „ „ „ „ (von oben).
„ 5. Ot. media acuta perforativa (von vorn).
„ 5a. „ „ „ „ (von oben).

Tab. 24.

Fig. 1. Ot. chron. supp. Caries tegm. tymp. Schläfenbein v. vorn.
„ 2. „ „ „ „ „ „ von oben.
„ 3. „ „ „ „ „ „ Meningitis v. vorn.
„ 4. „ „ „ „ „ „ „ v. oben.
„ 5. „ „ „ necrosis proc. mast. Pachymeningitis von vorn.
„ 6. „ „ „ necrosis proc. mast. Pachymeningitis von oben.

Tab. 25.

Fig. 1. Ot. chron. supp., necrosis proc. mast. Abscessus cerebri Schläfenbein von vorn.
„ 2. „ „ „ necrosis proc. mast. Abscessus cerebri von oben.
„ 3. „ „ „ Polypi; Abscessus cerebri von vorn.
„ 4. „ „ „ „ „ „ von oben.
„ 5. „ „ „ caries os. petrosi; abscessus cerebelli von vorn.
„ 6. „ „ „ caries os. petrosi: abscessus cerebelli von oben.

Tab. 26.

Fig. 1. Ot. chron. supp.; caries. Meningitis.
„ 2. „ „ „ caries. labyrinthi.
„ 3. „ „ „ „ „ Meningitis.
„ 4. „ „ „ „ can. carotici; Hämorrhagia letalis.
„ 5. „ „ „ Phlebothrombosis sinus transversi.
„ 6. „ „ acuta; „ „ „

Tab. 27.

Fig. 1. Fistulae proc. mast.
„ 2. Cholesteatoma meatus acust. ext.
„ 3—6. Ot. chron. supp.; fistulae proc. mast. Abscessus cerebri. Thrombosis sinus transversi.

Tab. 28.

Fig. 1. Ot. chron. supp.; Cholesteatom Schläfenbein von vorn.
„ 2. „ „ „ „ „ von oben.
„ 3. „ „ „ Cholesteatom Destructio meat. acust. ext.
„ 4. „ „ „ „ „ „ „ „ „
„ 5. „ „ „ „ „ „ „ von vorn.
„ 6. „ „ „ „ „ „ „ von oben.

Tab. 29.

Fig. 1. Ablösung der Ohrmuschel.
„ 2. Fistula proc. mast. (Mastoïditis acuta).
„ 3. Typische Aufmeisselung nach Schwartze.
„ 4. Breite „

Fig. 5. Vollendete Radicaloperation: Körner's Plastik.
„ 6. Freilegung der Dura mater: Panse-Siebenmann's Plastik.
Tab. 30—31. Microscopische Präparate.
Tab. 30.
Fig. 1. Staphylococcen (ot. ext.)
„ 2. „ (cat. acut.)
„ 3. Diplococcen (ot. med.)
„ 4. Streptococcen (mast. acut.)
„ 5. „ (Phlebothrombosis).
„ 6. Aspergillus (Otomycosis).
Tab. 31.
Fig. 1. Trommelfell (ot. med. acuta).
„ 2. ot. med. acuta.
„ 3. Carioeses Hammerambossgelenk.
„ 4. ot. med. chron. supp. (caries).
„ 5. „ „ „ „ bei Tuberculose.
„ 6. „ „ „ „ (caries necrotica).
Tab. 32.
Fig. 1. Fissurae ossis temp.
„ 2. Neurofibroma n. VIII.
Tab. 33—37. Microscopische Praeparate.
Tab. 33.
Fig. 1. Polypoese Granulation (Tuberculose).
„ 2. „ „ (n. Unna).
„ 3. „ „ (hyaline Körperchen).
„ 4. „ „ (Flimmerepithel).
„ 5. Fibroma polyposum.
„ 6. Myxofibroma „
Tab. 34.
Fig. 1. Mastoïditis acuta.
„ 2. Bindegewebsentwicklung in cel. mast.
„ 3. Leptomeningitis.
„ 4. Pachymeningitis.
„ 5. Phlebothrombosis sinus transversi.
„ 6. Thrombophlebitis „ „
Tab. 35.
Fig. 1. Cholesteatom des Gehörganges.
„ 2. Elephantiasis (Hyperkeratosis).
„ 3. „
„ 4. Epidermisüberwanderung durch Perforation.
„ 5. Epidermisierte Paukenhöhlenschleimhaut.
„ 6. Cholesteatoma proc. mast.
Tab. 36.
Fig. 1. Carcinoma cochleae.
„ 2. Neurofibroma n. VIII.
„ 3. Bindegewebe im Kuppelraum.
„ 4. Exsudat im Bogengang.
„ 5. Bindegewebswucherung in Schnecke.
„ 6. Exsudat in Schnecke.

Tab. 37.

Fig. 1. Bluterguss in Bogengang.
„ 2. ot. int. (nach ot. chron.)
„ 3. Bindegewebsentwicklung im Bogengang.
„ 4. Knochenneubildung in Schnecke.
„ 5. Ganglion spirale bei Syphilis.
„ 6. „ „ bei Taubstummheit.

Tab. 38—39. Trommelfellbilder.

Tab. 38.

Fig. 1—3. normal.
„ 4. Exostosen.
„ 5—11. cat. acutus und chronicus.
„ 12. ankylosis stapedis.
„ 13—14. Myringitis.
„ 15—16. Ruptura traumatica.
„ 17—19. Ot. med. acuta simplex.
„ 20—29. „ „ „ perforativa.

Tab. 39.

Fig. 1—8. ot. med. supp. chronica.
„ 9—10. Polypen.
„ 11. Cholesteatom.
„ 12. Totaldefect.
„ 13. Perforatio duplex.
„ 14—16. „ der Shrapnell'schen Membran.
„ 16. Cholesteatom.
„ 17—24. Residuen von. ot. chron. supp.

Verzeichnis der Textabbildungen.

Fig. 1. Ohrknorpel mit Muskeln von vorn
„ 2. „ „ „ „ hinten.
„ 3. Metallausguss des Gehörganges.
„ 4. Schema des venoesen Blutabflusses aus der Schädelhöhle.
„ 5. „ über die Lage des Gehörorganes im Schädel.
„ 6. „ „ das Trommelfell, Gehörknöchelchen.
„ 7. Gehörknöchelchen (Bewegungsmechanismus).
„ 8. Epithelverteilung im Gehörorgan.
„ 9. Tuba Eustachii.
„ 10. Tubenmuskulatur.
„ 11. Radiogramm des Mittelohres.
„ 12. „ „ Labyrinthes.
„ 13. Häutiges Labyrinth und Gehirnhäute.
„ 14. Schema des gesamten Gehörorganes (Centralorgane).
„ 15. Crista acustica.
„ 16. Entwicklungs-Schema des Ohres.
„ 17. Luft-Knochenleitung.
„ 18. Hörbild des Basilarmembran.
„ 19. Electroscop.
„ 20. Durchleuchtungslampe.
„ 21. Reflector.
„ 22. „
„ 23. Ohrtrichter.
„ 24. „
„ 25. Ohrpincette.
„ 26. Kniezange.
„ 27. Ohrspritze.
„ 28. Glas.
„ 29. Wattestäbchen.
„ 30. Siegle's Trichter.
„ 31. Silbersonde.
„ 32. Kupfersonde.
„ 33. Acumeter.
„ 34. Stimmgabel.
„ 35. Galtonpfeife.

Fig. 36. } Nasenspecula.
„ 37. }
„ 38. Nasenrachenspiegel.
„ 39. Medianschnitt durch Kopf bei ruhiger Atmung.
„ 40. „ „ „ beim Schlingen.
„ 41. Politzerballon mit Glasolive und Katheter.
„ 42. Otoscop.
„ 43. Doppelotoscop.
„ 44. Schematischer Frontalschnitt durch die Paukenhöhle: eingesunkene Narbe.
„ 45. Schematischer Frontalschnitt; Narbe nach Politzern vor-
„ 46. Salmiakdampfapparat. [getrieben.]
„ 47. n. VII.
„ 48. Sterilisator.
„ 49. Wattekasten.
„ 50. Kathetergefäss.
„ 51. Ballonspritze.
„ 52. Paukenröhrchen.
„ 53. Pulverbläser.
„ 54. Ohrverband.
„ 55. Wärmeregulator.
„ 56. Masseur Delstanche.
„ 57. Vibrationsmassageansätze.
„ 58. Lucae's Drucksonde.
„ 59. Elektromotor.
„ 60. Handluftpumpe.
„ 61. Galvanokaustische Brenner.
„ 62. } Hörrohre.
„ 63. }
„ 64. } Ringmesser.
„ 65. }
„ 66. Scharfe Löffel.
„ 67. Choanenzange.
„ 68. Adenotom.
„ 69. Antiphon.
„ 70. Furunkelmesser.
„ 71. Ohrlöffel.
„ 72. Trommelfell (Paracentese).
„ 73. Paracentesenadel.
„ 74. } Gehörknöchelchenextraktion
„ 75. }
„ 76. Narbe dem Steigbügel anliegend.
„ 77. „ nach Politzern.
„ 78. Gemeinsamer Griff mit 6 Instrumenten.
„ 79. Polypenzange.
„ 80. Künstliches Trommelfell.
„ 81. }
„ 82. } Adhäsivprocesse nach ot. chron. supp.
„ 83. }
„ 84. } Synechotomie.

Fig. 85. Hohlmeissel.
„ 86. Flacher Meissel.
„ 87. Hammer.
„ 88. Knochenzange.
„ 89. Schläfenbein mit Trepanationsstellen.
„ 90. Knochenzange.
„ 91. Plastikenschema.
„ 92. Gehörgangsklemme.
„ 93. Meissel nach Stacke.
„ 94. Cariöse Gehörknöchelchen.
„ 95. Lumbalpunction.
„ 96. Punctionsnadel.
„ 97. Aussenfläche des Gehirns mit Angabe der Herdsymptome.
„ 98. Unterbindung der v. iugularis.
„ 99. Polypenschlinge.

Druckfehler.

Seite	Zeile	statt	soll es heissen
21	6	Wirbel	Winkel
31	36	Abb. 76	Abb. 44
37	13	knorpliger	knorpligen
45	30	Basalmembran	Basilarmembran
45	33	ins Gehirn ein	aus Gehirn aus
57	21	e	e^4
81	37	λ)	8)
91	35, 36	ein passendes	einem passenden
143	38	aumatisch	traumatisch
145	2	Epidermispfröpfe	Epidermispfröpfe, Keratosis
155	2	Sozojodolöl	Sozojodolöl (Stetter)
155	17	eingeteilt	eingeteilt (Politzer)
164	11	werden	werden (Politzer)
164	23	hyperämisch	hyperämisch (Schwartze)
198	39	(Panse)	(Panse, Siebenmann); Resection des in ihnen liegenden Knorpels
199	Abb. 91	(Panse)	(Panse, Siebenmann)
204	8	Shrapnel	Shrapnell
205	1	„	„

Erklärung zu			
Tab. 25	Fig. 3	egminis	tegminis
„ 26	„ 5	transversus	transversi
„ 34	„ 5, 6	transversus	transversi

Tab. 1.

Fig. 1.

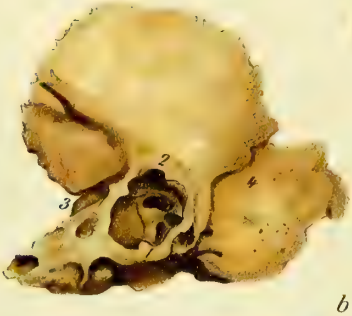

Fig. 2.

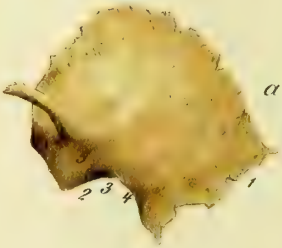

Fig. 3.

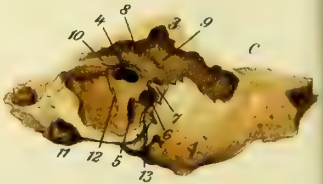

Lith. Anst. F. Reichhold, München.

Erklärung zu Tab. 1.

Fig. 1. **Linkes Schläfenbein eines Erwachsenen.** (B.)

1. margo parietalis
2. squama temporalis
3. sulcus arteriae temporalis mediae.
4. linea temporalis.
5. processus zygomaticus
6. tuberculum articulare
7. fossa mandibularis
8. processus inferior tegminis tympani.
9. fissura petrosquamosa
10. fissura petrotympanica
11. meatus acusticus externus.
12. sulcus tympanicus.
13. spina supra meatum.
14. fossa mastoïdea
15. sutura squamomastoïdea
16. fissura tympanomast.
17. processus styloïdeus
18. pars tympanica.
19. pars mastoïdea.
20. incisura parietalis.
21. pars petrosa
22. foramen mastoïdeum.
23. incisura mastoïdea (digastrica).

Fig. 2. **Linkes Schläfenbein eines Neugeborenen.** (B.)

1. annulus tympanicus
2. superficies meatus acustici externi.
3. processus inferior tegminis tympani.
4. sutura squamomast.

Fig. 3. **Linkes Schläfenbein eines Neugeborenen, zerlegt** (B.) in:

a) pars squamosa

1. hinterer Rand (sutura squamomast.)
2. Ansatzstelle des vorderen Schenkels des annulus tympanicus.
3. oberer Rand; incisura Rivini
4. Ansatzstelle des hinteren Schenkels des annulus tympanicus
5. fossa mandibularis

b) annulus tympanicus.

1. tuberculum tympanicum anterius
2. tuberculum tympanicum posterius
3. spina tympanica posterior (maior)
4. incisura Rivini.

c) pars petrosa

1. processus mastoïdeus
2. antrum mastoïdeum
3. tegmen tympani
4. fenestra vestibuli
5. fenestra cochleae
6. sinus tympani
7. eminentia pyramidalis.
8. prominentia canalis facialis
9. prominentia canalis semicircularis lateralis (tuberculum ampullare)
10. processus cochleariformis
11. canalis caroticus
12. sulcus promontorii (Jacobsonii)
13. foramen stylomastoïdeum

Erklärung zu Tab. 2.

Fig. 1. **Linke Schuppe eines Neugeborenen mit Trommelfell und Gehörknöchelchen von vorn.** (B.)

1. annulus tympanicus
2. incisura Rivini
3. membrana tympani
4. prominentia malleolaris
5. stria malleolaris
6. umbo membranae tympani

Fig. 2. **Präparat 1 von innen.** (B.)

1. Horizontale Lamelle der Schuppe
2. Deckplatte des antrum mastoïdeum
3. recessus epitympanicus
4. malleus
5. processus anterior Folii im sulcus malleolaris
6. incus
7. stapes
8. chorda tympani
9. plica malleolaris anterior
10. „ „ posterior.

Fig. 3. **Linkes Schläfenbein eines Neugebornen von innen.** (B.)

1. fissura petrosquamosa
2. sulcus sigmoïdeus
3. apertura externa aquaeductus vestibuli
4. eminentia arcuata
5. fossa subarcuata
6. prominentia canalis semicircularis posterioris
7. meatus acusticus internus
8. foramen nervi facialis (area vestibularis)
9. area cribrosa superior
10. area cribrosa media
11. foramen singulare
12. foramen centrale cochleae et tractus foraminosus spiralis
13. crista transversa
14. apertura externa canaliculi cochleae (aquaeductus cochleae).

Fig. 4. **Rechte Gehörknöchelchenkette von lateral, 3mal vergrössert.** (B.)

1. Malleus
2. Sperrzahn
3. Incus
4. stapes
5. crus posterius.

Fig. 5. **Dieselbe von medial.** (B.)

1. Sperrzahn des Ambos
2. processus lenticularis
3. Basis stapedis
4. crus anterius
5. crus posterius.

Fig. 6. **Linke Gehörknöchelchenkette, von lateral.** (B.)
Fig. 7. „ „ „ „ **medial.** (B.)
Fig. 8. „ „ „ **isoliert.** (B.)

a) Malleus.

1. capitulum mallei
2. Gelenkfläche
3. collum mallei
4. processus anterior (Folii)
5. Sperrzahn
6. crista mallei
7. processus lateralis (brevis)
8. manubrium mallei
9. superficies umbilicalis

b. Incus.

1. corpus incudis
2. crus breve
3. Sperrzahn
4. untere Gelenkfläche
5. crus longum
6. processus lenticularis

c. Stapes.

1. capitulum
2. crus anterius
3. crus posterius
4. Basis
5. sulcus stapedis.

Fig. 9. **Malleus (1) mit musculus tensor tympani.** (2.) (B.)
(Natürliche Grösse, von hinten.)

Fig. 10. **Stapes (1) mit musculus stapedius.** (2) (B.)
(Natürliche Grösse.)

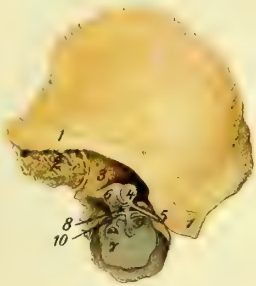

Fig. 2.

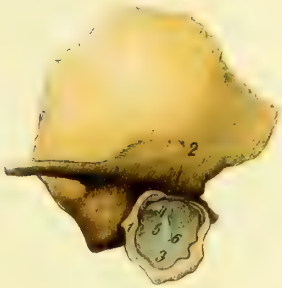

Fig. 1.

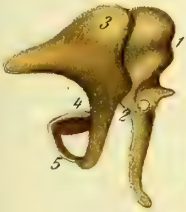

Fig. 4.

Fig. 5.

Fig. 3.

Fig. 6.

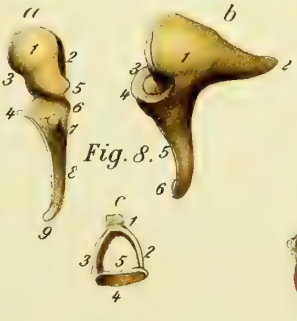

Fig. 8.

Fig. 7.

Fig. 9.

Fig. 10.

Lith. Anst F. Reichhold, München

Tab. 3.

Fig. 1.

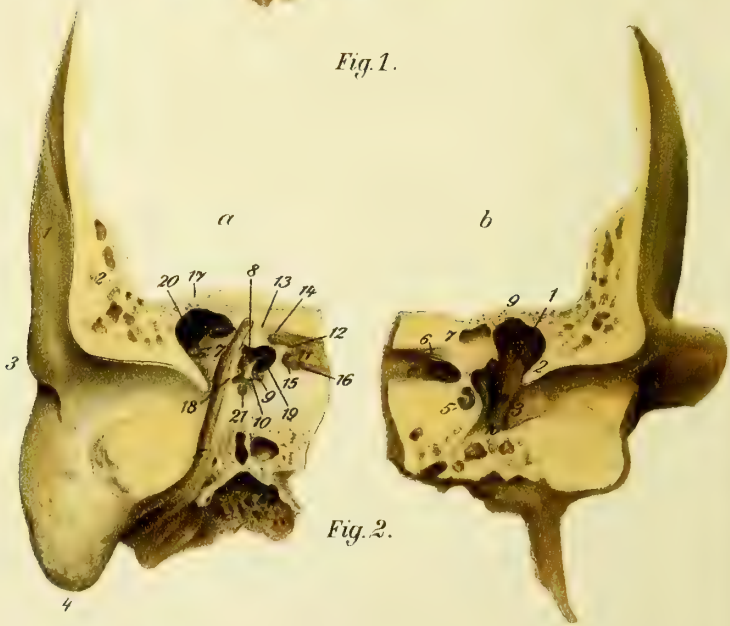

Fig. 2.

Lith. Anst. F. Reichhold, München.

Erklärung zu Tab. 3.

Fig. 1. **Frontalschnitt durch das rechte Gehörorgan eines Erwachsenen.** (B.)

1. auricula
2. squama temporalis
3. m. temporalis
4. Haut
5. meatus acusticus externus cartilagineus
6. Tragi u. glandulae ceruminosae
7. Parotis
8. Processus mastoïdeus
9. Gehörgangsknorpel (Bodenteil.)
10. incisura cartilaginis meatus acustici externi Santorini maior
11. incisura cartilaginis meatus acustici externi Santorini minor
12. processus triangularis
13. Bindegewebe
14. obere } Gehörgangswand
15. untere }
16. meatus acusticus externus osseus
17. processus styloïdeus
18. pars tympanica
19. recessus meatus acustici externi
20. membrana tympani
21. cavum tympani
22. promontorium
23. malleus
24. tegmen tympani und ligamentum mallei superius
25. pars ossea rec. epitymp.
26. Prussak'scher Raum (recessus membranae tympani superior), begrenzt oben vom lig. mallei laterale, vorn von der pars flaccida Shrapnelli, unten vom processus brevis mallei
27. incus
28. stapes
29. n. facialis
30. vestibulum
31. cochlea
32. meatus acusticus internus
33. canalis caroticus.

Fig. 2. **Frontalschnitt durch ein rechtes Schläfenbein** (B.)

a) hintere Hälfte.

1. squama temporalis
2. cellulae squamosae
3. spina supra meatum
4. processus mastoïdeus
5. foramen stylomastoïdeum, in den canalis facialis führend
6. limes antri mastoïdei
7. tuberculum ampullare
8. fenestra vestibuli
9. lamina spiralis ossea
10. lamina spiralis secundaria
11. meatus acusticus internus
12. crista transversa
13. foramen nervi VII.
14. area cribrosa superior
15. area cribrosa media
16. foramen singulare
17. tegmen antri
18. eminentia pyramidalis
19. vestibulum mit Bogengangsöffnungen
20. antrum mastoïdeum
21. sinus tympani unter dem ponticulus

b) vordere Hälfte.

1. recessus epitympanicus
2. pars ossea
3. sulcus tympanicus
4. ostium tympanicum tubae auditivae Eustachii
5. cochlea
6. n. facialis
7. hiatus spurius canalis facialis
8. tractus spiralis foraminosus
9. tegmen tympani
10. Boden der Paukenhöhle.

Erklärung zu Tab. 4.

Fig. 1. **Horizontalschnitt durch das Gehörorgan eines Erwachsenen.** (B.)

1. auricula
2. äussere Mündung des Gehörganges
3. Tragus
4. incisura Santorini maior
5. vordere knorpelige Gehörgangswand
6. Ohrmuschelknorpel
7. pars fibrosa
8. pars tympanica
9. Boden d. antrum mastoïdeum
10. cellulae mastoïdeae
11. sinus transversus
12. carotis interna
13. membrana tympani
14. capitulum mallei
15. incus
16. stapes
17. m. tensor tympani mit Sehne
18. n. VII ganglion geniculi
19. n. petros. superficialis minor
20. n. „ „ maior
21. n. acusticus
22. radix cochlearis
23. radix vestibularis
24. meatus acusticus internus
25. Dura mater
26. lig. mallei anterius
27. lig. incudis
28. lig. aur. post.

Fig. 2. **Horizontalschnitt durch das äussere Ohr eines ca. 2monatlichen Kindes.** (B.)

1. Tuba auditiva Eustachii
2. membrana tympani mit durchgeschnittenem Hammer
3. Vordere Gehörgangswand (lamina tympanica fibrosa)
4. Gehörgangsknorpel mit incisura Santorini
5. Hintere Gehörgangswand
6. auricula

Fig. 3. **Horizontalschnitt durch das Schläfenbein eines Erwachsenen mit freigelegtem canalis facialis.** (B.)

1. meatus acusticus externus
2. sulcus sigmoïdeus
3. antrum mastoïdeum (Boden)
4. cavum tympani
5. canalis facialis
6. canalis semicircularis lateralis
7. Ampulle des canalis semicircularis superior
8. Crus commune
9. canalis semicircularis posterior
10. apertura superior canaliculi tympanici
11. Hiatus spurius canalis facialis

Fig. 1.

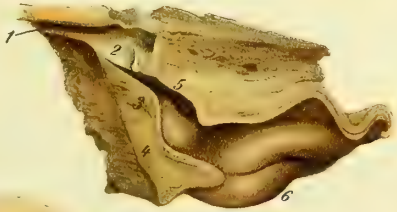

Fig. 2.

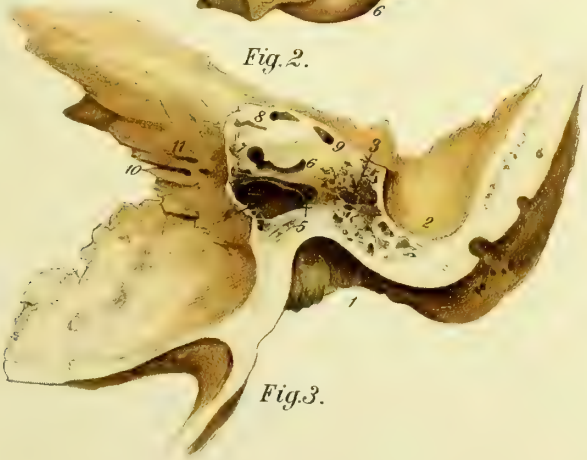

Fig. 3.

Lith. Anst. F. Reichhold, München.

Tab. 5.

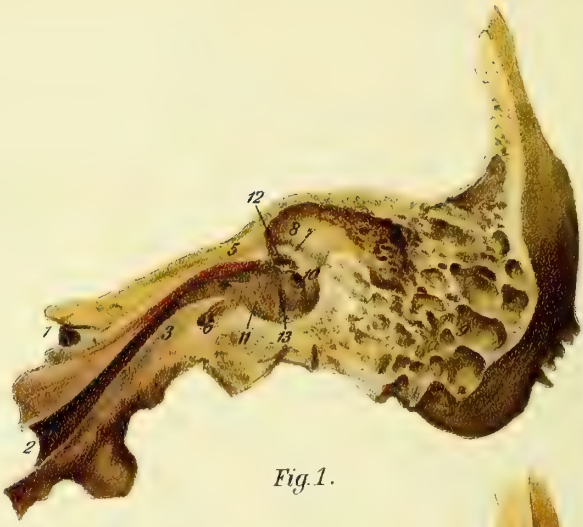

Fig. 1.

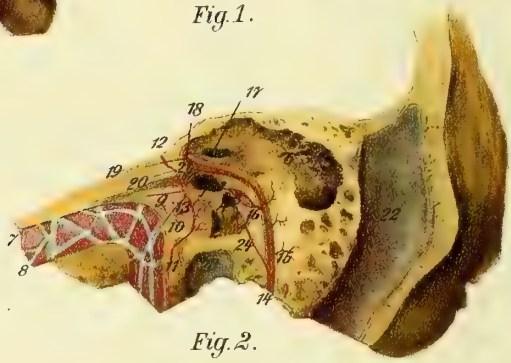

Fig. 2.

Fig. 3.

Lith. Anst. F. Reichhold. München.

Erklärung zu Tab. 5.

Fig. 1. **Linkes Felsenbein eines Erwachsenen mit Tuba Eustachii.** (B.)

1. carotis interna
2. ostium pharyngeum tubae auditivae
3. isthmus tubae
4. ostium tympanicum tubae
5. m. tensor tympani bis processus cochleariformis
6. Zelle im Tubenboden (cellula pneumatica tubaria)
7. prominentia canalis facialis
8. prominentia canalis semicircularis lat.
9. cellulae mastoïdeae
10. eminentia pyramidalis stapedii, aus welcher die Sehne des m. stapedius zum stapes tritt.
11. sulcus promontorii (n. Jacobsonii).
12. Stapes in fen. vestibuli
13. fenestra cochleae.

Fig. 2. **Felsenbein mit Gefässen und Nerven** [halbschematisch]. (B.)

1. fenestra vestibuli in fossula fenestrae vestibuli
2. fenestra cochleae
3. ponticulus promontorii
4. subiculum promontorii
5. sinus tympani
6. antrum mastoïdeum
7. carotis interna
8. plexus venosus caroticus internus
9. n. carotico-tympanicus (n. petrosus profundus minor aus plexus caroticus internus)
10. a. tympanica inferior
11. n. glossopharyngeus mit ganglion petrosum
12. a. tympanica superior
13. Anastomose der a. tympanica superior und inferior
14. a. stylomastoïdea auf n. facialis
15. r. mastoïdei
16. nervus stapedius (musculus stapedius)
17. Horizontaler Bogengang (eröffnet).
18. geniculum n. VII
19. n. petrosus superficialis maior
20. „ „ „ minor
21. Anastomose von 20 mit 18
22. sinus transversus
23. Bulbus superior venae iugularis
24. chorda tympani und a. tympanica posterior (durch apertura tympanica canaliculi chordae.)

Fig. 3. **Hinterfläche des Felsenbeins mit präparierten Sinus durae matris, saccus endolymphaticus.** (B.)

1. n. trigeminus
2. sinus petrosus superior
3. „ „ inferior
4. „ transversus
5. bulbus venae iugularis
6. n. X (vagus)
7. n. XI (recurrens)
8. n. IX (glossopharyngeus)
9. occiput
10. saccus endolymphaticus
11. meatus acusticus internus mit n. VII (facialis) u. VIII. (acusticus)
12. processus mastoïdeus.

Erklärung zu Tab. 6.

Bogenförmige Horizontalschnitte durch 6 Schläfenbeine; der den knöchernen Gehörgang überragende Teil der Warzenfortsatzfläche abgesägt. Das Dreieck a b c, in welchem a = die spina s. meatum, b = die lateralste Stelle des antrum mast., c = die lateralste Stelle des sulcus sigmoïdeus bezeichnet, gibt die Differenzverhältnisse dieser 3 Punkte an.

Fig. 1. **Schläfenbein eines mehrwöchentlichen Kindes.** (B.)

1. annulus tympanicus
2. processus mastoïdeus
3. antrum mastoïdeum
4. sulcus sigmoïdeus

a b = 2 mm
b c = 10 „
a c = 12 „

Fig. 2—6. **Schläfenbeine von Erwachsenen** (B.)

mit den gemeinsamen Bezeichnungen:

1. meatus acusticus externus
2. processus mastoïdeus
3. spina supra meatum.
4. antrum mastoïdeum.
5. sulcus sigmoïdeus.

Fig. 2. Diploëtischer Warzenfortsatz
a b = 11 mm
b c = 15 „
a c = 12 „

Fig. 3. Diploë-pneumatischer Warzenfortsatz
a b = 7 mm
b c = 10 „
a c = 11 „

Fig. 4. Pneumat. Warzenfortsatz (pueriles Schläfenbein)
a b = 6 mm
b c = 12 „
a c = 6 „

Fig. 5. Pneumatischer Warzenfortsatz
a b = 9 mm
b c = 11 „
a c = 16 „

Fig. 6. Sclerotischer Warzenfortsatz
a b = 11 mm
b c = 12 „
a c = 7 „

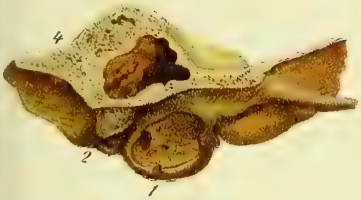

Fig.1.

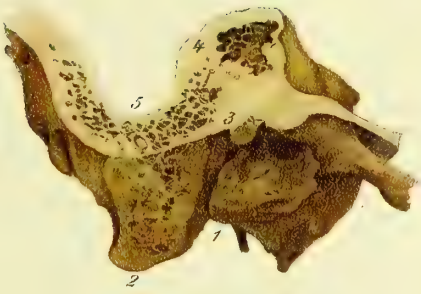

Fig.2.

Fig.3.

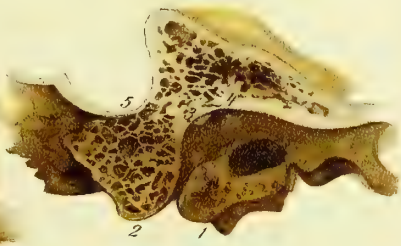

Fig.4.

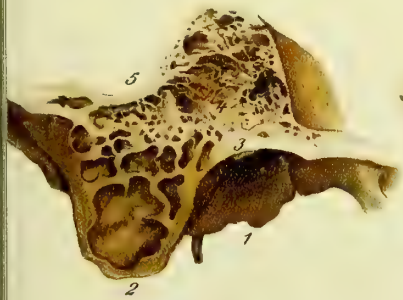

Fig.5.

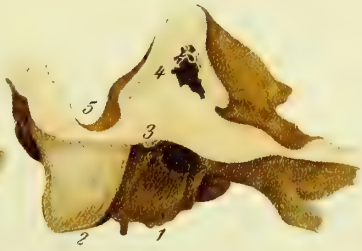

Fig.6.

Lith. Anst. F. Reichhold, München

Tab. 7.

Fig. 1.

Fig. 3.

Fig. 2.

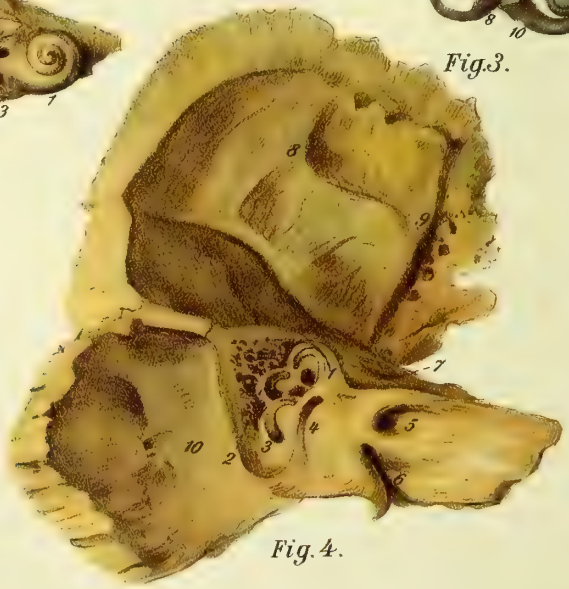

Fig. 4.

Lith. Anst F. Reichhold, München.

Erklärung zu Tab. 7.

Fig. 1. **Rechtes Schläfenbein: Die Bogengänge, der canalis n. facialis, der sulcus sigmoïdeus vom processus mastoïdeus aus herausgemeisselt.** (B.)

1. sulcus sigmoïdeus
2. canalis semicircularis superior
3. „ „ lateralis (externus)
4. „ „ posterior
5. canalis n. facialis
6. Hintere Gehörgangswand
7. spina supra meatum.
8. cellulae mastoïdeae

Fig. 2. **Rechtes Felsenbein eines Kindes: Schnecke herausgemeisselt.** (B.)

1. cochlea
2. fenestra vestibuli
3. fenestra cochleae.
4. eminentia arcuata.

Fig. 3. **Corrosionspräparat (Wood'sches Metall) eines rechten Labyrinthes.** (B.)

1. cochlea
2. canalis semicircularis superior
3. „ „ lateralis (externus)
4. „ „ posterior
5. ampulla superior
6. crus commune
7. ampulla lateralis (externa)
8. „ posterior
9. fenestra vestibuli
10. fenestra cochleae.

Fig. 4. **Linkes Schläfenbein mit herausgemeisselten Bogengängen und Wasserleitungen von hinten.** (B.)

1. canalis semicircularis superior
2. „ „ lateralis
3. „ „ posterior
4. aquaeductus vestibuli
5. meatus acusticus internus
6. aquaeductus cochleae
7. cochlea
8. iuga cerebralia
9. sulcus a. meningeae mediae
10. sulcus sigmoïdeus

Erklärung zu Tab. 8.

Fig. 1. **Rechtes, durchsichtig gemachtes Schläfenbein eines Kindes, Labyrinth mit Quecksilber iniciert, von vorn.** (B.)

1. canalis semicircularis superior
2. „ „ lateralis
3. „ „ posterior
4. antrum mastoïdeum
5. cavum tympani
6. annulus tympanicus
7. cochlea
8. aquaeductus cochleae
9. canalis caroticus
10. squama temporalis
11. processus mastoïdeus.

Fig. 2. **Dasselbe Präparat von hinten.** (B.)

1. canalis semicircularis sup.
2. canalis semicircularis lat.
3. canalis semicircularis post.
4. vestibulum
5. ampulla superior
6. ampulla posterior
7. cochlea
8. aquaeductus cochleae
9. „ vestibuli
10. fissura petrosquamosa
11. fossa iugularis.
12. eminentia arcuata.

Fig. 3. **Linkes, durchsichtig gemachtes Schläfenbein eines Kindes, Labyrinth mit Quecksilber iniciert, von vorn.** (B.)

Bezeichnung wie bei Figur 1.

13. ampulla lateralis.
14. fossa iugularis

Fig. 4. **Dasselbe Präparat von hinten.** (B.)

Bezeichnung wie bei Figur 2.

15. sulcus sigmoïdeus.

Fig. 1.



Fig. 2.

Fig. 3.

Fig. 4.

Lith. Anst F. Reichhold, München.

Tab. 9.

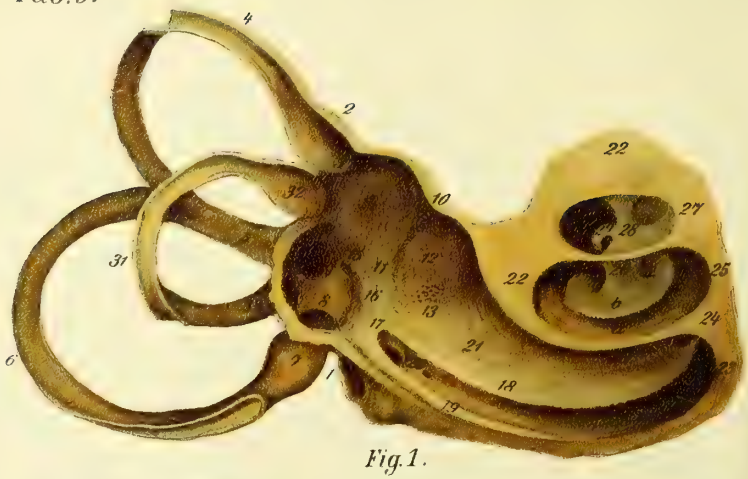

Fig. 1.

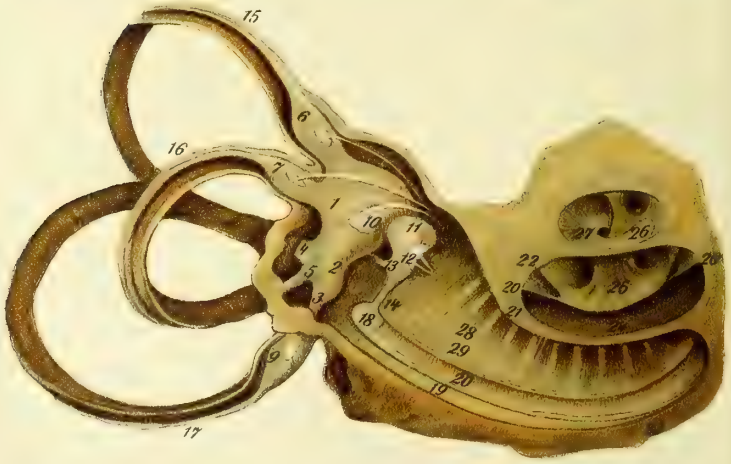

Fig. 2.

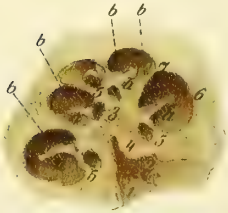

Fig. 3.

Fig. 4.

Lith. Anst. F. Reichhold & Mitschke.

Erklärung zu Tab. 9.

Fig. 1. **Rechtes Labyrinth isoliert und aufgefeilt, 4 fach vergrössert, halbschematisch.** (B.)

1. fenestra cochleae
2. ampulla ossea superior
3. crista anterior
4. canalis semicircularis superior
5. crus commune
6. canalis semicircularis posterior
7. ampulla posterior
8. crista posterior
9. macula cribrosa inferior
10. Pyramis vestibuli und macula cribrosa superior
11. crista vestibuli
12. recessus sphaericus
13. macula cribrosa media
14. recessus ellipticus
15. apertura interna aquaeductus vestibuli
16. fossula sulciformis
17. recessus cochlearis
18. lamina spiralis ossea primaria
19. „ „ secundaria
20. scala tympani und apertura interna aquaeductus cochleae.
21. scala vestibuli
22. cochlea
23. Basalwindung
24. Zwischenwand
25. 2. Windung { a) scala tympani / b) scala vestibuli
26. modiolus
27. Spitzenwindung (cupula)
28. lamina modioli (scyphus Vieussenii)
29. hamulus laminae spiralis
30. foramina nervina
31. canalis semicircularis lateralis
32. ampulla lateralis
33. crus simplex.

Fig. 2. **Präparat der Fig. 1 mit dem häutigen Labyrinth, halbschematisch.** (P. und B.)

1. recessus utriculi
2. utriculus proprius
3. sinus posterior
4. sinus superior
5. crus simplex
6. ampulla membranacea mit crista ampullaris und n. ampullaris superior
7. ampulla lateralis mit crista ampullaris und n. ampullaris lateralis
8. Crus commune
9. ampulla posterior mit crista ampullaris
10. macula acustica utriculi mit n. utricularis
11. sacculus mit sinus utricularis sacculi
12. macula acustica sacculi mit n. saccularis
13. ductus utriculo-saccularis (endolymphaticus)
14. ductus reuniens (Hensenii)
15. ductus semicircularis superior
16. „ „ lateralis
17. „ „ posterior
18. caecum vestibulare
19. lamina spiralis ossea secundaria
20. ductus cochlearis
21. lamina basilaris (spiralis membranacea)
22. membrana vestibularis (Reissneri)
23. lig. spirale cochleae
24. scala tympani
25. scala vestibuli
26. caecum cupulare
27. Helicotrema
28. grobe Bündel der radix cochlearis
29. feine Bündel der radix cochlearis.

Fig. 3. **Sägeschnitt durch die rechte Schnecke eines Kindes, 4fach vergrössert.** (B.)

1. meatus acusticus internus
2. tractus spiralis foraminosus
3. modiolus
4. canales longitudinales modioli
5. can. spiralis modioli
6. 1. Windung
   a) scala tympani
   b) scala vestibuli
7. Zwischenwand

Fig. 4. **Präparat der Fig. 3 mit dem n. cochlearis und ductus cochlearis.** (B.)

1. radix cochlearis
2. ganglion spirale
3. lamina spiralis ossea (primaria)
4. lamina basilaris (spiralis membranacea)
5. membrana vestibularis (Reissneri)
6. ductus cochlearis
7. caecum cupulare
8. Helicotrema (Breschetii).

Erklärung zu Tab. 10.

Fig. 1. **Linkes Schläfenbein mit freigelegter Dura mater cerebri und cerebelli, sinus transversus, membrana tympani und eröffnetem antrum mast.** (B.)
(Vordere Gehörgangswand fortgebrochen.)

1. Dura mater
2. art. meningea media
3. sinus transversus
4. emissarium mastoïdeum.

Fig. 2. **Linkes Schläfenbein mit eröffnetem antrum mastoïdeum und freigelegtem Gehirn: Dura mater und das Trommelfell entfernt.** (B.)

1. squama temporalis
2. Dura mater
3. sulcus temporalis II
4. gyrus temp. III
5. sulcus temp. I
6. gyrus temp. II
7. gyrus temp. I
8. Fossa Sylvii
9. sulcus temp. III.
10. gyrus fusiformis
11. antrum mastoïdeum
12. processus mastoïdeus et cellulae mastoïdeae
13. cellulae squamosae
14. malleus
15. incus
16. chorda tympani
17. sinus transversus
18. cerebellum mit sulcus horizontalis magnus.
19. emissarium Santorini

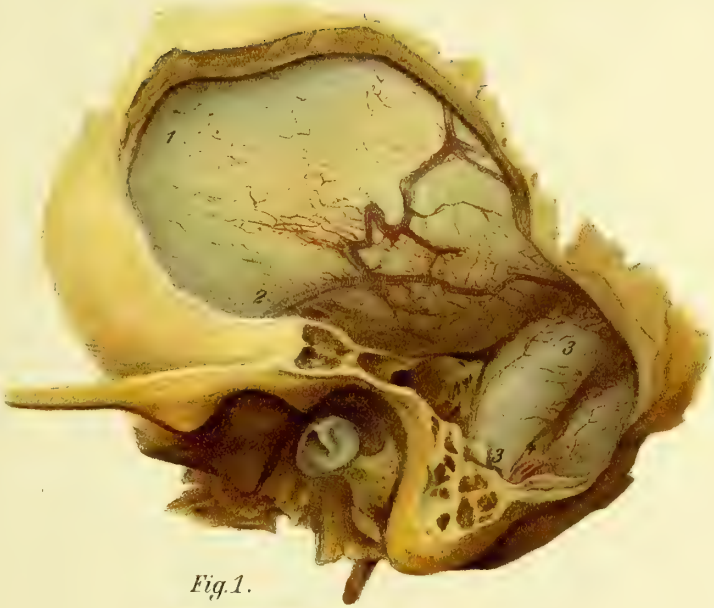

Fig. 1.

Fig. 2.

Lith. Anst F. Reichhold, München

Tab. II.

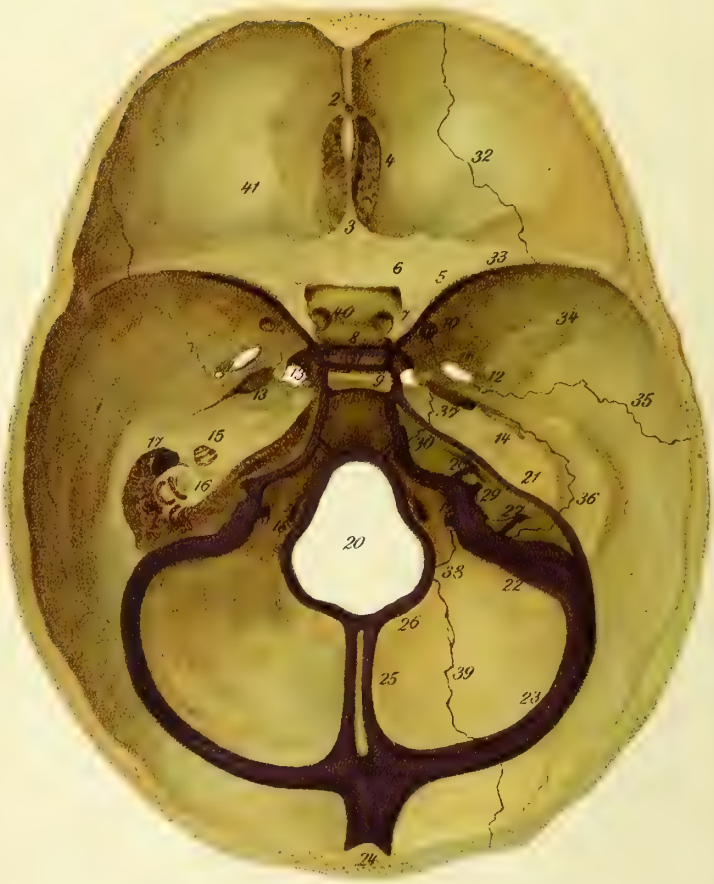

Lith. Anst. F. Reichhold, München

Erklärung zu Tab. 11.

Schädelbasis: Linkes Labyrinth herausgemeisselt; rechts Schädelbasisfissuren eingezeichnet; die sinus Durae matris in die Schädelbasis blau eingemalt. $^2/_3$ der natürlichen Grösse. (B.)

1. crista frontalis (links Anfang des sinus longitudinalis superior)
2. foramen coecum (emissarium Santorini)
3. crista galli
4. lamina cribrosa (n. I)
5. ala minor ossis sphenoïdalis
6. foramen opticum (n. II, a. opthalmica)
7. processus clinoidei anteriores
8. sella turcica, seitlich proc. clinoideus medius
9. Dorsum ephippii mit proc. clin. post.
10. foramen rotundum (n. V, Ast 2)
11. foramen ovale (n. V, Ast 3)
12. foramen spinosum (a. meningea media u. recurrens n. V.)
13. canalis caroticus und foramen lacerum anterius (carotis, n. petros. superf. maj. u. minor, tuba Eustachii, m. tens. tymp.)
14. vordere obere Pyramidenfläche
15. cochlea
16. Bogengänge
17. tegmen tympani und antri eröffnet
18. foramen condyloïdeum anterius (n. XII)
19. foramen condyloïdeum posterius (emissarium Santorini)
20. foramen occipitale magnum
21. sinus petrosus superior
22. sinus transversus (absteigender Teil)
23. sinus transversus (horizontaler Teil)
24. sinus longitudinalis superior u. torcular Herophili (confluens sinuum)
25. sinus occipitalis
26. „ „
27. vena aquaeductus vestibuli (in apertura externa aquaeductus vestibuli austretend)
28. vena auditiva interna (in meatus acusticus int. austretend)
29. vena aquaeductus cochleae (in apertura externa aquaeductus cochleae austretend)
30. sinus petrosus inferior, vorn in sinus cavernosus mündend
31. sinus circularis (Ridleyi)
32. Fissur, die vordere Schädelgrube durchsetzend
33. sinus alae parvae ossis sphenoïdalis
34. sulcus a. meningeae
35. Querfissur durch die mittlere Schädelgrube
36. Längsfissur durch das Felsenbein (tegmen tympani)
37. Fissur durch apex pyramidis
38. Querfissur (zwischen foramen condyloïdeum posterius u. foramen occipitale magnum)
39. Längsfissur durch die hintere Schädelgrube
40. impressio carotica (Umbiegungsstelle der a. carotis interna)
41. iuga cerebralia und impressiones digitatae.

Erklärung zu Tab. 12.

1/4 Schädel der rechten Seite durchsichtig gemacht; die Nebenhöhlen der Nase mit Wood'schen Metall ausgegossen. Die tuba Eustachii katheterisiert. (B.)

1. Katheter
2. Rosenmüllersche Grube (recessus pharyngeus)
3. Tubenwulst (Torus tubarius) et plica salpingopharyngea
4. ostium pharyngeum tubae auditivae
5. plica salpingo-palatina
6. Levatorwulst
7. palatum durum
8. „ molle et uvula
9. äussere Nase mit Nasenloch
10. untere Nasenmuschel
11. mittlere „
12. obere „
13. Stirnhöhle mit Ausführungsgang
14. Siebbeinzellen des mittleren Nasenganges: 2 hintereinander gelagerte, in die mittlere Muschel hinabreichende Siebbeinzellen
15. Siebbeinzellen des oberen Nasenganges
16. Keilbeinhöhle.
17. Die auf das Naseninnere durchscheinende Oberkieferhöhle im mittleren Nasengange und
18. im unteren Nasengang.
19. Ausmündungsstelle des ductus nasolacrymalis.
20. oberer Nasengang
21. Alveolarfortsatz mit 3 Zähnen, Wurzeln im Alveolarfortsatz durchscheinend.
22. Durchscheinendes Dach der Orbita in der fossa cranii anterior
23. iuga cerebralia und impressiones digitatae
24. Kleine Keilbeinflügel mit processus clinoidei anteriores et foramen opticum.
25. sella turcica
26. fossa cranii media
27. lamina cribrosa
28. crista galli
29. os frontale.

Lith. Anst. v. Reichhold, München

Tab. 13.

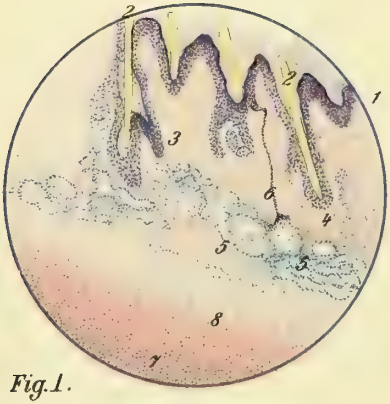

Fig. 1.

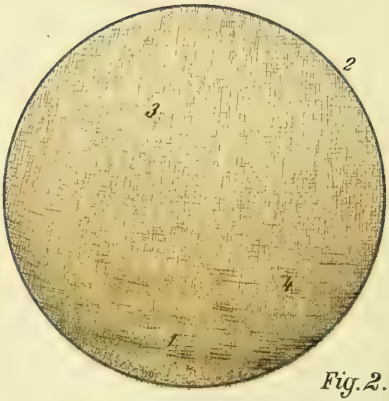

Fig. 2.

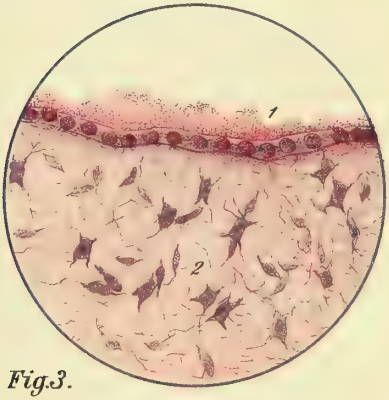

Fig. 3.

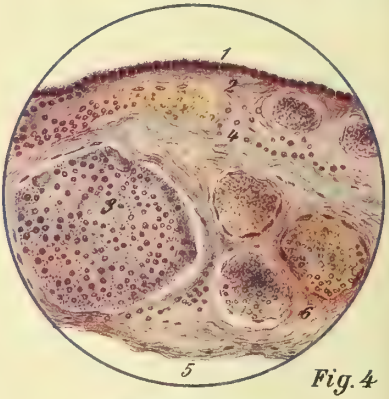

Fig. 4

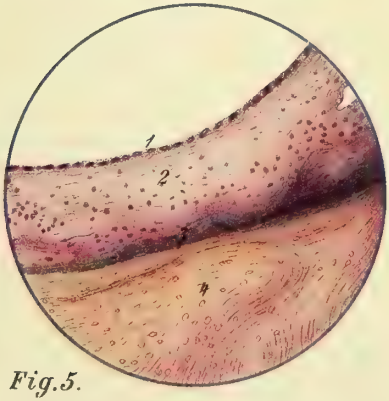

Fig. 5.

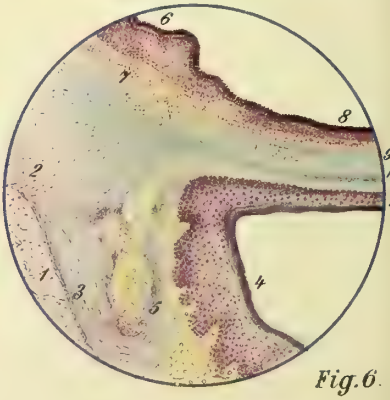

Fig. 6.

Lith. Anst. F. Reichhold, München.

Erklärung zu Tab. 13.

Fig. 1. **Knorpliger Gehörgang.** (Vergr. 18.) (Haematoxylin-Eosin.) (B.)

1. Epidermis
2. Haar
3. Talgdrüse
4. Haarbalg
5. Ohrenschmalzdrüsen
6. Ausführungsgang einer Ohrenschmalzdrüse
7. elastischer Knorpel
8. Perichondrium.

Fig. 2. **Trommelfellflächenpräparat aus der unteren Trommelfellhälfte.** (Vergr. 54.) (B.)

1. Periphere Zone
2. intermediäre Zone
3. radiäre Schicht (stratum radiatum)
4. circuläre Schicht (stratum circulare).

Fig. 3. **Promontorialschleimhaut von einem 5monatlichen Embryo.** (Haematoxylin-Eosin.) (Vergr. 200.) (B.)

1. cubisches Epithel mit körniger Auflagerung.
2. Embryonales Schleimgewebe.

Fig. 4. **Promontorialschleimhaut eines Erwachsenen.** (Haematoxylin-Eosin.) (Vergr. 150.) (B.)

1. cubisches Epithel
2. Capillare n. tympanicus
4. Bindegewebe der Schleimhaut mit Lymphocyten
5. Periostale Schicht
6. arteria, vena tympanica.

Fig. 5. **Warzenfortsatzzelle mit Schleimhaut.** (Haematoxylin-Eosin.) (Vergr. 100.) (B.)

1. Plattenepithel
2. Bindegewebe
3. Periostale Schicht
4. Knochen.

Fig. 6. **Sulcus tympanicus, annulus fibrocartilagineus (Ringwulst) und Trommelfell** (Radiärschnitt). (Haematoxylin.) (Vergr. 60.) (B.)

1. sulcus tympanicus
2. Radiärfasern des Ringwulstes mit quergetroffenen Circulärfasern
3. Gehörgangsperiost
4. Epidermis des Gehörganges
5. Cutis des Gehörganges mit Gefässen
6. Paukenhöhlenschleimhaut (Cylinderepithel) mit Papillen
7. Gefässe
8. stratum mucosum des Trommelfelles (cubisches Epithel)
9. Circulärfaserschicht (stratum circulare), tunica propria
10. Radiärfaserschicht (stratum radiatum), tunica propria
11. Epidermis (stratum cutaneum).

Erklärung zu Tab. 14.

Fig. 1. **Tuba auditiva Eustachii.** (Pars cartilaginea). (Haematoxylin-Eosin.) (Vergr. 16.) (B.)

1. Flimmerepithel mit Basalzellen
2. Lumen
3. adenoïdes Gewebe der Schleimhaut
4. Schleimdrüsen
5. mediale Knorpelplatte (Elastischer Knorpel)
6. Hakenförmige Umbiegung
7. laterale Knorpelplatte
8. Fasern vom m. tensor tympani
9. submucoeses Fettgewebe
10. häutige laterale Tubenwand.

Fig. 2. **Hammer-Ambosgelenk** [articulatio incudomalleolaris] (vom rechten Ohr). (Vergr. 12.) (P.)

1. Ambos mit Markräumen
2. Hammer mit Markräumen
3. mediales Kapselband
4. laterales Kapselband
5. Faserknorplige Bandscheibe.

Fig. 3. **Steigbügelbasis im Vorhofsfenster** [Syndesmosis tympanostapedia] (vom linken Ohr). (Haematoxylin.) (Vergr. 14.) (B.)

1. Steigbügelbasis
2. Hyaliner Knorpelüberzug der basis stapedis
3. vorderer Schenkel mit Knorpelüberzug
4. hinterer Schenkel „ „
5. Schleimhaut der Paukenhöhle
6. Knochen der fenestra vestibuli mit hyalinem Knorpelüberzug
7. lig. annulare baseos stapedis
8. Periost des Vestibulum.

Fig. 4. **Durchschnitt durch das mittlere und innere Ohr beim Neugeborenen.** (Vergr. 4.) (P.)

1. Trommelfell mit Hammerquerschnitt
2. annulus tympanicus
3. Hinterer Steigbügelschenkel u. Köpfchen (crus posterius, capitulum stapedis)
4. fenestra vestibuli
5. Promontorium
6. fossula fenestrae cochleae
7. n. facialis
8. cisterna perilymphatica (enthält Perilymphe)
9. utriculus (enthält Endolymphe)
10. macula acustica utriculi
11. ampulla posterior
12. crista ampullaris posterior
13. Bindegewebige Stränge
14. äusserer Gehörgang
15. Schleimhautpolster in der fossula fenestrae vestibuli.

Erklärung zu Tab. 14 (ferner):

Fig. 5. **Durchschnitt durch eine Schneckenwindung vom Menschen.** (Vergr. 12.) (P.)

1. scala vestibuli } (Perilympha
2. scala tympani } enthaltend
3. ductus cochlearis (Endolympha enthaltend)
4. Reissnersche Membram (membrana vestibularis)
5. crista spiralis (a labium vestibulare, b labium tympanicum)
6. Rosenthalscher Kanal mit Ganglienzellen (ggl. spirale)
7. Nervenbündel der radix cochlearis
8. lamina spiralis ossea
9. lamina basilaris (spiralis membranacea)
10. crista basilaris des
11. lig. spirale cochleae
12. organon spirale (Cortii)
13. Corti'sche Membran
14. Nervenfasern der radix cochlearis n. acustici im modiolus
15. Aussenwand der Schnecke

Fig. 6. **Ductus cochlearis vom Meerschweinchen.** (Vergr. 66.) (B.)

1. lig. spirale mit Blutgefässen
2. crista basilaris
3. prominentia spiralis
4. sulcus spiralis internus mit Epithel
5. stria vascularis
6. Claudius'sche Zellen
7. tympanale Belegschicht der lamina basilaris.
8. Hensen'sche Stützzellen.
9. Deiter'sche Zellen.
10. 3 äussere Haarzellen (Stäbchenzellen)
11. Corti'sches Tunnel mit äusserer, innerer Pfeilerzelle u. 2 Bodenzellen
12. innere Haarzelle und innere Stützzellen.
13. sulcus spiralis internus mit Epithel
14. membrana Corti
15. labium vestibulare
16. crista spiralis
17. membrana vestibularis (Reissneri)
18. obere } Lamelle der lamina
19. untere } spiralis ossea
20. ganglion spirale
21. markhaltige Nervenfasern
22. labium tympanicum
23. scala vestibuli
24. ductus cochlearis
25. scala tympani.

Fig. 1.

Fig. 2

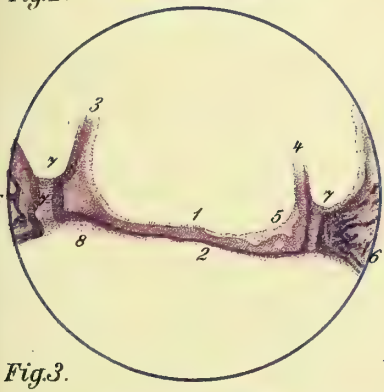

Fig. 3.

Fig. 4.

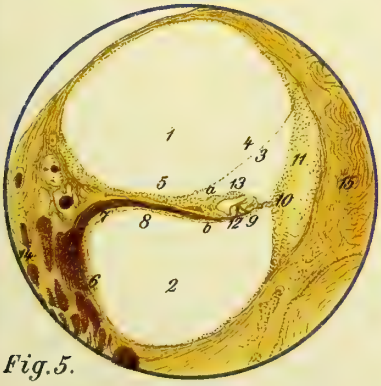

Fig. 5.

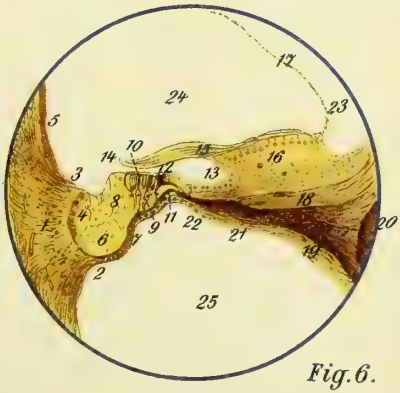

Fig. 6.

Lith. Anst F. Reichhold. München.

Tab. 15.

Fig. 1.

Fig. 2.

Fig. 3.

Fig. 4.

Fig. 5.

Fig. 6.

Lith. Anst. F. Reichhold, München

Erklärung zu Tab. 15.

Fig. 1. **Sarcoma auriculae.** (P.)

Fig. 2. **Lupus auriculae vulgaris.** (P.)

Fig. 3. **Carcinoma auriculae et ossis temporalis.** (P.)

Linkes Ohr von einem 46jährigen Mann, welcher an Ohrenfluss gelitten hatte; das Carcinom ging bis in die Tiefe des Schläfenbeins.

Fig. 4. **Strictura acquisita meatus acust. ext.** (B.)

Linkes Ohr eines in der Kindheit durch Ueberfahren verletzten Mannes; dicht hinter der Gehörgangsöffnung ein bindegewebiges, diaphragmaartig ausgespanntes Septum mit einer für einen stecknadelkopfgrossen Sondenkopf passierbaren runden Oeffnung; Hörvermögen für Flüstersprache auf diesem Ohr 3 Meter.

Fig. 5. **Othaematoma auriculae.** (B.)

Ohne bewusste Ursache bei einem 23jährigen Mann entstandene Anschwellung in der fossa triangularis.

Fig. 6. **Naturheilung eines Othaematoms.** (B.)

Ohr eines 36jährigen, an Dementia parlytica leidenden Mannes. welcher vor einigen Jahren ein Othaematom hatte. Die fossa triangularis, der Anthelix durch Knorpelatrophie und narbige Verzerrung entstellt.

Erklärung zu Tab. 16.

Fig. 1. **Fibröse Geschwulst (Keloïd) der rechten Ohrmuschel** (P.)

Fig. 2. **Atherom der linken Ohrmuschel,** (P.)
von der Hinterfläche ausgehend.

Fig. 3. **Darwin-Woolnersches Spitzohr; coloboma lobuli auriculae acquisitum.** (B.)

R. Ohr einer 60 j., an Dementia paralytica leidenden Frau.
1. Darwinsche Spitze (= wahre Ohrspitze).
2. Durch Ohrring durchrissenes Ohrläppchen.

Fig. 4. **Wildermuthsches Ohr; angewachsenes Ohrläppchen; Auricularanhänge.** (B.)

R. Ohr eines 40 j. Alcoholikers.

1. Antihelix stark über Helix vorspringend.
2. Ohrläppchen angewachsen und auf die Backe verlängert.
3. Auricularanhänge (von dem Ohr eines anderen Mannes hinzugefügt).

Fig. 5. **Cercopithecusohr: Combination von Scheitel- (Satyrn) und Darwinscher Spitze; Fistula auris congenita.** (B.)

R. Ohr eines 50 j., an Dementia paralytica leidenden Mannes.

1. Scheitelspitze. 2. Darwinsche Spitze.
3. fistula auris congenita (von dem Ohr der anderen Seite hinzugefügt).

Fig. 6. **Microtie mit Atresia auris congenita.** (B.)

Rechts Verbildung der Ohrmuschel eines 37 j. Mannes; Links Katzenohr. Geringere Entwicklung der rechten Schädelseite, geringere Beweglichkeit der rechten Gaumenhälfte; Deviatio septi narium nach rechts; bei fest verschlossenem linken Ohr Flüstersprache rechts für Worte mit tiefen Tönen nicht, für Worte mit hohen Tönen auf 5 cm gehört. Die Stimmgabeln C, c, c^1, c^2 werden vom Scheitel aus im rechten Ohr, von der Luft aus nicht, dagegen vom Knochen aus gut gehört; die Galtonpfeife vom Teilstrich 4 an (normal 2) gehört. An Stelle der Ohrmuschel eine längliche Hautfalte, welche bis auf den unteren Teil (das Ohrläppchen) (1) knorpelhaltig ist. Oben enthält die Knorpelfalte einen kurzen blinden Kanal (Verwachsung des Helix descendens und ascendens (2) und vor ihrer Mitte einen stärkeren Knorpelköcker (3) (Verbindung des mittleren Helix mit dem Tragus); hinter diesem liegt eine nach innen blinde Vertiefung (Gehörgangsandeutung).

Fig.1.

Fig.2.

Fig.3.

Fig.4.

Fig.5.

Fig.6.

Lith. Anst. F. Reichhold, München

Tab. 17.

Fig. 1.

Fig. 2.

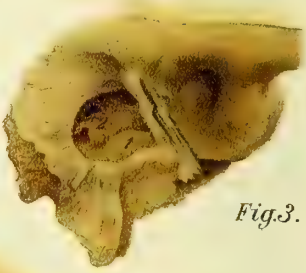

Fig. 3.

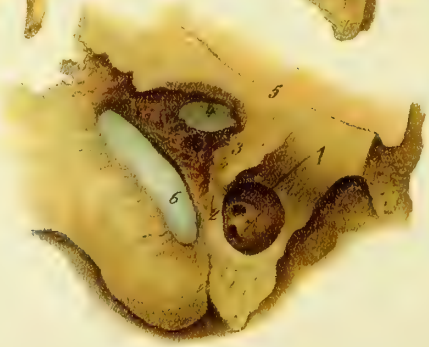

Fig. 4.

Lith. Anst F. Reichhold, München.

Erklärung zu Tab. 17.

Fig. 1. **Exostosis squamae temporalis und Hyperostosis meatus acustici externi** (B.)

Rechtes Schläfenbein von vorn gesehen.

1. Exostose an der Schuppe (von einem anderen Schläfenbein hinzugefügt).
2. blattförmige spina supra meatum
3. Herzförmig verengter Gehörgang.

Fig. 2. **Dehiscenz der hinteren Hälfte der medialen Paukenhöhlenwand und bulla iugularis.** (B.)

Linke Paukenhöhle, von vorn gesehen, nach entfernter vorderer knöcherner Gehörgangswand.

Der bulbus venae iugularis lag, von der Schleimhaut der Paukenhöhle überzogen, dem Trommelfell an.

1. Promontorium mit fenestra vestibuli und cochleae
2. Dehiscenz.

Fig. 3. **Vorlagerung des genu caroticum.** (B.)

Rechte Paukenhöhle nach entfernter vorderer knöchernen Gehörgangswand, von vorn gesehen.

Der canalis caroticus (1) ragt bis dicht an das Promontorium (2) in die Paukenhöhle hinein.

Fig. 4. **Tiefstand der mittleren Schädelgrube und Vorlagerung des sinus transversus.** (B.)

Rechtes Schläfenbein; die pars ossea des Kuppelraumes (recessus epitympanicus) (1) nach Stacke entfernt; das antrum mastoïdeum vom Gehörgang aus freigelegt; der laterale Teil der hinteren knöchernen Gehörgangswand ist stehengeblieben (2). Bei Eröffnung des Warzenfortsatzes ($^1/_2$ cm hinter spina supra meatum (3)) die Dura mater cerebri (4) $^1/_2$ cm unter linea temporalis (5) und gleichzeitig der sinus transversus (6) freigelegt; derselbe nähert sich in seinem unteren Teil bis auf 4 mm der hinteren knöchernen Gehörgangswand. 7. Promontorium.

Erklärung zu Tab. 18.

Fig. 1. **Normale Bandverbindungen.** (P.)

Linke Promontorialwand eines normalhörigen Individuums; Die Steigbügelschenkel sind mit der Nische des Vorhofsfensters (1) durch Schleimhautfäden verbunden; auch in der Nische des Schneckenfensters (2) netzförmige Fäden. (3) prominentia canalis facialis.

Fig. 2. **Ankylosis stapedis membranacea.** (Catarrhus chronicus). (P.)

Linke Promontorialwand einer 74jährigen tauben Frau: Steigbügel durch straffe, dichte Bindegewebsbündel im Vorhofsfenster fixiert (1); vom Boden der Paukenhöhle zieht eine dichte Bindegewebsmasse über die Nische zum Schneckenfenster (2) hinweg zum Steigbügelköpfchen (3).

Fig. 3. **Catarrhus chronicus.** (P.)

Linke Promontorialwand einer 73jährigen, sehr schwerhörigen Frau: Paukenhöhlenschleimhaut sehnig verdickt; die Nischen des Vorhofsfensters (1) und Schneckenfensters (2) durch Bindegewebsmassen verstrichen; nur das Steigbügelköpfchen (3) ragt aus der verdickten Schleimhaut heraus.

Fig. 4. **Ankylosis stapedis membranacea; Atresia ossea fenestrae cochleae.** (P.)

Linke Promontorialwand einer 40jährigen taubstummen Frau: an Stelle des Schneckenfensters eine solide Knochenmasse (1); in der sehr engen Nische zum Vorhofsfenster ist der Steigbügel durch Bindegewebsbänder fixiert (2); das Promontorium ist abgeplattet (3). n. VII (4).

Fig. 5. **Normales Fadenwerk im antrum mastoïdeum mit gestielten Körperchen.** (P.)

Paukenhöhle und antrum mastoïdeum des rechten Schläfenbeins eines 61jährigen, normalhörigen Mannes nach Entfernung des tegmen tympani und antri, von oben gesehen (1): Eine Schleimhautfalte begleitet die Tensorsehne quer durch die Paukenhöhle; im antrum mastoïdeum liegt ein verzweigtes, fädiges Netzwerk mit einigen gestielten Körperchen (2). Hammerkopf (3). Ambos (4).

Fig. 6. **Normale Schleimhautfalte vom Amboskörper bis ins antrum mastoïdeum ziehend.** (B.)

Rechte Paukenhöhle und antrum mastoïdeum v. oben gesehen, nach entferntem tegmen tympani von einem normalhörigen Individuum: Amboskörper (1), Schleimhautfalte (2), antrum mastoïdeum (3), Hammerkopf (4), lig. mallei anterius (5), Laterale Hammerambosfalte (6), Sehne des m. tensor tympani (7), Tuba Eustachii von oben eröffnet (8).

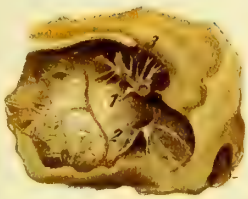

Fig. 1.

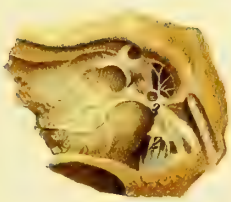

Fig. 2.

Fig. 3.

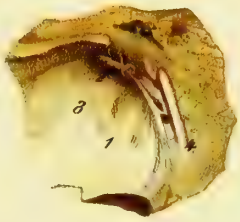

Fig. 4.

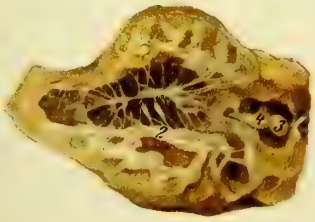

Fig. 5.

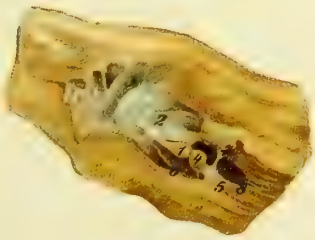

Fig. 6.

Luth. Anst F. Reichhold. München.



Fig. 1.

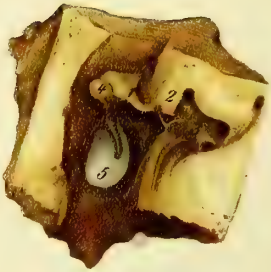

Fig. 2.



Fig. 3.



Fig. 4.

Fig. 5.



Fig. 6.

Lith. Anst F. Reichhold. München

Erklärung zu Tab. 19.

Fig. 1. **Ankylosis incudis et stapedis membranacea, Missbildung des Ambos.** (P.)

Rechtes Felsenbein eines taubstummen Mädchens nach Entfernung des Trommelfels mit dem Hammer, von vorn gesehen. Der Amboskörper in dichtes Bindegewebe gehüllt (1); der lange Ambosfortsatz verlängert, nach hinten umgebogen (2); seine Verbindung mit dem Steigbügel (3) an der oberen Wand der Nische fixiert (4); die Sehne des m. stapedius (5) zieht schräg zu ihm nach aufwärts; die Paukenhöhlenschleimhaut ist verdickt, sehnig; die Nische zum Schneckenfenster (6) durch Bindegewebe verstrichen. Canalis caroticus (7).

Fig. 2. **Ankylosis processus longi incudis.** (P.)

Rechte Paukenhöhle und Labyrinth eines Taubstummen, von vorn eröffnet: Hammer leicht beweglich. Der lange Schenkel des Ambos (1) ist an der hinteren Trommelhöhlenwand unterhalb der Prominentia canalis facialis (2) fixiert; bei (3) die bewegliche Steigbügelplatte im Vorhofsfenster. Hammer (4). Trommelfell (5).

Fig. 3. **Residuen einer Otitis media chronica supp.: Adhaesiones membranae tympani cum stapede.** (P.)

Linkes Schläfenbein einer 81-jähr. Frau nach entfernter vorderer knöcherner Gehörgangswand: Im Trommelfell hinten oben eine runde Narbe, welche in der Mitte am Steigbügelköpfchen fixiert ist (1): (der lange Ambosschenkel durch caries zerstört).

Fig. 4. **Präparat der Fig. 3 von oben gesehen nach entferntem tegmen tympani:**

Die Narbe (1) zieht vom Amboskörper (2) zum Steigbügelköpfchen. Hammerkopf (3). Sehne des m. tens. tymp. (4). Trommelfell (5).

Fig. 5. **Residuen einer ot. med. chron. supp.** (Trockenpräparat). (P.)

Linkes Schläfenbein nach entfernter vorderer knöcherner Gehörgangswand: Trommelfell bis auf einen peripheren Saum (1) defekt; das Ende des Hammergriffs durch Bindegewebe am Promontorium fixiert (2); infolge von carioeser Zerstörung des langen Ambosschenkels liegt der Steigbügel frei (3); vorn unten zieht ein kleiner Trommelfellrest zum Promontorium.

Fig. 6. **Präparat der Fig. 5 von oben gesehen nach entferntem tegmen tympani.**

Der Hammer(1) zieht nach hinten zum Promontorium, wo er fixiert ist; quer durch die Paukenhöhle zieht die Tensorsehne (2); vom Ambos nur der Körper und kurze Fortsatz erhalten (3), so dass der Steigbügel in der Tiefe isoliert zu sehen ist (4).

Erklärung zu Tab. 20.

Fig. 1. **Frontalschnitt durch den recessus epitympanicus und den Hammer beim Erwachsenen.** (Carmin.) (Vergr. 3.) (P.)

1. Ende der oberen knöchernen Gehörgangswand
2. Ende der unteren knöchernen Gehörgangswand
3. Hammerkopf (capitulum mallei)
4. manubrium
5. membrana tympani
6. recessus epitympanicus: pars externa
7. Prussak'scher Raum (recessus membranae superior)
8. ligamentum mallei laterale
9. pars flaccida (Shrapnelli)
10. processus brevis (lateralis) mallei
11. gestieltes Körperchen, von der unteren Wand des Prussakschen Raumes entspringend
12. collum mallei.

Fig. 2. **Frontalschnitt durch den recessus epitympanicus und den Hammer beim Neugeborenen.** (Vergr. 26.) (P.)

1. Prussak'scher Raum von embryonalem Bindegewebe ausgefüllt.
2. Ein mit Epithel ausgekleideter Raum: Beginn der Entwicklung des Prussakschen Raumes.
3. Processus lateralis (brevis) mallei.

Fig. 2. **Frontalschnitt durch den recessus epitympanicus und den Hammer bei otitis media suppurativa chronica.** (Vergr. 18.) (P.)

1. lig. mallei laterale zerstört
2. pars externa des recessus epitympanicus } von stark wuchernder
3. pars interna des recessus epitympanicus } Schleimhaut ausgefüllt
4. epithelfreie Schleimhaut
5. freies Exsudat
6. tegmen tympani
7. Ausbuchtungen im Knochen.

Fig. 4. **Frontalschnitt durch den recessus epitympanicus und den Hammer bei catarrhus auris mediae chronicus.** (Vergr. 26.) (P.)

1. Prussak'scher Raum von Bindegewebe ausgefüllt
2. Cysten.

Fig. 5. **Frontalschnitt durch den recessus epitympanicus uud den Hammer bei catarrhus auris mediae chronicus.** (Vergr. 26.) (P.)

1. Pars flaccida Shrapnelli zum Teil durch Bindgewebe mit dem Hammerhals verwachsen
2. Bindegewebe
3. Rest des Prussak'schen Raumes.

Fig. 6. **Adhaesion zwischen Trommelfell und Promontorium nach einer otitis media chronica supp.** (Haematoxylin). (Vergr. 18.) (P.)

1. Membrana tympani
2. Promontorium
3. Schleimhautüberzug
4. netzförmig durchbrochenes Bindegewebe
5. cochlea
6. Markräume.

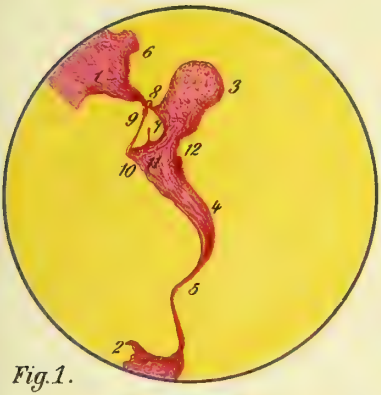

Fig.1.

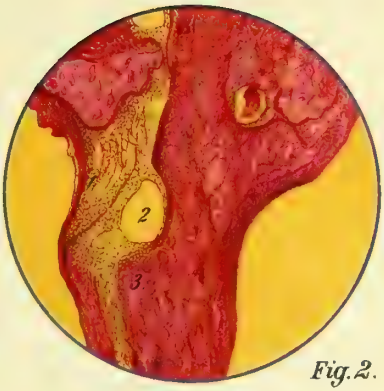

Fig.2.

Fig.3.

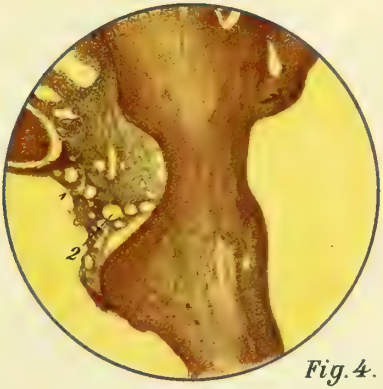

Fig.4.

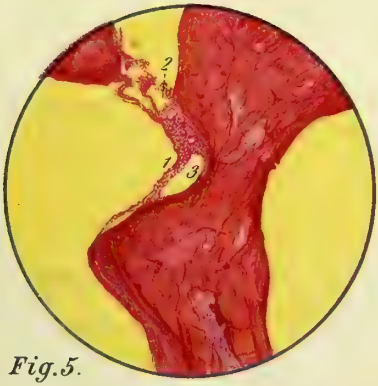

Fig.5.

Fig.6.

Lith. Anst. F. Reichhold, München.

Tab. 21.

Fig. 1.

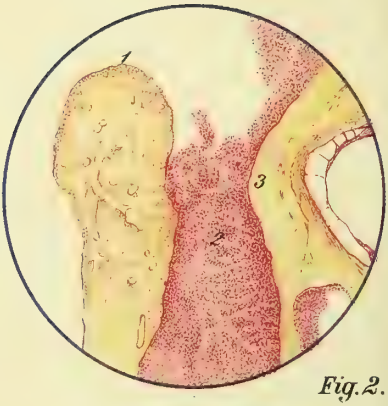

Fig. 2.

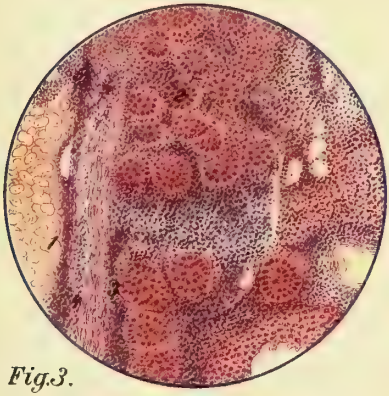

Fig. 3.

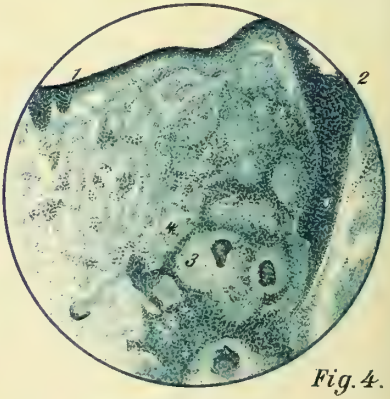

Fig. 4.

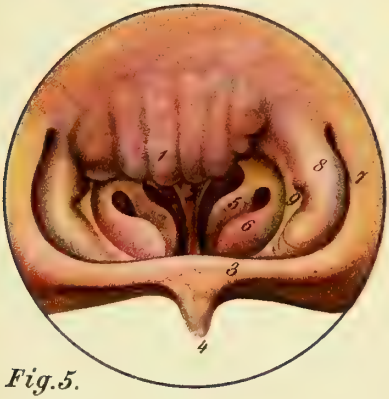

Fig. 5.

Fig. 6.

Lith. Anst. F. Reichhold, München.

Erklärung zu Tab. 21.

Fig. 1. **Kalkablagerung im Trommelfell.** (Vergr. 4.) (P.)

1. Hammerkopf
2. recessus epitympanicus
3. Trommelfell
4. Kalkablagerung.

Fig. 2. **Verwachsung des Ambos mit der Paukenhöhlenwand.** (Ot. med. supp. chron.) (Vergr. 9.) (P.)

1. Ambos
2. Granulationsgewebe
3. mediale Paukenhöhlenwand.

Fig. 3. **Carcinoma medullare auriculae.** (Hämatoxylin-Eosin) (Vergr. 66). (B.)

1. Knorpel
2. Krebsnester.
3. Kleinzellige Infiltration
4. infiltriertes Perichondrium
5. in den Knorpel eindringende Infiltration

Fig. 4. **Lupus vulgaris auriculae** (polychromes Methylenblau) (Vergr. 54.) (B.)

1. Epidermis
2. in die Tiefe gewucherte Epidermis
3. central nekrobiotische Knötchen mit Riesenzellen
4. Plasmazellenzüge.

Fig. 5. **Hyperplasie der Rachenmandel im Spiegelbilde.** (B.)

1. hyperplastische Rachenmandel
2. vomer
3. palatum molle
4. uvula
5. concha media (darüber concha superior)
6. concha inferior
7. Rosenmüllersche Grube
8. Tubenwulst
9. ostium pharyngeum tubae.

Fig. 6. **Hyperplasie der Rachenmandel.** (Haematoxylin-Eosin.) (Vergr. 26,) (B.)

1. Plattenepithel
2. Längsfurche
3. Follikel
4. diffus adenoïdes Gewebe

Erklärung zu Tab. 22.

Fig. 1. **Ablagerung von Fettgewebe in der Fossula fenestrae cochleae** nach einer Otitis media suppurativa chronica. (Vergr. 18.) (P.)

1. Promontorium
2. membrana tympani secundaria
3. Fettgewebe in fossula fenestrae cochleae.

Fig. 2. **Obliteration der fossula fenestrae cochleae durch Fett- und Bindegewebe bei einem Taubstummen.** (Vergr. 15.) (P.)

1. Promontorium
2. Fett-Bindegewebe in fossula fenestrae cochleae
3. membrana tympani secundaria
4. lig spirale
5. scala tympani.

Fig. 3. **Bindegewebsentwicklung in der fossula fenestrae cochleae** nach ot. med. chron. supp. (Vergr. 26.) (P.)

1. Bindgewebe mit cystoesen Räumen.

Fig. 4. **Ankylosis ossea stapedis.** (Vergr. 14.) (P.)

1. Basis stapedis
2. vorderer } Schenkel
3. hinterer }
4. Knochenneubildung am hinteren Rande der fenestra vestibuli und Verwachsung mit dem Rande der Steigbügelbasis.
5. Schleimhaut.

Fig. 5. **Ankylosis ossea stapedis** von einem 74jährigen, sehr schwerhörigen Manne. (Vergr. 14). (P).

1. Basis stapedis
2. vorderer } Schenkel
3. hinterer }
4. Knochenneubildung an beiden Rändern der Fensternische: Verwachsung mit den Rändern der Steigbügelbasis (4) und
5. dem hinteren Schenkel.

Fig. 6. **Ankylosis ossea stapedis** von einer 50jährigen, sehr schwerhörigen Frau. (Vergr. 14.) (P.)

1. Knochenneubildung in der Umgebung der Fensternische, welche die Steigbügelbasis mit ergriffen und überwuchert hat.
2. alter Knochen
3. Schleimhaut

Fig. 1.

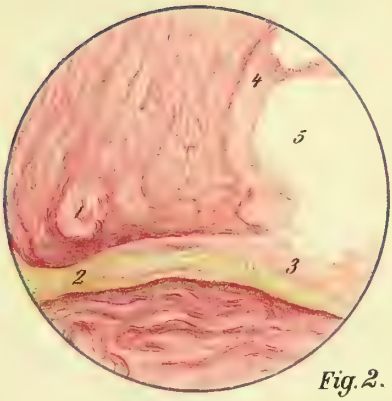

Fig. 2.

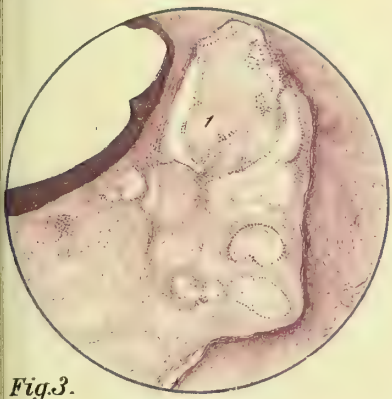

Fig. 3.

Fig. 4.

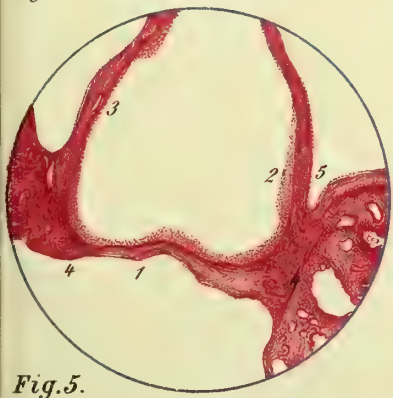

Fig. 5.

Fig. 6.

Lith. Anst F. Reichhold, München.

Fig. 1.

Fig. 2.

Fig. 3.

Fig. 4.

Fig. 5.



Fig. 3.a



Fig. 4.a



Fig. 5.a

Lith. Anst. F. Reichhold, München.

Erklärung zu Tab. 23.

Fig. 1. **Carcinoma ossis temporis.** (P.)

Rechtes maceriertes Schläfenbein eines 47jährigen Mannes, bei welchem sich unter den Symptomen einer Mittelohreiterung ein carcinom des proc. mastoïdeus und des Felsenbeins entwickelte; dasselbe ging auch auf die Schädelhöhle über (mikroscopische Praeparat der Schnecke) (s. Tab. 36 Fig. 1.)

1. Defekt im Warzenfortsatz und Felsenbein
2. Defekt in der vorderen knöchernen Gehörgangswand.

Fig. 2. **Atresia ossea ostii tympanici tubae; cicatrix membranae tympani.** (P.)

Rechtes Schläfenbein eines 55jährigen Mannes, nach entfernter vorderer knöcherner Gehörgangswand, in Profilansicht, so dass man in das Tubenostium hineinsieht. Hammer durch Narbengewebe am Promontorium festgewachsen (1); die Paukenhöhle durch Bindegewebe ausgefüllt: das ostium tympanicum tubae (2) durch Knochenmasse, an einer kleinen Stelle durch Bindegewebe verlegt.

Fig. 3. **Catarrhus auris media acutus.** (B.)

Rechter Trommelfellring von vorn gesehen: Ansammlung von gelbrötem Sekret in der Paukenhöhle, durch das Trommelfell hindurchscheinend.

Fig. 3 a. Praeparat des Fig. 3 von oben nach entferntem tegmen tympani. Schleimhaut der Tube (1), der Paukenhöhle (2), des antrum mastoïdeum (3) geschwollen und gerötet. Im gesamtem Mittelohr seroes-schleimiges Exsudat, in welches die Gehörknöchelchen völlig eingebettet sind. Hammerkopf (4). Ambos (5).

Fig. 4. **Otitis media acuta simplex.** (B.)

Linker Trommelfellring von einem an Magendarmkatarrh gestorbenen Säuglinge: Ansammlung von seroes-eitrigem Exsudat in der Paukenhöhle; Trommelfell gerötet, vom Hammergriff nur der kurze Fortsatz durchscheinend; die hintere Trommelfellhälfte vorgewölbt. Im knöchernen Gehörgang hyperämische Stelle (1).

Fig. 4 a. Praeparat der Fig. 4. von oben nach entferntem tegmen tympani. Schleimhaut der Tube (1), Paukenhöhle (2), antrum mastoïdeum (3) stark geschwollen, hyperämisch und von seroes-eitrigem Exsudat bedeckt.

Fig. 5. **Otitis media acuta perforativa.** (B.)

Rechter Trommelfellring von einem an Diphtherie gestorbenen Kinde. Paukenhöhle von eitrigem Exsudat gefüllt; Trommelfell eitrig verfärbt, vorn unten stecknadelknopfgrosse Perforation. Kurze Hammerfortsatz tritt als gelber Punkt vorn oben hervor.

Fig. 5 a. Praeparat der Fig. 5 von oben nach entferntem tegmen tympani. Die Schleimhaut der Tube (1), der Paukenhöhle (2), des antrum mastoïdeum (3) stark geschwollen, gerötet mit eitrigem Exsudat bedeckt, welches die Gehörknöchelchen (4) vollkommen einhüllt.

Erklärung zu Tab. 24.

Fig. 1. **Ot. med. chron. supp.; caries tegminis tympani.** (P.)

Linkes Schläfenbein eines 65jährigen Mannes, nach entfernter vorderer knöcherner Gehörgangswand von vorn: Totaldefekt des Trommelfells, des Hammers und Ambos; durch den Defekt im tegmen tympani (1) fällt von oben Licht in die Paukenhöhle (2). Steigbügel (3).

Fig. 2. **Praeparat der Fig. 1 von oben.**

Das tegmen tympani siebartig durchlöchert (1). Spitze des Felsenbeins (2).

Fig. 3. **Ot. med. chron. supp.; caries meatus acustici externi, ossiculorum auditus, tegminis tympani et antri; Pachymeningitis; Perforatio durae matris: Leptomeningitis.** (P.)

Linkes Schläfenbein eines 18jährigen Mädchens nach entfernter vorderer knöcherner Gehörgangswand von vorne: Trommelfell in der unteren Hälfte erhalten, verdickt (1); Hammerkopf durch caries zerstört, der Griff erhalten (2); Ambos zerstört; Steigbügelköpfchen rauh (3); Paukenhöhlenschleimhaut stark gewulstet; das innere obere Ende des knöchernen Gehörganges (pars ossea) zerstört (4); daran schliesst sich ein länglicher Defekt in der hinteren oberen Gehörgangswand (5); in der Umgebung desselben, mehrere durch caries erweiterte Gefässlöcher.

Fig. 4. **Praeparat der Fig. 3 von oben mit zurückgeschlagener Dura mater.** (P.)

Im missfarbigen tegmen tympani (1) ein grosser Defekt und 2 kleine Lücken mit zackigen Rändern (2); hinten wird die grosse Lücke durch Granulationsgewebe ausgefüllt, (3) welches durch Stränge mit der verdickten Schleimhaut des Warzenfortsatzes in Verbindung steht. (4) Die dem Defekt anliegende Dura mater ist verdickt, eitrig belegt und an 3 Stellen fistuloes durchbrochen. (5)

Fig. 5. **Ot. med. chron. supp., caries processus mastoïdei, meatus acustici externi, tegminis tympani et antri; necrosis centralis processus mastoïdei, Pachymeningitis externa.** (P.)

Linkes Schläfenbein von vorn: Die corticalis processus mastoïdei in der fossa mastoïdea carioes durchbrochen (1); im cavum tymp. liegt ein Sequester (2), welcher aus dem processus mastoïdeus durch einen carioesen Defekt der hinteren Gehörgangswand in die Trommelhöhle eingewandert ist. [proc. zygomaticus (3). proc. mast. (4).]

Fig. 6. **Praeparat der Fig. 5 von oben mit zurückgeschlagener Dura mater.** (P.)

Das tegmen tympani et antri zerstört, von einer verdickten; an mehreren Stellen durchlöcherten Schleimhaut-Platte ersetzt (1), die anliegende Dura mater ist verdickt, mit Exsudat bedeckt (2); die dem Gehirn zugekehrte Seite ist normal. [Spitze des Felsenbeins (3).]

Fig. 1.

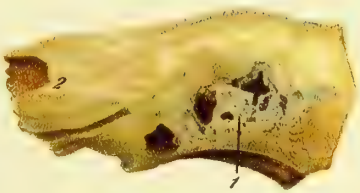

Fig. 2.

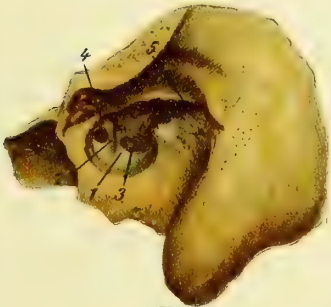

Fig. 3.

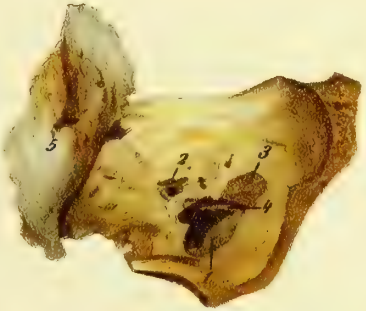

Fig. 4.

Fig. 5.



Fig. 6.

Lith. Anst F. Reichhold, München

Fig. 1.

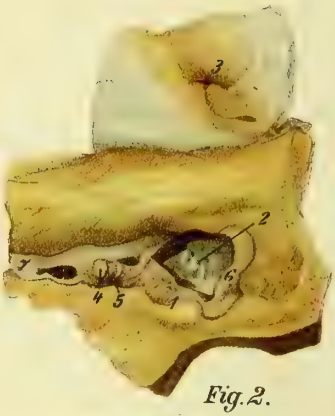

Fig. 2.

Fig. 3.

Fig. 4.

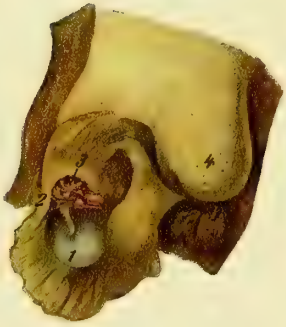

Fig. 5.

Fig. 6.

Lith. Anst. F. Reichhold, München

Erklärung zu Tab. 25.

Fig. 1. **Ot. med. chron. supp., necrosis centralis processus mastoïdei; caries tegminis antri; Pachymeningitis; Perforatio Durae matris et abscessus cerebri lobi temporalis.** (P.)

Linkes Schläfenbein einer 59jährigen Frau nach entfernter vorderer knöcherner Gehörgangswand und oberflächlicher Abtragung der unversehrten corticalis processus mastoïdei von vorn: Das Trommelfell verdickt, unten perforiert (1); die Zellen des pneumatischen Warzenfortsatzes als beweglicher Sequester abgelöst (2), liegen in einer von Granulationsgewebe ausgekleideten Sequesterlade. (3). In der fossa mastoïdea 2 dehiscente Stellen, an welchen die verdickte Schleimhaut freiliegt (4). [proc. zygomaticus (5).]

Fig. 2. **Praeparat der Fig. 1 von oben nach Entfernung des tegmen tympani mit zurückgeschlagener Dura mater.** (P.)

Tegmen antri durch caries zerstört (1); der Sequester (2) liegt der Dura mater (3) an; dieselbe ist verdickt und zeigt eine von einem eitrigen Granulationswall umgebene Fistel (3), welche direkt in den Schläfenlappenabscess führte. (Verklebung der Dura mater mit dem Schläfenlappen.) Die Paukenhöhle mit Hammer (4), Ambos (5), das antrum mastoïdeum (6), die Tuba Eustachii (7) von dicken, wuchernden Bindegewebsmassen ausgefüllt.

Fig. 3. **Ot. med. chron. supp., Polypi cavi tympani, Dehiscentia tegminis tympani, Pachymeningitis; Perforatio Durae matris et abscessus cerebri lobi temporalis.** (P.)

Linkes Schläfenbein eines 21jährigen Mädchens nach entfernter vorderen knöchernen Gehörgangswand: Totaldefekt des Trommelfells und der Gehörknöchelchen; 5kolbige Polypen aus der Paukenhöhle hervorgewuchert (1). [proc. mast. (2).]

Fig. 4. **Praeparat der Fig. 3 von oben mit zurückgeschlagener Dura mater.** (P.)

Im tegmen tympani glattrandige Dehiscenz (1); Dura mater verdickt, granulierend, (mit dem Gehirn verwachsen), von einem Fistelkanal durchzogen (2), welcher direkt in den Schläfenlappenabscess führte. [eminentia arcuata (3). Pyramidenspitze abgesägt (4).]

Fig. 5. **Ot. med. chron. supp.; caries meatus acustici externi, tegminis tympan , os. petrosi (neuritis n. VII), necrosis labyrinthi ossei; Thrombosis sinus petrosi superioris, Pachymeningitis externa: abscessus cerebelli.** (P.)

Linkes Schläfenbein eines 36jährigen, skrophuloesen Mädchens nach entfernter vorderer knöcherner Gehörgangswand von vorn: Trommelfell verdickt (1), in der membrana flaccida (2) perforiert; Hammerkopf, Ambos zerstört, ebenso die pars ossea recessus epitympan. (3); aus dem Knochendefekt und der Perforation wuchern polypoese Granulationen heraus. [proc. mast. (4).]

Fig. 6. **Praeparat der Fig. 5 von oben und hinten.** (P.)

Carioese Zerstörung des tegmen tympani; Lücke durch verdickte Schleimhaut ausgefüllt, welche an einer Stelle durchbrochen ist (1); die anliegende Dura mater war verdickt, granulierend; der sinus petrosus superior thrombosiert, der sulcus durchlöchert (2); an der hinteren Pyramidenfläche ein Defekt mit ausgenagten Rändern, in welchem die unebene, nekrotische Labyrinthkapsel sichtbar wird (3); in dem hier anliegenden Kleinhirn fanden sich 2 Abscesse, welche direkt mit dem Defekt in Verbindung standen. Die carioese Zerstörung geht von der Paukenhöhle in dem spongioesen Knochen um die kompakte Labyrinthkapsel herum auf die Hinterfläche der Pyramide über. (s. Tab. 26,2). [meatus acust. int. (4); sulcus sigmoïdeus (5).]

Erklärung zu Tab. 26.

Fig. 1. **Ot. med. chron. supp., caries cavi tympani et labyrinthi; Meningitis.** (P.)

Rechtes Schläfenbein eines Mädchens nach Entfernung der vorderen knöchernen Gehörgangswand und der Spitze der Pyramide, von vorn: Totaldefekt des Trommelfells und der Gehörknöchelchen; Paukenhöhlenwände cariös; das Promontorium mit seinen Fenstern fehlt, so dass die Paukenhöhle (1) frei mit dem Labyrinth (2) in Verbindung steht; vorn unten über der 1. Schneckenwindung ein kleines Stück der Promontorialrand (3) erhalten, zu dessen beiden Seiten die lamina spiralis ossea der cariösen Schnecke hervorkommt (4); am Grund des inneren Gehörganges (5) eine cariöse Lücke (6), durch welche das Labyrinth in Verbindung mit dem inneren Gehörgang tritt. Der Paukenhöhleneiter drang durch das Labyrinth und den inneren Gehörgang in die Schädelhöhle. [antrum (7), Zellen am Paukenboden (8).]

Fig. 2. **Caries necrotica labyrinthi; neuritis n. facialis.** (P.)

Das Praeparat der Fig. 6 Tab. 25 von vorn oben nach Entfernung der vorderen knöchernen Gehörgangswand. Das Tegmen tympani in grosser Ausdehnung cariös (1). Die Paukenhöhle (2), das antrum (3) von dickem Granulationsgewebe ausgefüllt. Granulationen grenzen auch die Labyrinthkapsel von dem spongiösen Knochen ab, so dass die rauhe Schnecke (4) und der obere Bogengang, welcher durch caries eröffnet ist (5), wie frei praepariert daliegen. Der n. facialis (6) ist geschwellt und eitrig infiltrirt. Die Eiterung drang im spongiösen Knochen um die Labyrinthkapsel herum auf die Pyramidenhinterfläche. [Felsenbeinspitze (7), proc. mast. (8).]

Erklärung zu Tab. 26 (ferner):

Fig. 3. **Ot. med. chron. supp., caries cavi tympani et labyrinthi; destructio n. VII; Meningitis.** (P.)

Rechtes Felsenbein eines 59jährigen Phthisikers: In der Promontorialwand 2 Fisteln (1), durch welche die Paukenhöhle mit dem Schneckenraum in Verbindung steht; der canalis Fallopii und der n. VII im unteren Teil zerstört (2), der horizontale Bogengang (3) durch caries eröffnet, die mediale Wand des antrum mastoïdeum (4) rauh. Die Eiterung drang durch die Oeffnungen im Promontorium ins Labyrinth und von hier durch den inneren Gehörgang zur Schädelhöhle.

Fig. 4. **Ot. med. chron. supp., caries ossis petrosi (can. carotici); Hämorrhagia letalis.** Carotis aus ihrem Kanal herausgezogen. (P.)

Rechtes Felsenbein eines 32jährigen Phthisikers: Das Promontorium (1) durch Granulationsgewebe vollkommen unterminiert; der Vorhof mit der oberen und seitlichen Ampulle (2) eröffnet; der canalis caroticus (3) dicht über seiner unteren Mündung von einer 3 mm langen, $1^1/_2$ mm hohen Oeffnung durchbrochen (4); an der entsprechenden Stelle der a. carotis findet sich ein gleicher Defekt, welcher von wallartigem Granulationsgewebe umgeben ist (5).

Fig. 5. **Ot. med. chron. supp., caries et necrosis processus mastoïdei; perforatio sulci sigmoidei et Phlebothrombosis purulenta sinus transversus.** (Pyämie.) (P.)

Rechtes Schläfenbein eines 13jährigen Mädchens von hinten nach entfernter Dura mater: durch carioese Zerstörung im processus mastoïdeus das antrum sehr erweitert; die der Höhle anliegende Wand des sulcus transversus zeigt eine 4 mm hohe Durchbrechung (1) dicht unter der oberen Pyramidenkante (2); der Knochen der Umgebung ist morsch (3); der anliegende sinus war von einem vereiterten Thrombus gefüllt. Spitze des Felsenbeins abgesägt (4).

Fig. 6. **Ot. med. supp. acuta (Diphtherie); caries processus mastoïdei; Phlebothrombosis purulenta sinus transversi et emissarii mastoïdei.** (Pyämie.) (B.)

Linkes Schläfenbein eines 2jährigen Kindes von hinten mit abgehobener Dura mater: Die Knochenwand des sulcus sigmoïdeus (1) zeigt feine Auflagerungen; der Knochen ist in der Mitte des sulcus (2) morsch; das for. mast. (3) weit; die anliegende Sinuswand (4) ist missfarbig, verdickt, mit Granulationen bedeckt, das einmündende emissarium mastoïdeum ist thrombosiert (5); an der dieser Stelle entsprechenden Innenwand des sinus (6) liegt ein eitriger obturierender Thrombus (7), an welchen sich nach oben und unten wandständige Thromben (8) angesetzt haben.

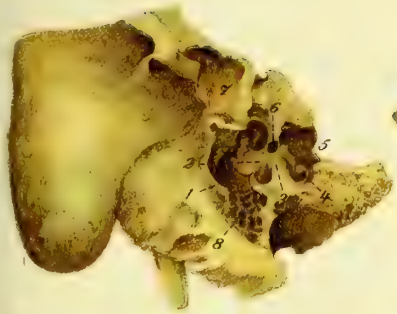

Fig.1.

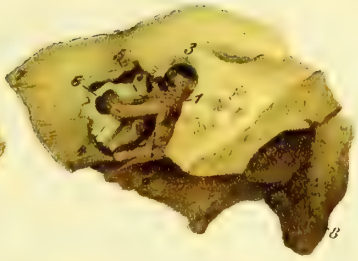

Fig.2.



Fig.3.

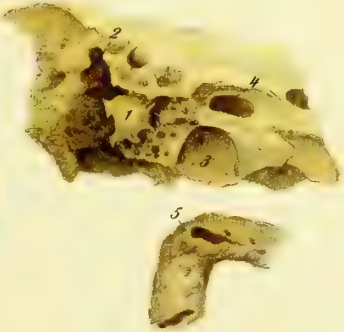

Fig.4.

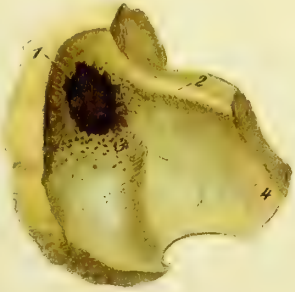

Fig.5.

Fig.6.

Lith. Anst. F. Reichhold, München.

Tab. 27.

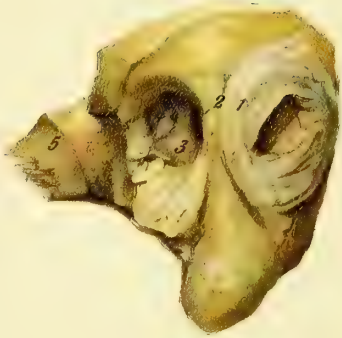

Fig. 1.

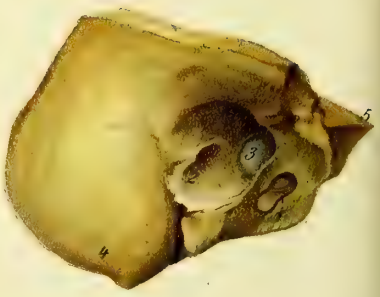

Fig. 2.

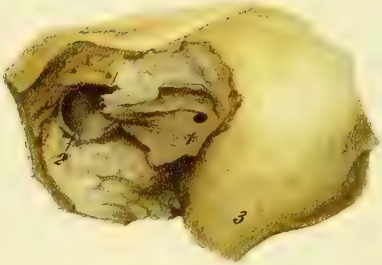

Fig. 3.

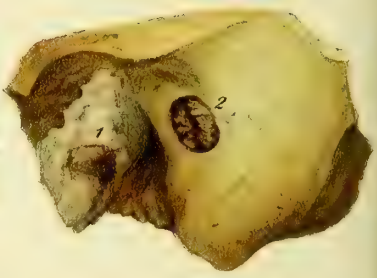

Fig. 4.

Fig. 5.

Fig. 6.

Lith. Anst. F. Reichhold, München.

Erklärung zu Tab. 27.

Fig. 1. **Fistulae processus mastoïdei.** (Nach ot. med. chron. supp.) (P.)

Linkes Schläfenbein eines Mannes von vorn: Hinter der Ohrmuschel auf dem proc. mast. eine grosse überhäutete Fistel (1), welche in eine Höhle im processus mastoïdeus führt; dieselbe ist ebenfalls von Haut ausgekleidet und steht durch einen grossen Defekt der hinteren Gehörgangswand (2) mit dem Gehörgang (3) in Verbindung. Das Trommelfell (4) ist verdickt, stellenweis atrophisch, mit der Promontorialwand verwachsen. [(Felsenbeinspitze (5).]

Fig. 2. **Cholesteatoma meatus acustici externi: ot. chron. supp.; dehiscentia meatus acustici externi.** (P.)

Rechtes Schläfenbein einer 30jähr. Frau von vorn: Cholesteatom entfernt. In der vorderen knöchernen Gehörgangswand eine nierenförmige Dehiscenz (1); die hintere Gehörgangswand rauh und buchtig (2); das Trommelfell (3) in dem vorderen oberen Quadranten zerstört (in der Abbildung durch knöchernen Gehörgang verdeckt.) proc. mast. (4). [Felsenbeinspitze (5).]

Fig. 3. **Ot. med. chron. supp.; Fistula processus mastoïdei; Perforatio tegminis tympani; Pachymeningitis externa; abscessus cerebri; Thrombosis sinus transversi.** (P.)

Linkes Schläfenbein nach entfernter vorderer knöcherner Gehörgangswand. Fistel hinter dem Ohr (1); Trommelfell bis auf peripheren Saum zerstört; derselbe stellenweis mit der Paukenhöhlenwand verwachsen (2). [proc. mast. (3).]

Fig. 4. **Praeparat der Fig. 3; die fistuloes durchbrochene Hautpartie vorgeklappt** (1). (P.)

Die corticalis des processus mastoïdeus fistuloes durchbrochen; in der Oeffnung erscheinen weissbraune Cholesteatommassen (2).

Fig. 5. **Praeparat der Fig. 3 von oben; hintere Hälfte des Felsenbeins durch einen Horizontalschnitt eröffnet,** mit zurückgeschlagener Dura mater. Der obere Trommelhöhlenraum (1), das antrum mastoïdeum von geschichteten Cholesteatommassen ausgefüllt; das tegmen antri mastoïdei perforiert (2); die hier anliegende Dura mater verfärbt und verdickt (3); im linken Schläfenlappen ein grosser Abscess. [n. VIII (4). cochlea (5). vestibulum (6).]

Fig. 6. **Praeparat der Fig. 3. von hinten, der sinus transversus eröffnet.** (P.)

Im unteren Teil des sinus transversus wandständiger Thrombus (1). [proc. mast. (2). Dura mater (3).]

Erklärung zu Tab. 28.

Fig. 1. **Ot. med. supp. chron; Cholesteatoma cavi tympani.** (P.)

Rechtes Schläfenbein nach entfernter vorderer knöcherner Gehörgangswand von vorn: Trommelfell bis auf kleinen oberen Rest (1) zerstört; derselbe enthält den Rest des Hammergriffs. Ambos, Steigbügelschenkel fehlen; die Paukenhöhlenschleimhaut durch eine weissliche Epidermisplatte ersetzt (2), welche mit dem Trommelfellrest in unmittelbarem Zusammenhang steht. (Epidermiseinwanderung vom Gehörgang aus.)

Fig. 2. **Praeparat der Fig. 1 von oben;** Horizontalschnitt durch die obere Hälfte des Felsenbeins. (P.)

Das flächenhafte Cholesteatom kleidet sackförmig die gesamten Mittelohrräume von der Tub. Eustachii (1) bis zum weiten antrum mast. (2) hin aus. [meatus acust. int. (3). vestibulum (4). cochlea (5).]

Erklärung zu Tab. 28 (ferner):

Fig. 3. **Cholesteatoma cavi tympani et processus mastoïdei; destructio meatus acustici externi et cavi tympani.** (P.)

Rechtes Schläfenbein einer 80jährigen Frau nach entfernter vorderer knöcherner Gehörganswand; das Cholesteatom (1) füllt die Paukenhöhle, den Gehörgang und eine Höhle im Warzenfortsatz völlig aus. [proc. mast. (2).]

Fig. 4. **Praeparat der Fig. 3. nach herausgehobenem Cholesteatom.** (P.)

Die Paukenhöhle (1), der Gehörgang (2), das antrum mastoïdeum (3) ist durch völlige Zerstörung der hinteren knöchernen Gehörgangswand und Schwund des Knochens in eine gemeinsame grosse Höhle verwandelt, deren obere Wand (4) nach der mittleren Schädelgrube hin papierdünn ist; in der Promontorialwand 2 tiefe Buchten (5), welche ebenso wie die Labyrinthfenster und die gesamte Höhle von einer glänzenden, mit Epidermis bedeckten Membran ausgekleidet werden; an der hinteren Grenze der Paukenhöhle zieht unter dieser Membran ohne jede Knochenhülle ein gelber Strang nervus VII, (6).

Fig. 5. **Ot. med. chron. supp.; Cholesteatoma cavi tympani et processus mastoïdei; Destructio meatus acustici externi.** (P.)

Linkes Schläfenbein eines 42jähr. Mannes nach entfernter vorderer knöcherner Gehörgangswand. In der hinteren Trommelfellhälfte eine runde Perforation (1).

Die untere Gehörgangswand ist rauh und uneben (2). die hintere obere bis auf ein kleines mediales Stück defekt (3). Die Cholesteatommassen, welche im Gehörgang lagen, sind entfernt. Der Gehörgang wird wie die Höhle von einer Epidermis tragenden Membran ausgekleidet; aus dem processus mastoïdeus ragen Cholesteatommassen in den Gehörgang heraus (4). (Epidermiseinwanderung vom Gehörgang aus nach carioeser Zerstörung der hinteren knöchernen Gehörgangswand.)

Fig. 6. **Praeparat der Fig. 5 von oben, nach entferntem tegmen tympani et antri.** (P.)

Die Mittelohrräume von der Tuba Eustachii (1) bis ins weite antrum (2) von einem sackförmigen Cholesteatom ausgekleidet; in dem Sack liegen concentrisch geschichte Lamellen, welche central erweicht sind (3).

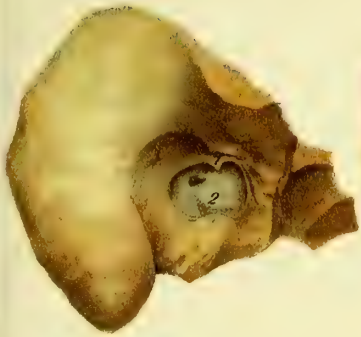

Fig. 1.



Fig. 2.

Fig. 3.

Fig. 4.

Fig. 5.



Fig. 6.

Tab. 29.

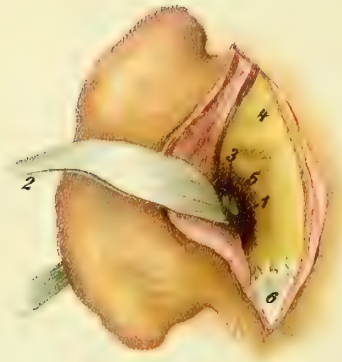

Fig. 1.

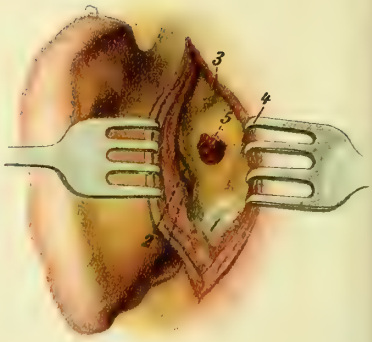

Fig. 2.

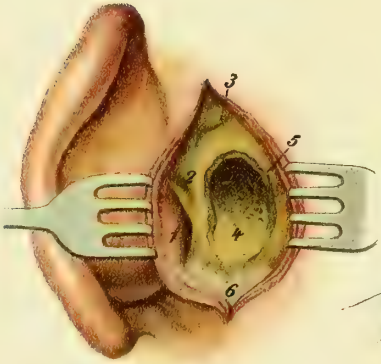

Fig. 3.

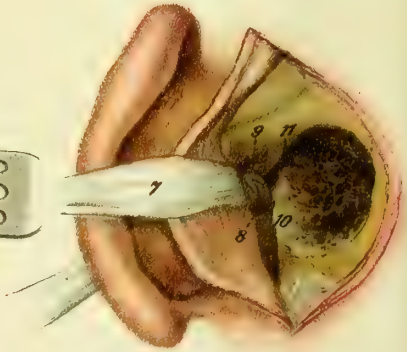

Fig. 4.

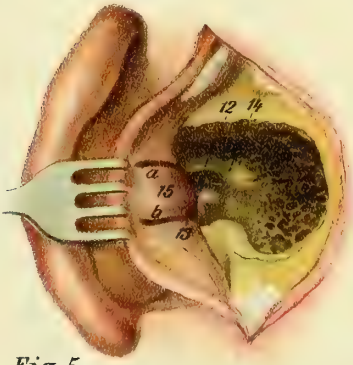

Fig. 5.

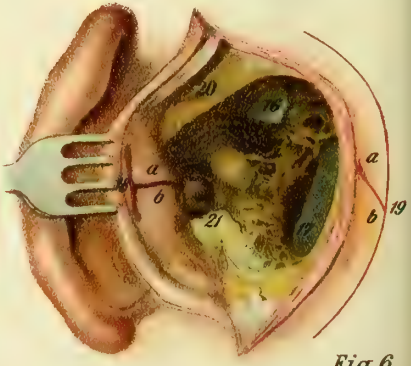

Fig. 6.

Erklärung zu Tab. 29.

Fig. 1. **Ablösung der Ohrmuschel zur Entfernung eines Fremdkörpers.** (B.)

Incision hinter Muschelansatz; Vordrängung des knorpligen Gehörganges; Durchschneidung desselben am Uebergang in den knöchernen Gehörgang. (1) Mit Gazestreifen Ohrmuschel (2) nach vorn gezogen; im knöchernen Gehörgang der Fremdkörper (3). lin. temp. (4). fossa mast. (5). tendo sternocleidomast. (6).

Fig. 2. **Durchbruch der corticalis processus mastoïdei bei otitis media acuta und mastoïditis acuta.** (B.)

Incision durch die Höhe der Anschwellung hinter dem Ohr; Abfluss von 1 Esslöffel Eiter. Weichteile und Periost mit Haken zurückgeschoben. In der fossa mastoïdea ein von Granulationen ausgefüllter Defekt.

1. Sehne des m. sternocleidomastoïdeus
2. spina supra meatum
3. linea temporalis
4. sutura squamomastoïdea
5. Fistel im fossa mastoïdea.
6. hintere häutige Gehörgangswand.

Fig. 3. **Typische Aufmeisselung des antrum mastoïdeum nach Schwartze.** (B.)

1. nach vorn gezogener Gehörgangsschlauch
2. spina supra meatum
3. linea temporalis
4. ausgemeisselter, im antrum endender Knochentrichter
5. Spur der sutura squamomastoïdea
6. Sehne des m. sternocleidomastoïdeus.

Fig. 4. **Breite Aufmeisselung des processus mastoïdeus und Wegnahme der hinteren knöchernen Gehörgangswand.** (B.)

7. Ohrmuschel und Gehörgangsschlauch mit einem durch den Gehörgang gezogenen Gazestreifen nach vorn gezogen
8. Trommelfell mit Hammergriff
9. pars ossea recessus epitympanici
10. stehengebliebener unterer Teil der hinteren knöchernen Gehörgangswand (Sporn).
11. Antrumschwelle.

Fig. 5. Im Praeparat der Fig. 4. Trommelfell, Hammer, Ambos, pars ossea recessus epitympanici entfernt. **Vollendete Radicaloperation.** Gehörgangsplastik nach Körner. (B.)

12. prominentia canalis facialis;
13. Paukenhöhle mit Steigbügel in fen. vest., m. stapedius. fen. cochleae;
14. prominentia canalis semicircularis lateralis;
15. Lappen der hinteren häutigen Gehörgangswand nach Körner: a) oberer Schnitt. b) unterer Schnitt.

Fig. 6. **Im Anschluss an die Radicaloperation ausgeführte Freilegung der Dura mater lobi temporalis cerebri und des sinus transversus; Gehörgangsplastik nach Panse und Plastik für eine retroauriculäre Oeffnung nach Schwartze.** (B.)

16. Dura mater cerebri
17. sinus transversus
18. a) oberer viereckiger } Gehörgangslappen nach Panse:
    b) unterer viereckiger }
19. a) oberer } Lappen zur retroauriculären Plastik nach
    b) unterer } Schwartze.
20. vorderer Teil der stehengebliebenen lin. temp.
21. abgeflachter Sporn.

Erklärung zu Tab. 30.

Fig. 1. **Otitis externa circumscripta.** Durch Incision erhaltener Eiter. Deckglastrockenpraeparat. (Methylenblau.) (Vergr. 1090.) (B.)
1. Polynucleäre Leucocyten
2. Plattenepithelien des Gehörganges
3. Staphylococcenhaufen.

Fig. 2. **Catarrhus auris mediae acutus.** Durch Paracentese gewonnenes Exsudat. (Methylenblau.) (Vergr. 1090.) (B.)
1. Cylinderepithelzellen
2. Staphylococcenhaufen
3. polynucleäre Leucocyten.

Fig. 3. **Otitis media acuta perforativa.** Durch Paracentese gewonnener Eiter. (Methylenblau.) (Vergr. 1090.) (B.)
1. Polynucleäre Leucocyten
2. Diplococcen

Fig. 4. **Periostitis und mastoïditis acuta.** Durch Incision eines Abscesses auf dem Warzenfortsatz erhaltener Eiter. (Methylenblau.) (Vergr. 1090.) (B.)
1. Rote Blutkörperchen
2. mononucleäre } Leucocyten
3. polynucleäre }
4. Streptococcen.

Fig. 5. **Phlebothrombosis purulenta sinus transversi. Pyämie.** Durch Pravazspritze aus sinus gewonnenes Blut. (Carbolfuchsin.) (Vergr. 1090.) (B.)
1. Streptococcen.

Fig. 6. **Otomycosis (Aspergillus niger).** Gehärtete und geschnittene Pilzmembran. (Haematoxylin-Eosin.) (Vergr. 200.) (B.)
1. Mycelgeflecht
2. abgefallene Conidien (Sporen)
3. Hyphen
4. Receptaculum
5. Sterigmata
6. Sporen
7. Plattenepithel des Gehörganges.

Fig.1.

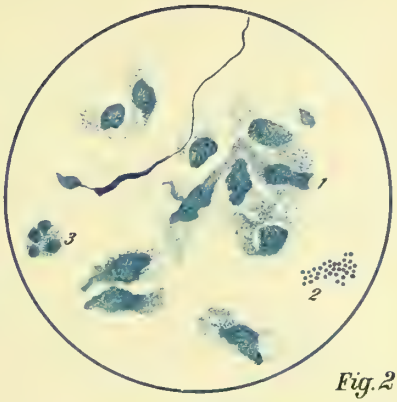

Fig.2.

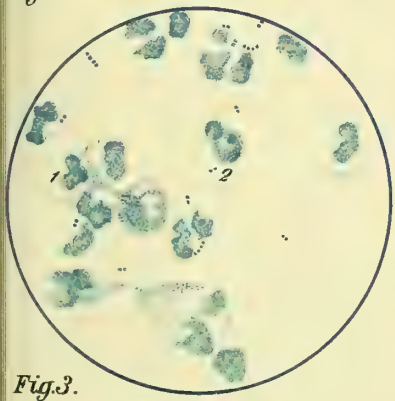

Fig.3.

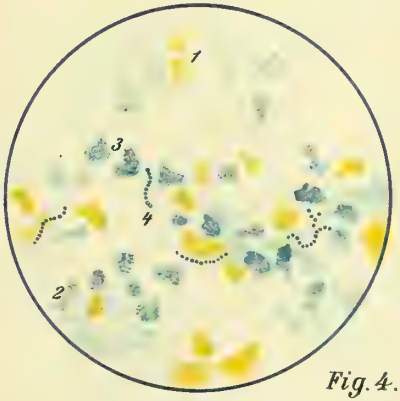

Fig.4.

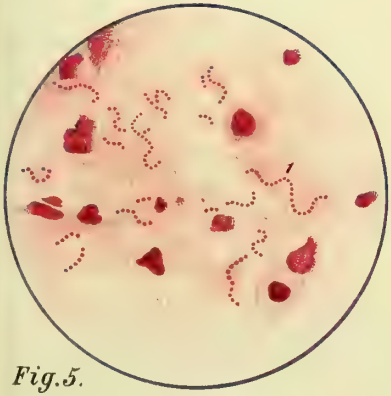

Fig.5.

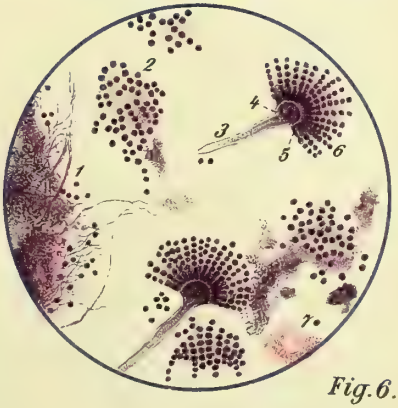

Fig.6.

Lith. Anst F. Reichhold München.

Tab. 31.

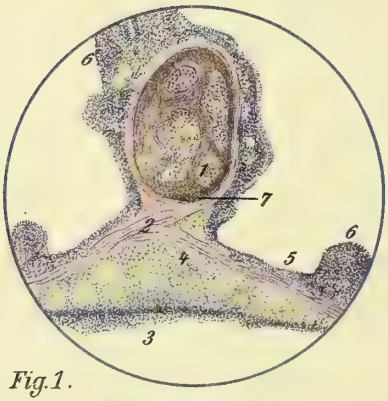

Fig. 1.

Fig. 2.

Fig. 3.

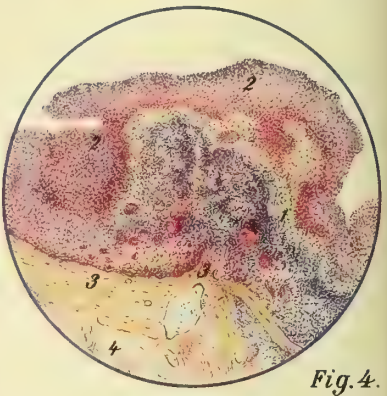

Fig. 4.

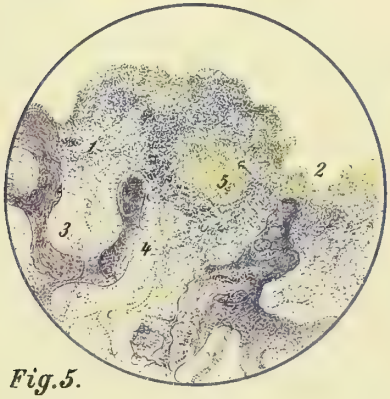

Fig. 5.

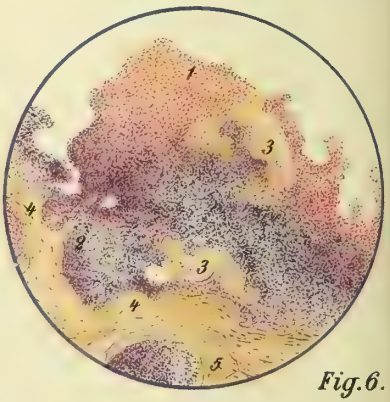

Fig. 6.

Lith. Anst. F. Reichhold, München.

Erklärung zu Tab. 31.

Fig. 1. **Trommelfellquerschnitt bei otitis media acuta** eines 2monatlichen Kindes. (Haematoxylin.) (Vergr. 13.) (B.)

1. Hammergriff
2. tunica propria (Radiärfasern, stratum radiatum)
3. Epidermis aufgelockert, Epithel abgestossen
4. Cutis kleinzellig infiltriert, mit erweiterten Gefässen
5. Stratum mucosum kleinzellig infiltriert, Epithel stellenweis erhalten
6. Papilläre Erhebungen am Trommelfell und Hammergriff
7. Hyaliner Knorpelüberzug am Hammergriff.

Fig. 2. **Otitis media acuta eines Kindes**; Promontorialwand. (Haematoxylin.) (Vergr. 13.) (B.)

1. Knochen
2. kleinzellig infiltrierte Mucosa mit erweiterten Gefässen
3. hohe papilläre Erhebungen, zum Teil mit Epithel bekleidet
4. Exsudat
5. quergetroffene Papille mit Cylinderepithel.

Fig. 3. **Carioeses Hammerambosgelenk bei otitis media chronica suppurativa** (Kuppelraum). (Haematoxylin.) (Vergr. 13.) (B.)

1. pars ossea recessus epitympanici
2. Hammer } mit erweiterten Markräumen und angenagter
3. Ambos } Oberfläche, granulierendem Periost.
4. stark gewucherte, eitrig infiltrierte Schleimhaut
5. Hammer-Ambosgelenk: Gelenkbänder zerstört, das Granulationsgewebe dringt in den Gelenkspalt u. in den Knochen hinein.

Fig. 4. **Promontorium bei ot. med. supp. chron.: Caries peripherica** (Haematoxylin-Eosin.) (Vergr. 13.) (B.)

1. Eitrig infiltrierte, stark gewucherte Schleimhaut mit erweiterten Gefässen
2. Exsudat und Fibrinauflagerungen
3. Ausgenagter Knochenrand
4. Knochen.

Fig. 5. **Promontorialwand bei ot. med. supp. chron. eines Tuberkuloesen** (40jährigen Mannes). (Haematoxylin.) (Vergr. 13.) (B.)

1. kleinzellig infiltrierte, stark gewucherte Schleimhaut
2. Necrobiotische Stellen an der Oberfläche
3. angenagter Knochen
4. Markraum in weitem Zusammenhang mit der Schleimhaut
5. necrotisches Knötchen.

Fig. 6. **Promontorialwand bei ot. med. supp. chron.: Caries necrotica.** (Haematoxylin-Eosin.) (Vergr. 13.) (B.)

1. Körnige Auflagerung
2. kleinzellig infiltrierte, stark gewucherte Schleimhaut
3. Sequestiertes, angenagtes Knochenstück (Knochengries)
4. ausgenagter Knochenrand
5. Knochen.

Erklärung zu Tab. 32.

Fig. 1. **Fissurae ossis temporalis.** (Bildungsanomalie.) (P.)

Linkes Schläfenbein von vorn. In der squama temp. eine grosse seitlich verästelte (1) und 2 kleinere Spalten (2); in der oberen (3) und vorderen (4) knöchernen Gehörgangswand eine glattwandige Spalte; in dem die Schädelbasis mitbildenden Teil des Felsenbeins nichts besonderes; am rechten Schläfenbein symmetrische Fissuren.

Fig. 2. **Neurofibroma n. acustici et facialis.** (P.)

Linkes Schläfenbein einer tauben. 1/4 Jahr vor ihrem Tode erblindenden und dement werdenden Frau; links Facialisparalyse. Exitus unter Convulsionen, Coma. Durch einen horizontalen Sägeschnitt ist die Paukenhöhle und der innere Gehörgang eröffnet.

In der Paukenhöhle: am Trommelfell (1), Hammer (2), Ambos (3), im vestibulum (4), in der cochlea (5) nichts besonderes. Der n. acusticus und facialis ist in einen dicken Kegel verwandelt, welcher den inneren, erweiterten Gehörgang völlig ausfüllt, ohne mit den Wänden desselben verwachsen zu sein (6); der im inneren Gehörgang liegende Teil der Geschwulst imponiert als Stiel einer wallnussgrossen, der hinteren Pyramidenfläche anliegenden Geschwulst von derber Consistenz und glatter Oberfläche (7); die Nerven gehen in der Geschwulst vollständig auf; die Verbindung mit dem Gehirn ist unterbrochen. Das mikroskopische Präparat, in welchem Nervenfasern nicht mit Sicherheit nachzuweisen sind, s. Tab. 36,2.

sinus transversus (8);
a. carotis (9);
n. trigeminus (10)
n. glossopharyngeus, vagus. recurrens (11).

Fig. 1.

Fig. 2.

Lith. Anst. F. Reichhold, München.

Tab. 33.

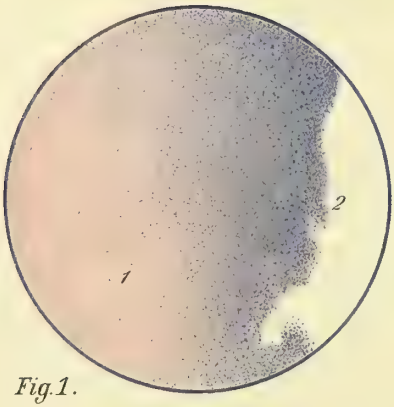

Fig. 1.

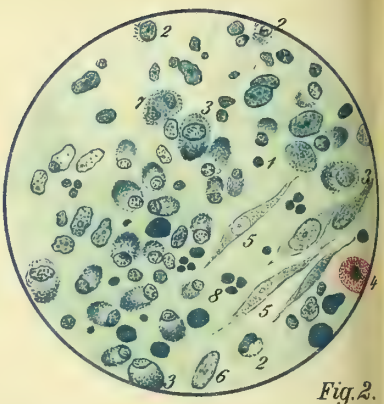

Fig. 2.

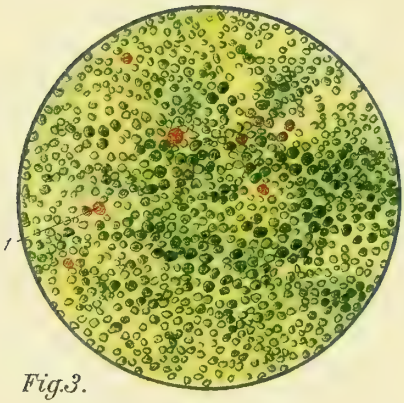

Fig. 3.

Fig. 4.

Fig. 5.

Fig. 6.

Lith. Anst F. Reichhold, München.

Erklärung zu Tab. 33.

Fig. 1. **Polypoese Granulation bei ot. med. supp. chron. eines Tuberkuloesen.** (Haematoxylin-Eosin.) (Vergr. 50.) (B.)

1. Necrotische Partie
2. Granulationsgewebe.

Fig. 2. **Polypoese Granulation.** (Polychromes Methylenblau nach Unna.) (Seibert Immersion $^{1}/_{12}$. Ocular 0.) (B.)

1. Lymphocyten
2. grosse mononucleäre Leucocyten
3. Plasmazelle
4. Mastzellen
5. Fibroblasten mit schwach gefärbtem Protoplasmaleib
6. Fibroblastenkern ohne gefärbtes Protoplasma
7. 2 kernige Leucocyten
8. polynucleäre Leucocyten.

Fig. 3. **Polypoese Granulation mit hyalinen** (Russel'schen) **Körperchen.** (Haematoxylin — Saffranin — Picrinsäure nach Unna.) (Vergr. 200.) (B.)

1. Russel'sche Körperchen (rot).

Fig. 4. **Polypoese Granulation von der Promontorialwand entspringend.** (Haematoxylin-Eosin.) (Vergr. 66.) (B.)

1. Flimmerepitel
2. Tubuloese Einsenkungen
3. Granulationsgewebe
4. Epithel von durchwandernden Zellen verdeckt.

Fig. 5. **Fibroma polyposum** aus einer pneumatischen Zelle der hinteren knöchernen Gehörgangswand entspringend. (Haematoxylin-Eosin.) (Vergr. 18.) (B.)

1. Plattenepithel
2. In die Tiefe gewachsener Epithelzapfen
3. Fibröses Gewebe, stellenweis reichliche Zellen (Lymphocyten)

Fig. 6. **Myxofibroma polyposum von der Promontorialwand entspringend.** (Haematoxylin-Eosin.) (Vergr. 18.) (B.)

1. Plattenepithel, leicht papillär
2. Myxofibroeses Gewebe mit Gefässquerschnitten.

Erklärung zu Tab. 34.

Fig. 1. **Mastoïditis und Periostitis acuta** von einem 5jährigen Kinde nach Scharlach. (Haematoxylin-Eosin.) (Vergr. 20.) (B.)

1. eitrig infiltriertes Periost
2. corticalis
3. von eiterndem Granulationsgewebe durchzogenes Knochenkanälchen
4. Warzenfortsatzzellen mit stark gewucherter, eitrig infiltrierter Schleimhaut, bei 5. in den Knochen hineinwachsend.

Fig. 2. **Otitis chronica suppurativa: Bindegewebsentwicklung in den cellulae mastoïdeae.** (Vergr. 13.) (P.)

1. Knochen
2. von Bindegewebe ausgefüllte pneumatische Zellen
3. Exsudat.

Fig. 3. **Leptomeningitis suppurativa** ex otitide acuta bei einem Kinde. (Haematoxylin-Eosin.) (Vergr. 26.) (B.)

1. Gehirn
2. eitrig infiltrierte Pia und Arachnoïdea.

Fig. 4. **Pachymeningitis externa** bei ot. chron. supp. und caries tegminis tympani: Granulation von Dura mater durch Lücke im tegm. tympani in Paukenhöhle hereinragend. (Haematoxylin-Eosin.) (Vergr. 66.) (B.)

1. Kleinzellig infiltrierte Dura mater
2. fibroeses Gewebe der Dura mater.

Fig. 5. **Phlebothrombosis purulenta sinus transversus** (Pyämie): caries processus mastoïdei bei ot. med. acut. nach Diphtherie (3jähriges Kind). (Haematoxylin-Eosin.) (Vergr. 14) (B.)

1. Knochen mit erweiterten, von granulierender Schleimhaut angefüllten Knochenräumen
2. Herauswachsen der Granulationen in die Sinuswand
3. Kleinzellig infiltrierte Sinuswand, von kleinen
4. Abscessen durchsetzt
5. Wandständiger, eitrig zerfallener Thrombus.

Fig. 6. **Thrombophlebitis purulenta sinus transversus bei ot. med. chron.** (Pyämie). (Haematoxylin-Eosin.) (Vergr. 26.) (B.)

1. Eitrig zerfallener Thrombus
2. Fibrinauflagerungen
3. normale Sinuswand
4. Dem Thrombus anliegende eitrig infiltrierte Sinuswand.

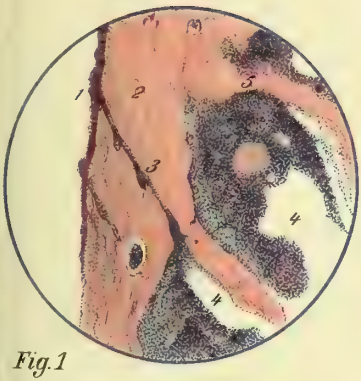

Fig. 1

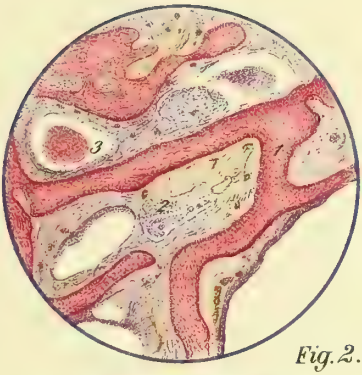

Fig. 2.

Fig. 3.

Fig. 4.

Fig. 5.

Fig. 6.

Lith. Anst F. Reichhold, München.

Tab. 35.

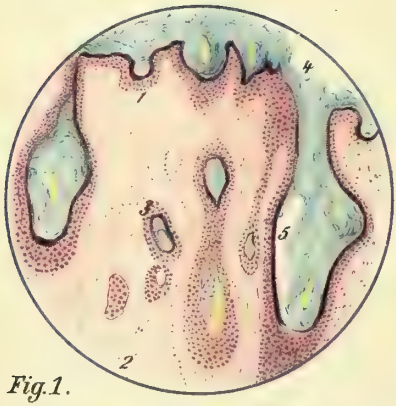

Fig. 1.

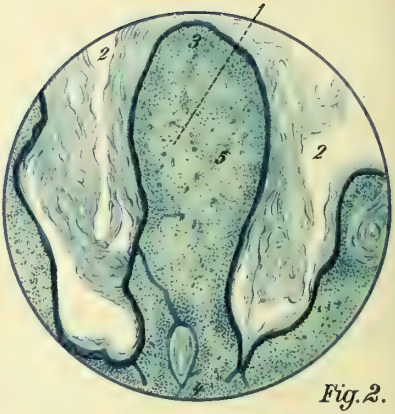

Fig. 2.

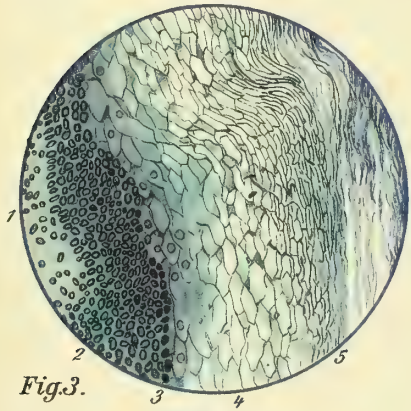

Fig. 3.

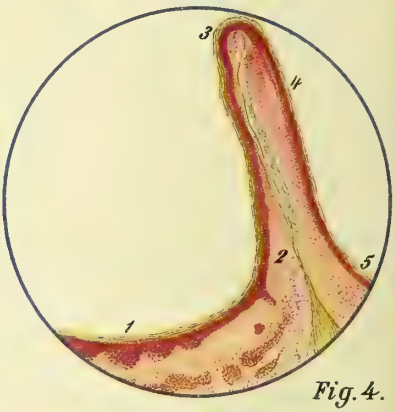

Fig. 4.

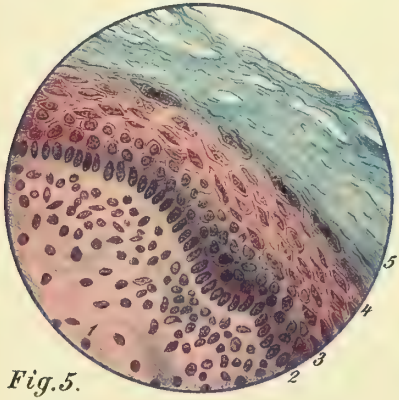

Fig. 5.

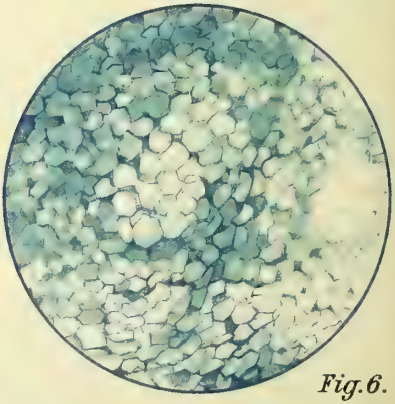

Fig. 6.

Lith. Anst. F. Reichhold, München.

Erklärung zu Tab. 35.

Fig. 1. **Keratosis des häutigen Gehörgangs** (nach Entfernung eines Epidermispfropfes). (Haematoxylin-Eosin.) (Vergr. 66.) (B.)

1. Epidermis (atrophisch)
2. cutis
3. angeschnittene Haarbälge
4. Hornschicht
5. Erweiterter, mit Hornlamellen (cholesteatom) gefüllter Haarbalg.

Fig. 2. **Elephantiasis und Hyperkeratosis** (Pachydermatocele) vom Bein. (Vergr. 18.) (B.)

1. Hypertrophische Papille
2. Zwischen 2 Papillen angeschichtete Hornlamellen (choleasteatom)
3. Epidermis
4. Hornperlen
5. Hypertrophische cutis mit Entzündungsherden.

Fig. 3. **Hyperkeratosis bei Elephantiasis.** (Vergr. 200.) (B.)

1. cutis
2. Hypertrophisches rete Malpighii
3. Uebergangsschicht
4. Hornschicht (kernlose Platten)
5. Hornschicht (Lamellen).

Fig. 4. **Epidermisüberwanderung vom Gehörgang in die Paukenhöhle bei otitis media suppurativa chronica.** (Vergr. 54.) (P.)

1. Gehörgangsepidermis
2. Trommelfellrest
3. Ueberwanderungsstelle am oberen Rande der Perforation
4. Epidermisierte Schleimhaut des Trommelfells
5. Epidermisierte Schleimhaut der Paukenhöhle.

Fig. 5. **Epidermisierte Paukenhöhlenschleimhaut; Hyperkeratosis bei Cholesteatom.** (Haematoxylin-Eosin.) (Vergr. 300.) (B.)

1. cutis
2. rete Malpighii: Cylinderzellenschicht, 3. Stachelzellenschicht, 4. Körnerzellenschicht,
5. stratum corneum (hypertrophisch). (Cholesteatomlamellen)

Fig. 6. **Cholesteatoma processus mastoïdei.**

Schnitt mitten aus der Geschwulst. (Haematoxylin.) (Vergr. 200.) (B.)
Vergleiche Fig. 3 und 6, Fig. 1, 2 und 5.

Erklärung zu Tab. 36.

Fig. 1. **Carcinoma cochleae.** (Vergr. 8.) (s. Tab. 23. Fig. 1.) (P.)

1. Schneckenspitze eröffnet
2. lamina spiralis durchbrochen
3. Carcinomzellen in scala tympani
4. Carcinomzellen in scala vestibuli
5. Carcinomzellen in scala tympani (untere Windung)
6. Carcinomzellen auf lamina basilaris (spiralis membranacea).

Fig. 2. **Neurofibroma nervi acustici.** (Haematoxylin-Eosin.) (Vergr. 100.) (P. B.)

s. Tab. 32 Fig. 2. Fibroeses Gewebe mit reichlichen Spindelzellen (Nervenkernen?), stellenweise sarcomatoes.

Fig. 3. **Bindegewebsentwicklung im recessus epitympanicus.** nach ot. med. supp. chron. (Vergr. 9.) (P.)

1. pars ossea recessus epitymp.
2. mediale Knochenwand
3. Fibroeses Gewebe
4. Cystoeser Raum.

Fig. 4. **Exsudat und Bindegewebsentwicklung im oberen Bogengang nach Schädelbasisfraktur.** (Vergr. 18.) (P.)

1. häutiger Bogengang mit Papillen an Innenfläche, Exsudat im Lumen
2. Exsudat im perilymphatischen Raume
3. Bindegewebe
4. Verdickungen am Periost
5. knöcherner Bogengang.

Fig. 5. **Bindegewebswucherung in der Schnecke nach Schädelbasisfraktur.** (Vergr. 18.) (P.)

1. Bindegewebe in scala tympani
2. Exsudat in scala vestibuli
3. Lamina spiralis mit Epithelwucherung am Cortischen Organ, an Stelle der Nervenbündel körnige Massen
4. Rosenthalscher Kanal mit körnigen Massen ausgefüllt.
5. Nervenfasern.

Fig. 6. **Exsudat in der Schnecke nach Schädelbasisfraktur.** (Vergr. 7.) (P.)

1. Exsudat in scala tympani
2. Exsudat in scala vestibuli
3. Verdickung des inneren Periostes
4. modiolus

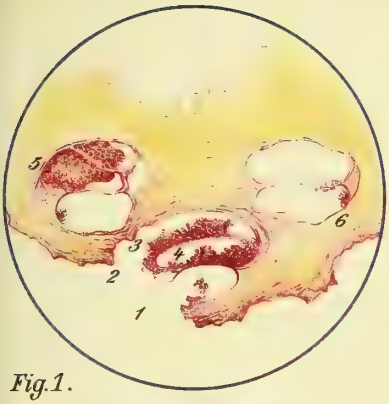

Fig. 1.

Fig. 2.

Fig. 3.

Fig. 4.

Fig. 5.

Fig. 6.

Lith. Anst. F. Reichhold, München.

Tab.37.

Fig.1.

Fig.2.

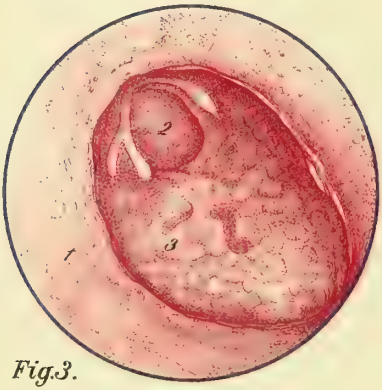

Fig.3.

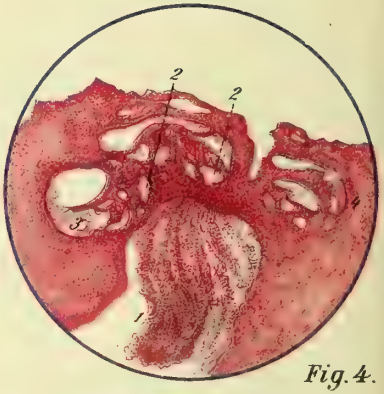

Fig.4.

Fig.5.

Fig.6.

Luth. Anst. F. Reichhold, München

Erklärung zu Tab. 37.

(Vergleiche Tab. 14, 5,6 Tab. 9, 4).

Fig. 1. **Bluterguss in den oberen Bogengang bei otitischer Meningitis.** (Verg. 26.) (P.)

1. Knöcherner Bogengang
2. häutiger Bogengang, mit Blut gefüllt
3. Bluterguss in den perilymphatischen Raum.

Fig. 2. **Otitis interna bei ot. med. supp. chron.** Durchbruch durch Labyrinthfenster. Meningitis. (Haematoxylin-Eosin.) (Vergr. 16.) (B.)

1. Bluterguss in scala vestibuli
2. blutig-eitriges Exsudat in scala tympani
3. kleinzellige Infiltration des Rosenthal'schen Ganglion und
4. der Nervenfasern der radix cochlearis in der lamina spiralis membranacea und dem anliegenden Bezirk des
5. lig. spirale.

Fig. 3. **Bindegewebsentwicklung im oberen Bogengang bei Leukämie.** (Verg. 18.) (P.)

1. Knöcherner Bogengang
2. häutiger Bogengang mit Lymphocyten gefüllt
3. gefässhaltiges Bindegewebe im perilymphatischen Raume.

Fig. 4. **Knochenneubildung in der Schnecke bei Leukämie.** (Verg. 8.) (P.)

1. n. acusticus atrophisch
2. atrophische Ganglienzellen im Rosenthal'schen Kanal
3. Knochenneubildung in der scala tympani der unteren Schneckenwindung
4. Knochenneubildung in beiden Schneckentreppen.

Fig. 5. **Zerfall des Ganglion spirale bei Syphilis.** (Vergr. 20.) (P.)

1. Rosenthal'scher Kanal, von körnigen Massen gefüllt
2. lamina spiralis ossea ohne Nervenfasern.

Fig. 6. **Atrophie des Ganglion spirale bei einem Taubstummen.** (Vergr. 20.) (P.)

1. Rosenthal'scher Kanal mit Lücken, vereinzelnten Zellen.
2. Rest von Nervenfasern.

Erklärung zu Tab. 38. (B.)

1. Normales rechtes Trommelfell eines normal Hörenden.
2. Normales linkes Trommelfell mit durchscheinendem Ambossteigbügelgelenk, Promontorium und rundem Fenster von einem 40-jähr., schwerhörigen Kesselschmied. Flüstersprache rechts nicht, links am Ohr gehört. Rinne positiv. Schwabach verkürzt. Obere Tongrenze herabgesetzt.
3. Normales rechtes Trommelfell mit durchscheinender bulla iugularis.
4. 2 kuglige Exostosen an der hinteren, 1 an der vorderen knöchernen Gehörgangswand; rechtes Trommelfell normal von einem normal Hörenden.
5. Catarrhus auris mediae chronicus (serosus). Retraction des Trommelfells mit Ansammlung seroesen Exsudates in der Paukenhöhle; Niveaulinie vor dem Umbo. 15jähriger an recidivierenden Katarrhen leidender Knabe. Flüstersprache $^1/_2$ m weit gehört. Rinne partiell negativ bis c. Schwabach verlängert.
6. Catarrhus auris mediae acutus (serosus). Ansammlung seroesen Exsudates in der Paukenhöhle; Niveaulinie unter dem Hammergriff. 32jähriger, an Schnupfen leidender Mann. Flüstersprache 3 m weit gehört. Rinne partiell negativ bis c. Weber im kranken Ohr. Schwabach verlängert. Obere Tongrenze normal.
7. Catarrhus auris mediae chronicus (cat. Adhäsivprocesse) Retraction des Trommelfelles mit vorspringendem kurzen Hammerfortsatze, perspektivischen Verkürzung des Hammergriffs, starker hinterer Trommelfell-Falte, punktförmigem Reflex im vorderen unteren Quadranten und auf der membrana flaccida. 27-j. an Rhin. hypertroph. leidender Mann. Flüstersprache $^1/_2$ m weit gehört, Rinne partiell negativ bis c^1. Schwabach verlängert. Obere Tongrenze normal. Gellé positiv.
8. Catarrhus auris mediae chronicus: Adhaesio membr. flaccidae Shrapnelli. Sehr starke Retraktion des Trommelfelles; der Hammergriff erscheint perspektivisch so stark verkürzt, dass sein Ende in einer Höhe mit dem stark vorspringendem kurzen Fortsatz liegt. Hintere Trommelfellfalte stark. Lichtreflex verzerrt. Die membr. flaccida mit dem Hammerhals verwachsen. 35-jähr. seit 4 Jahren schwerhöriger, an Rhin. chron. leidender Mann. Flüstersprache 20 cm. weit gehört. Weber im linken Ohr. Rinne partiell negativ bis c^2. Schwabach verlängert. Obere Tongrenze normal. Gellé positiv.
9. Catarrhus auris mediae chronicus (cat. Adhäsivprocesse). Milchig getrübtes Trommelfell mit stärkerer halbmondförmiger intermediärer Trübung in der hinteren Hälfte. 52-jähr. seit 8 Jahren schwerhöriger Mann. Flüstersprache 30 cm weit gehört. Weber im rechten Ohr. Rinne partiell

Erklärung zu Tab. 38 (ferner):

negativ bis c^1. Schwabach verlängert. Obere Tongrenze normal. Gellé positiv.

10. Catarrhus auris mediae chronicus: Deposita calcariae.
Trommelfell getrübt; Kalkablagerung vor dem Hammergriff und im h. o. Quadranten. 32-jähr. Mann, seit 8 Jahren schwerhörig. Flüstersprache 1 m weit gehört.

11. Catarrhus auris mediae chronicus; Dep. calcariae; (nervoese Schwerhörigkeit)
Trommelfell getrübt; hufeisenförmige Kalkablagerung. 50-j., seit 10 Jahren schwerhörige Frau. Flüstersprache $^1/_2$ m weit gehört. Rinne partiell negativ bis c. Weber im Kopf. Perceptionsdauer vom Scheitel aus verkürzt. Obere Tongrenze herabgesetzt. Gellé positiv.

12. Ankylosis stapedis (mit nervoeser Schwerhörigkeit).
Normales rechtes Trommelfell; hinter dem Hammergriff das durchscheindende, hyperämische Promontorium. 30jähr. Frau, seit 10 Jahren schwerhörig. Flüstersprache am Ohr gehört: Rinne absolut und total negativ (bis c^2 inklusive. C nur vom Knochen gehört). Weber im rechten Ohr. Perceptionsdauer vom Scheitel aus verkürzt. Obere Tongrenze herabgesetzt. Gellé negativ.

13. Myringitis acuta.
Blase an der hinteren Trommelfellhälfte; Trommelfell gerötet, v. u. kleine Hämorrhagien. 30-jähr. Mann erkrankte nach Eindringen von Wasser ins Ohr. Flüstersprache 6 m weit gehört.

14. Myringitis chronica granulosa.
An der unteren Trommelfellhälfte kleine Granulationen. Trommelfell getrübt. 23 jähr. Mann. Flüstersprache 6 m gehört.

15. Ruptura traumatica.
In dem vorderen oberen Trommelfellquadranten eine Perforation mit hämorrhagischen Rändern; in der Umgebung kleine Blutpunkte. Paukenhöhlenschleimhaut blassgelb. 28-jähr. Mann, bekam vor 3 Tagen Ohrfeige von hinten. Flüstersprache $1^1/_2$ m weit für hohe, $^3/_4$ m für tiefe Worte gehört. Rinne partiell negativ bis c^1. Weber im rechten Ohr. Schwabach verlängert. Obere Tongrenze normal.

16. Ruptura traumatica mit Affectio labyrinthi.
Rupturöffnung mit hämorrhagischen Rändern in der unteren Trommelfellhälfte. Trommelfell hyperämisch nach Herausziehen eines Ceruminalpfropfes. 30-jähr. Mann, vor 3 Tagen Ohrfeige. Flüstersprache $^1/_2$ m weit gehört. Uhr dicht am Ohr gehört, vom Warzenfortsatz aus nicht gehört. Rinne partiell negativ bis C; Weber im gesunden rechten Ohr. Schwabach verkürzt. Obere Tongrenze herabgesetzt. Tonlücken.

17. Otitis media acuta simplex
Radiäre u. Hammergriff Gefässiniection bei einer aus einem acuten Mittelohrcatarrh sich entwickelnden Otitis media. 40-jähr. Mann nach Dampfbad.

Erklärung zu Tab. 38 (Schluss):

18. Otitis media acuta simplex
Hammergriff undeutlich. Epidermis aufgelockert. Trommelfell iniciert, uneben. 30-jähr. Mann. Erkrankung seit 3 Tagen nach Angina.
19. Otitis media acuta simplex.
Ecchymosen am geröteten Trommelfell, vorn oben kurzer Fortsatz als gelber Punkt hervorragend. 30-jähr. Mann erkrankt nach starkem Niessen.
20. Otitis media acuta suppurativa (und Labyrinthhyperämie).
Blasige Vorwölbung des h. o. Trommelfellquadranten; Hammergriff nicht sichtbar; Ecchymosen am geröteten Trommelfell. 18-jähr. Mädchen; nach Influenza am 2. Tage; Flüstersprache $^1/_2$ m weit gehört. Rinne partiell negativ bis C. Weber im kranken Ohr. Schwabach etwas verkürzt. Obere Tongrenze herabgesetzt.
21. Otitis media acuta suppurativa
Dunkelrote Vorwölbung der hinteren Trommelfellhälfte; Hammergriff verdeckt. 12-jähr. Knabe nach Halsentzündung.
22. Otitis media acuta suppurativa.
Zitzenförmige Vorwölbung des hinteren oberen Trommelfellquadranten, an deren Spitze ein Eitertröpfchen vorquillt. Hammergriff nicht sichtbar. 5-jähr. Kind nach starkem Schnupfen. Sehr heftige Eiterung mit starker Druckempfindlichkeit des Warzenfortsatzes. Heilung nach 8 Wochen.
23. Otitis media acuta suppurativa.
Trommelfell diffus gerötet; Hammergriff nicht sichtbar. Im vorderen unteren Quadranten ein Abscess. 11-jähr. Knabe nach Schnupfen, 3 Tage vor Ausbruch von Masern.
24. Otitis media acuta suppuratva.
Trommelfell gerötet; vom Hammer nur der kurze Fortsatz und obere Teil des Griffes sichtbar, im v. u. Quadranten hanfkorngrosse Perforation: in ihr pulsierender Eiter. Am 12. Tage, 32jähr. Mann nach Influenza.

1


2


3


4


5

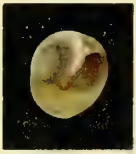
6

7


8

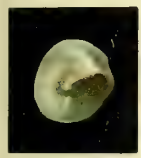
9

10


11

12


13

14

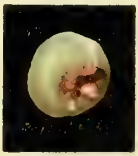
15

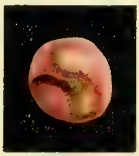
16


17


18

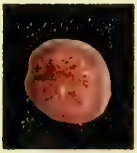
19


20


21


22


23


24

Tab. 39.

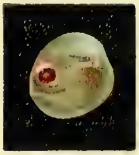

1



2



3

4

5



6

7



8



9



10

11



12

13

14



15

16

17



18



19



20



21



22

23

24

Lith. Anst F. Reichhold München.

Erklärung zu Tab. 39. (B.)

1. Ot. media supp. chronica.
   Trommelfell getrübt, retrahiert; runde Perforation hinter dem Umbo. Paukenhöhlenschleimhaut gerötet. 40jähr Mann; Eiterung seit 4 Jahren. Flüstersprache $^1/_2$ m weit gehört. Rinne absolut und partiell negativ bis c^1. Weber im rechten Ohr. Schwabach verlängert. Obere Tongrenze normal.
2. Ot. media supp. chronica.
   Kleine nierenförmige Perforation unter dem Hammergriff. Umbo ragt frei in Perforation hinein. Im h. o. Quadranten das Ambos-Steigbügelgelenk sichtbar. 12jähriger Knabe. Eiterung seit 10 Jahren.
3. Ot. media supp. chronica. (Exacerbation).
   Nierenförmige Perforationen mit granulierenden Rändern unter dem Hammergriff. Paukenhöhlenschleimhaut gerötet. 35jährige Frau. Eiterung in Kindheit, welche seit Jahren sistierte. Nach Bad vor 6 Wochen neue Eiterung.
4. Ot. media supp. chronica.
   Grosse nierenförmige Perforation unter dem Hammergriff. 12jähriges Mädchen. Eiterung nach Masern im 2. Jahr.
5. Ot. media supp. chronica.
   Zerstörung des Trommelfells bis auf einen peripheren Saum; Hammergriff ragt frei in die Perforation hinein; im h. o. Quadranten das Ambos-Steigbügelgelenk, im h. u. die Nische zum Schneckenfenster sichtbar. 18jähriger Mann. Eiterung seit 3 Jahren nach Scharlach.
6. Ot. media supp. chronica. (Amboscaries, Caries des Paukenbodens).
   Zerstörung des Trommelfells bis auf peripheren Saum: Hammerende am Promontorium adhaerent; im h. o. Quadranten das Steigbügelköpfchen; lange Ambosschenkel fehlt; am Boden der Paukenhöhle kleine Granulationen. 24jährige Frau, seit Kindheit Ohrenfluss.
7. Ot. media supp. chronica. (Hammergriff; Amboscaries.)
   Zerstörung des Trommelfells bis auf membrana flaccida mit kurzem Hammerstumpf; Hammergriff und lange Ambosschenkel zerstört; im h. u. Quadranten Nische zum runden Fenster, im h. o. Steigbügelköpfchen; lange Ambosschenkel fehlt; von unten nach oben zieht ein Gefäss über das Promontorium. 20jährige Eiterung nach Scharlach.
8. Ot. media supp. chronica. (caries cavi tympani.)
   Totaldefekt des Trommelfells, des Hammers und Ambos; am Boden der Pauke Granulationen, h. o. das Steigbügelköpfchen, h. u. Nische zum runden Fenster. 15jährige Eiterung nach Scharlach.
9. Ot. med. supp. chronica. Polypoese Granulationen. (Caries des Hammers und Ambos.)
   Zerstörung des Trommelfells bis auf membrana flaccida mit Hammerrest; Hammergriff völlig zerstört; von der hinteren Hälfte der Paukenhöhlenwand entspringt breitaufsitzend ein kugliger Polyp. 30jähriger Mann; Ohrenfluss seit Kindheit.
10. Ot. mediasupp. chronica. Polypoese Granulationen. (Caries des Hammers, Ambos.) Zerstörung des Trommelfells bis auf die membrana flaccida mit

Hammerrest; Hammergriff völlig zerstört. Im h. o. Quadranten ragt der nekrotische, zugespitzte lange Ambosschenkel hervor. Paukenhöhlenschleimhaut granuliert stark. 18jähriges Mädchen: Ohrenfluss seit 1 Jahr nach Diphtherie.

11. Ot. media supp. chronica; Cholesteatom (und nervöse Schwerhörigkeit).
Zerstörung des Trommelfells bis auf peripheren Saum vorn oben; Hammerstumpf am Promontorium angewachsen. Paukenhöhlenschleimhaut epidermisiert, h. u. granulierend. Hinten oben ragen aus dem Uebergang ins antrum geschichtete cholesteatomatoese Massen heraus. 30jährige Frau; seit Kindheit Ohrenfluss. Flüstersprache nicht. Konversationssprache $^1/_2$ m weit gehört. Rinne absolut und partiell negativ bis c^1. Weber im Kopf. Schwabach verkürzt. Obere Tongrenze stark herabgesetzt.

12. Ot. media supp. chronica.
Totaldefekt des Trommelfells, des Hammers und Ambos. Paukenhöhlenschleimhaut bis auf einige granulierende Stellen epidermisiert. 60jährige Frau; seit Kindheit Ohrenfluss. Flüstersprache nicht, Konversationssprache $^3/_4$ m weit gehört. Rinne absolut und partiell negativ bis c^2.

13. Ot. media supp. chronica. Perforatio duplex.
Vor und hinter dem Hammergriff eine Perforation. Ohreiterung seit $^1/_4$ Jahr bei einem 16jährigen tuberkulösen Mädchen.

14. Ot. media supp. chronica. Perforatio membr. flaccida Shrapnelli. (Amboscaries.)
Hinter und über dem kurzen Hammerfortsatz kleine Perforation. 20jähriger Mann; Ohrfluss seit Kindheit.

15. Ot. media supp. chronica. Perf. membr. Shrapnelli; Polypoese Granulationen. (Caries des Kuppelraumes.).
Ueber dem kurzen Hammerfortsatz eine Perforation. Defekt in der pars ossea des recessus epitympanicus. Durch den Knochendefekt ragt ein kugliger Polyp nach abwärts in die Perforation. 40jähriger Mann; Ohrenfluss seit Kindheit. Flüstersprache rechts $1^1/_2$ m weit gehört. Rinne partiell negativ bis c^1. Weber im kranken Ohr. Schwabach verlängert. Obere Tongrenze normal.

16. Ot. media supp. chronica. Cholesteatom.
Zerstörung der membr. flaccida und der pars ossea des recessus epitympanicus. Aus der Perforation ragen choleastomatöse Massen in den Gehörgang hinein. Trommelfell getrübt, granuliert am Hammergriff. 38jährige Frau; Ohrenfluss seit Kindheit.

17. Residuen einer Ot. med. supp. chronica: Perforatio sicca.
Nierenförmige trockene Perforation; h. u. in der Perforationsöffnung Nische des runden Fensters sichtbar. Ueber das Promontorium zieht ein Gefäss. 23jähriges Mädchen, welches im 19. Jahr Ohrfluss bekam; seit 2 Jahren kein Ohrfluss mehr.

Erklärung zu Tab. 39 (Schluss):

18. Residuen einer Ot. med. supp. chronica; Perforatio sicca. Depositum calcariae.
Im h. o. Quadranten eine Perforation, in welcher die Nische zum runden Fenster und das Ambos-Steigbügelgelenk sichtbar ist; vorn oben im Trommelfellrest eine Verkalkung. 24jähriger Mann; vor 15 Jahren Ohrfluss.
19. Residuen einer Ot. med. supp. chronica; Cicatrix adhaerens.
Trommelfell retrahiert; im vorderen unteren Quadranten eine an der Promontorialwand adhaerente Narbe. 20jähriges Mädchen; in Kindheit Ohrfluss. Flüstersprache 1 m weit gehört. Rinne partiell negativ bis c^1. Weber im rechten Ohr. Schwabach verlängert. Obere Tongrenze normal.
20. Residuen einer Ot. med. supp. chronica. Cicatrix adhaerens.
Vom Hammergriff nur der kurze Fortsatz sichtbar; in der vorderen Trommelfellhälfte eine eingesunkene, mit der gegenüber liegenden Paukenhöhlenwand verwachsene Narbe. 25jährige Frau; in Kindheit Ohrenfluss.
21. Residuen einer Ot. med. supp. chronica. Deposita calcariae. cicatrix.
Im v. o. und h. o. Quadranten eine Verkalkung. Nierenförmige, leicht bewegliche Narbe unter dem Hammergriff. 50jähriger Mann; in Kindheit Ohrenfluss. Flüstersprache 2 m weit gehört. Rinne partiell negativ bis c. Weber im Kopf.
22. Residuen einer Ot. med. supp. chronica. Cicatrices adhaerentes.
Trommelfell narbig verzogen, mit dem Hammergriff am Promontorium unbeweglich verwachsen. 30jähr. Frau; in Kindheit Ohrfluss. Flüstersprache rechts nicht, Konversationssprache $^1/_2$ m weit gehört. Rinne absolut und total negativ. Weber im rechten Ohr. Schwabach verlängert.
23. Residuen einer Ot. med. supp. chronica. Cicatrix et depositum calcariae.
Halbmondförmige Verkalkung um den Hammergriff herum; h. o. eine Narbe, welche dem Knochen locker anliegt, so dass man die Nische zum runden Fenster und das Ambos-Steigbügelgelenk deutlich sieht. 24jähriges Mädchen; in Kindheit Ohrfluss. Flüstersprache $1^1/_2$ m weit gehört.
24. Narbe von Fig. 15 nach Anwendung des Politzer'schen Verfahrens. Blasenförmige Vorwölbung der Narbe. Die Einzelheiten der inneren Paukenhöhlenwand verschwunden. Flüstersprache 6 m weit gehört.

Anatomie und Physiologie des Gehörorganes.

I. Anatomie.

A. Einteilung:

Das Gehörorgan besteht aus 2, zum grossen Teil im Schläfenbein liegenden Hauptabschnitten:

a) dem schallleitenden Apparat,

b) dem schallempfindenden Apparat.

Zu a) gehört das äussere Ohr: Ohrmuschel und äusserer Gehörgang, ferner das mittlere Ohr: Trommelfell, Paukenhöhle, Gehörknöchelchen, Ohrtrompete, Warzenfortsatz.

Zu b) gehört das innere Ohr: Labyrinth, Hörnerv, nervöse Centralorgane.

B. Makroskopische, mikroskopische, topographische Anatomie:

a) des schallleitenden Apparates.

1. Die Ohrmuschel (s. Abb. 16, Tab. 16) bildet eine knorpelhaltige Hautfalte, an deren Hinterseite man bis zur halben Ohrbreite zwischen Ohrmuschel und Schädel eindringen kann. Mit ihrem oberen Ende nach hinten geneigt, steht sie in einem Winkel von 45^0 vom Kopf ab und liegt mit ihrem oberen Ende in Höhe der Augenbrauen, mit ihrem unteren in Höhe der Nasenspitze. Der hintere Insertionsrand liegt auf der sutura squamomastoïdea, 15 mm hinter der spina supra meatum. Die Ohrmuschel besteht aus 2 hautbekleideten Knorpelringen, dem Helix und Antihelix. Der Helix beginnt

in der concha auriculae mit dem crus helicis, durch welches die concha in die obere cymba und das untere cavum geteilt wird. Am Anfang des Helix liegt unter der Haut ein Höcker (spina helicis) (Abb. 1), am Ende

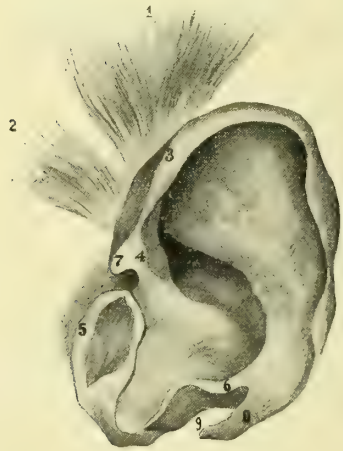

Linker Ohrknorpel mit Muskeln von vorn.

(Muskeln nach Schwalbe).

1. m. auricularis superior.
2. m. auricularis anterior.
3. m. helicis maior.
4. „ „ minor.
5. m. tragicus auf der Tragusplatte.
6. m. antitragicus.
7. spina helicis.
8. cauda helicis.
9. fissura antitrago-helicina.

Abbildung 1.

des helix ein Fortsatz (cauda helicis), welcher vom Antitragus durch eine durch Bindegewebe verschlossene Spalte (fissura antitragohelicina) getrennt wird. Der Antihelix beginnt mit den durch die fossa triangularis geschiedenen crura antihelicis vorn oben in der Ohrmuschel und liegt im Niveau tiefer wie der Helix; zwischen Helix und Antihelix liegt die grubenförmige Scapha; hinten unten bildet der Antihelix einen Höcker (Antitragus); ihm gegenüber liegt durch die incisura intertragica getrennt der Tragus, welcher den äusseren Gehörgang überdacht; nach unten hängt das knorpelfreie Ohrläppchen herab. Den Erhabenheiten und Furchen auf der äusseren, lateralen concaven Ohrmuschelfläche entsprechen auf der inneren, medialen convexen Fläche gleichbenannte Gruben und Erhöhungen; (Abb. 2) so entspricht

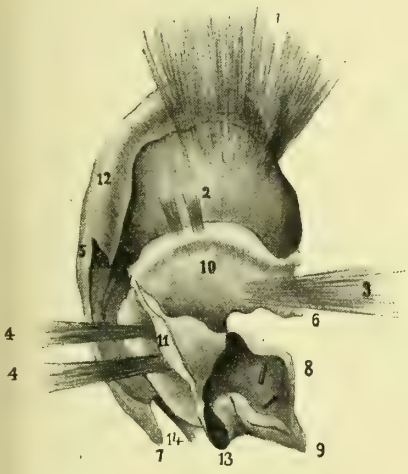

Linker Ohrknorpel mit Muskeln von hinten.

(Muskeln nach Schwalbe).

1. m. auricularis superior.
2. m. obliquus auriculae.
3. m. auricularis anterior.
4. m. auricularis posterior.
5. m. transversus auriculae.
6. spina helicis.
7. cauda helicis.
8. Gehörgangsknorpel mit 2 incisurae Santorini.
9. processus triangularis.
10. eminentia conchae.
11. ponticulus.
12. eminentia fossae auricularis.
13. incisura terminalis.
14. fissura antitrago-helicina.

Abbildung 2.

der äusseren concha auriculae innen die eminentia conchae; auf dieser liegt eine Leiste ponticulus. Der Ohrmuschelknorpel wird durch Bänder, welche mit dem Perichondrium der Ohrmuschel, des Gehörganges und mit dem Periost des Schläfenbeines zusammenhängen, oben an der Schuppe (ligamenta auricularia superiora), vorn am processus zygomaticus (lig. aur. ant.), hinten am Warzenfortsatz (lig. aur. post.) befestigt. (Tab. 4.) Als Abkömmlinge vom Platysma myoïdes und wie dieses vom n. facialis innerviert, liegen auf der äusseren Fläche des Ohrmuschelknorpels die Muskeln: m. helicis maior, minor, m. tragicus, antitragicus; auf der inneren Fläche: m. transversus und obliquus auriculae. Zur Hebung der Ohrmuschel dient, meist nur rudimentär entwickelt, der m. auricularis superior (attolens) [Ursprung: Galea aponeurotica; Ansatz: obere Teil des Ohrmuschelknorpels], zum Vorziehen der m. aur. ant. (attrahens) [Ursprung: Galea apon. Ansatz: Helix], zum Zurückziehen der m. aur. post. (retrahens) [Ursprung: Warzenfortsatz —

Ansatz: ponticulus]. Histologie: Die Ohrmuschel besteht aus einem zellreichen, von Perichondrium bekleideten elastischen Knorpel und einem Hautüberzuge. Auf der äusseren lateralen Ohrmuschelfläche ist die Haut unverschiebbar durch elastische Fasern mit dem Perichondrium verbunden; die Epidermis (stratum corneum, mucosum) ist hier dünn, das corium zeigt niedere Papillen, das str. subcutaneum ist fettarm. Längere Haare mit Talgdrüsen kommen in der Umgebung der inc. intertragica vor. (Tragi.) Auf der inneren, medialen Ohrmuschelfläche ist die Haut verschiebbar, die Epidermis dicker, das str. subcutaneum fettreich; sie ist mit Härchen, Talg- und kleinen Schweissdrüsen versehen.

2. Der äussere Gehörgang (Tab. 3, 4) besteht aus einem knorplig-fibrösen und einem knöchernen Teile. Der Gehörgangsknorpel bildet die Fortsetzung (s. Abb. 1, 2) des Ohrmuschelknorpels, von welchem er hinten durch eine Spalte (incisura terminalis) abgegrenzt wird; aus dem Ohrmuschelknorpel entwickelt sich vorn unten mit der Tragusplatte die hinten oben offene Knorpelrinne des Gehörganges, welche durch fibröses, mit dem lig. aur. post. zusammenhängenden Gewebe zu einem Rohr geschlossen wird; der knorplig-häutige Gehörgang ist mit der glatten oberen Umrandung des knöchernen Gehörganges locker, mit der rauhen unteren fest verbunden; das Ende des Gehörgangknorpels ist zugespitzt (proc. triangularis); in der vorderen und unteren Knorpelwand des Gehörganges liegt eine laterale längere und eine mediale kürzere, durch fibröses Gewebe verschlossene Spalte, incisura Santorini. (Eiterstrasse nach Unterkiefergelenk, Parotis.) Der knorplig-häutige Gehörgang führt in den knöchernen Gehörgang, der knöcherne in das Schläfenbein. (Tab. 1.) (Weitere Beschreibung des Gehörganges erfolgt unter 3.)

3. Das Schläfenbein, das knöcherne Gehäuse des Gehörorganes, entsteht aus 3, beim Neugeborenen (Taf. 1) leicht trennbaren Teilen, der α) squama temporalis, β) pars tympanica (annulus tympanicus), γ) pars petrosa (Pyramis). Das Schläfenbein grenzt

vorn an den grossen Keilbeinflügel, oben mit der Schuppennaht an das Scheitelbein, hinten ans Hinterhauptbein, seitlich mit der Pyramis ans Keil- und Hinterhauptbein.

α. Die squama temporalis bildet die in der Mitte sehr dünne, äussere Schutzplatte des Schläfenlappens des Grosshirns; an ihr entspringt vorn mit 2 durch die fossa mandibularis getrennte Wurzeln der Jochfortsatz (proc. zygomaticus); auf die vordere verdickte Wurzel (tuberculum articulare) tritt der Gelenkfortsatz des Unterkiefers beim Oeffnen des Mundes aus der fossa mandibularis herauf; da der Gelenkfortsatz des Unterkiefers mit seiner inneren Hälfte dem knöchernen, mit seiner äusseren dem knorpligen Gehörgange anliegt, wird beim Oeffnen des Mundes die vordere knorplige Gehörgangswand nach vorn gezogen, also der knorplige Gehörgang erweitert. (Mundöffnen beim Lauschen.) Der obere Rand des proc. zygomaticus läuft in eine nach hinten und oben ansteigende Linie aus (linea temporalis), [obere Grenzlinie bei Eröffnung des Warzenfortsatzes], welche meist etwas tiefer als der Boden der mittleren Schädelgrube, bei Brachycephalen aber öfters höher (Körner) liegt. (Tab. 10, 17.) Ueber die Schuppe läuft eine Furche für die a. temporalis media. An der Innenfläche der Schuppe entsprechen den Gehirnwindungen und Furchen iuga cerebralia und impressiones digitatae. Beim Erwachsenen verbindet sich die Innenfläche der Schuppe durch eine Nahtspur (fissura petrosquamosa) mit der Pyramide, beim Neugeborenen durch eine deutliche, gefässhaltiges Bindegewebe führende Spalte (Eiterstrasse vom Mittelohr nach mittlerer Schädelgrube). (Tab. 2.) Diese Spalte wird dadurch gebildet, dass sich eine horizontal von der Schuppe ausgehende Platte unter eine von der Pyramis ausgehende horizontale Platte (das tegmen tympani et antri) herunterschiebt. Der unterhalb der lin. temporalis gelegene Teil der Schuppe geht beim Erwachsenen fast rechtwinklig in die knöcherne obere Gehörgangswand über, beim Neugeborenen stumpfwinklig in eine Knochenlamelle, aus welcher die obere knöcherne Gehörgangswand entsteht: (superficies meatus). (Tab. 2, 3.) Der hintere untere Fortsatz an der Schuppe des Neuge-

borenen legt sich als äussere Deckplatte des antrum mastoïdeum an den hinteren Teil der pars petrosa (die p. mastoïdea) an und bildet mit diesem eine Naht (sut. squamomastoïdea), welche beim Erwachsenen oft als Spur erhalten ist. [Eiterstrasse.] (Tab. 1.) Die Innenfläche dieses Schuppenteils trägt beim Neugeborenen pneumatische Zellen, durch deren Wachstum das beim Neugeborenen oberflächlich gelegene antrum in die Tiefe rückt. Die Innenfläche der superficies meatus ist glatt und wird zur Aussenfläche (pars ossea) des zur Aufnahme des Hammerkopfes und Amboskörpers dienenden Raumes, des Kuppelraumes, (recessus epitympanicus). (Tab. 2.)

β) Die pars tympanica bildet beim Neugeborenen einen vorn oben offenen Ring (annulus tympanicus mit der incisura Rivini), welcher durch Anlagerung an die superficies meatus geschlossen wird. In einer Furche (sulcus tympanicus) des Ringes ist das Trommelfell ausgespannt. (Tab. 2). An dem vorderen und hinteren Schenkel des annulus tymp. befindet sich je ein Höcker (tuberculum tympanicum ant. und post.) und an der Innenseite des vorderen Schenkels 2 durch eine schräge Leiste verbundene Spitzen [spina tymp. ant. und post. (maior)]; unter diesen laufen in einer Furche (sulcus malleolaris) die chorda tympani, das ligamentum mallei anterius, a. und vena tympanica ant. aus der Trommelhöhle. (Tab. 4.) Die Bildung des knöchernen Gehörganges erfolgt aus dem annulus tymp., aus welchem die vordere, untere, z. T. hintere Gehörgangswand entstehen, und der superficies meatus der Schuppe, aus welcher die knöcherne obere und z. T. hintere Gehörgangswand gebildet wird. Das Knochenwachstum am annulus tymp. erfolgt an den tubercula tymp. rascher wie an den übrigen Teilen des annulus, so dass 2 von den tubercula ausgehende Knochenwülste entstehen, welche sich entgegenwachsen und im 2. Jahr treffen; zwischen ihnen liegt eine sich meist bis zum 5. Jahr schliessende Ossificationslücke; mitunter bleibt dieselbe auch beim Erwachsenen (Eiterstrasse von Gehörgang nach Kiefergelenk) in der vorderen unteren Wand bestehen. (Tab. 27.) Die obere und z. T. hintere

knöcherne Gehörgangswand entsteht durch fast rechtwinklige Umbiegung der unten stumpfen Winkel beim Neugeborenen an die Schuppe angesetzten superficies meatus. Beim Neugeborenen ist der äussere Gehörgang nur häutig-knorplig; derselbe ist an der superficies meatus und am annulus tympanicus befestigt; die obere Gehörgangswand wird von der superficies meatus gebildet, in deren Fortsetzung das fast horizontal liegende Trommelfell sich befindet. Die untere Gehörgangswand ist aussen knorplig, innen fibrös; in den fibrösen Teil wächst der annulus tympanicus hinein. (Tab. 4.) Das Lumen des Gehörganges beim Neugeborenen ist sehr eng (durch vernix caseosa verstopft); die untere Gehörgangswand liegt dem Trommelfell dicht an. (Um es zu besichtigen, muss man also die untere Wand vom Trommelfell abziehen, d. h. die Ohrmuschel nach hinten unten ziehen.) (Tab. 4.) Im 3. Jahr ist der knöcherne Gehörgang meist vollständig ausgebildet. Mit der Bildung des knöchernen Gehörganges wird das Trommelfell mehr in die Tiefe gerückt, der obere Trommelfellpol gehoben und dadurch das Trommelfell von der unteren Gehörgangswand entfernt, das Gehörgangslumen also erweitert.

Der knöcherne Gehörgang des Erwachsenen bildet ein Rohr, in welches eine ovale Oeffnung (porus acusticus externus) hineinführt. (Tab. 1.) Am hinteren Ende der vorderen knöchernen Gehörgangswand, welcher der Gelenkfortsatz des Unterkiefers anliegt (Zertrümmerung der vorderen Gehörgangswand bei Sturz auf den Unterkiefer), befindet sich eine Spalte; dieselbe wird durch ein von der Pyramide ausgehendes Knochenblatt (proc. inferior tegminis tympani) in die obere fissura petrosquamosa und in die untere petrotympanica (Glaseri) geschieden; letztere ist stets vorhanden und dient der chorda tymp., a., v. tympanica, lig. mallei ant. zum Durchtritt. Der vorderen und unteren Gehörgangswand ist die Parotis benachbart. (Tab. 3.) (Verengung des knorpligen Gehörganges durch Parotistumoren.) Die hintere knöcherne Gehörgangswand wird durch eine Spalte (fis. tympanomastoïdea) vom Warzenfortsatz getrennt; durch diese Spalte tritt der n. auri-

cularis n. vagi zur hinteren Gehörgangswand. Die hintere knöcherne Gehörgangswand wird durch eine 1—2 mm dicke Knochenlamelle von den Zellen des Warzenfortsatzes, durch ca. 12 mm Knochensubstanz vom sulcus sigmoïdeus, im inneren Teil durch 5 mm Knochen vom antrum geschieden. Die obere knöcherne Gehörgangswand besteht aus 2, oft pneumatische Zellen haltenden, kompakten Platten; sie bildet den ca. $^3/_4$ cm dicken Boden für die 3. Schläfenlappenwindung; (gyrus temporalis III) (Tab. 10) die untere Platte der oberen Wand geht in die äussere Wand des Kuppelraumes (pars ossea) über. (Tab. 3.) An der Grenze der hinteren und oberen knöchernen Gehörgangswand finden sich innen dicht am Trommelfell Gefässe und Bindegewebe führende Knochenkanälchen (Eiterstrasse vom antrum unter das Gehörgangsperiost); aussen liegt hinten und oben über dem knöchernen Gehörgang ein Höcker (spina supra meatum) und in einer Vertiefung (fossa mastoïdea) darüber Gefässkanälchen (Eiterstrasse vom antrum auf Oberfläche des Warzenfortsatzes). (Tab. 1,6.)

Der äussere Gehörgang verläuft im allgemeinen von aussen nach innen und etwas nach vorn, so dass beide Gehörgangsaxen mit der Medianebene einen hinten offenen Winkel von 80° bilden. (s. Abb. 5.) Die Ohrmuschel und der knorplige Gehörgang hängen gewissermassen am knöchernen Gehörgange herab, so dass knorpliger und knöcherner Gehörgang einen nach unten offenen Winkel bilden. Als äussere Gehörgangsöffnung betrachtet man die Frontalebene zwischen dem freien Rand des Tragus und dem vorspringenden Rand des cavum conchae (Schwalbe). [Tab. 4.] Der von hier bis zur incisura Santorini maior verlaufende 1. Teil des knorpligen Gehörganges (Abb. 3,a) weicht von der Transversalen nach vorn ab, der 2. von der inc. Santorini bis zum porus acust. ext. verlaufende (b) etwas nach hinten, der 3., der knöcherne Gehörgang, (c) wieder nach vorn. Um die Krümmungen des knorpligen Gehörganges beim Erwachsenen (zur Untersuchung des Trommelfelles) auszugleichen, muss man also die Ohrmuschel nach hinten

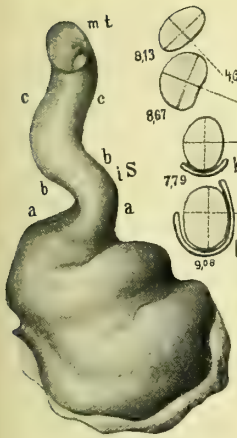

Abbildung 3.

K Knorpel.
i. S. = incisura Santorini.
m. t. Trommelfell.
a + b = knorpliger,
c = knöcherner Gehörgang.

Metallausguss des äusseren rechten Ohres von oben und Querschnitte des äusseren Gehörganges (letztere mit Massangaben des grossen und kleinen Durchmessers nach Bezold). Der Ausguss in der Stellung gezeichnet, als ob er aus dem rechten Ohre herausgezogen wäre.

und oben ziehen. (Tab. 4, Abb. 3.) Die obere Gehörgangswand verläuft fast horizontal von aussen bis aufs Trommelfell; die untere ist im knöchernen Teil nach oben convex, öfters so stark, dass das Lumen verengt, und das Trommelfell in der vorderen Hälfte verdeckt wird; die hintere knöcherne Gehörgangswand verläuft senkrecht oder schräg nach hinten, so dass sie mit der äusseren Fläche des Warzenfortsatzes einen rechten oder stumpfen Winkel bildet; in letzterem Falle liegt der sulcus sigmoïdeus oft der hinteren knöchernen Gehörgangswand sehr nahe. (Tab. 6.) (Trautmann.) Die untere knöcherne Gehörgangswand erhebt sich dicht vor dem Trommelfell nach oben convex, so dass zwischen ihr und dem Trommelfell ein spitzer Winkel (von 27°) entsteht, in welchen leicht kleine Fremdkörper hineinfallen (recessus meatus acust. ext.) (Tab. 3.) Die untere Gehörgangswand ist länger wie die obere, dringt also weiter nach innen wie die obere. Die vordere Gehörgangswand ist länger wie die hintere, so dass dieselbe, ebenso wie die

untere Gehörgangswand, weiter nach innen reicht wie die hintere.

Das Lumen des Gehörganges ist an beiden Enden weiter wie in der Mitte; es verengt sich im knorpligen Gehörgange gleichmässig von aussen nach innen, im knöchernen Gehörgange besonders im inneren Drittel (Isthmus, in welchem sich Fremdkörper einkeilen) [s. Abb. 3.] Die Länge des knöchernen Gehörganges beträgt ca. 14 mm, des knorpligen (vom Tragus an gemessen) 21 mm, insgesamt also ca. 35 mm. (Bezold.) (Tab. 4.)

Histologie: (Tab. 13.) Die Haut des knorpligen Gehörganges zeigt unter der Epidermis niedere Papillen, Härchen mit tubulösen Talgdrüsen und ca. 1500 grosse Knäueldrüsen, Ohrenschmalzdrüsen (glandulae ceruminosae); diese bestehen aus kubischen Epithelzellen mit bräunlichem, körnigem Pigment, liegen im str. subcutaneum; ihre dünnen Ausführungsgänge münden, winklig umbiegend, mit Härchen und Talgdrüsen in eine gemeinsame Grube; ihr pigmentiertes Sekretionsprodukt bildet vermischt mit dem Fett der Talgdrüsen und mit abgestossenem Epithel das Ohrenschmalz (cerumen;) dasselbe enthält oft pathogene Mikroorganismen (Rohrer) und Haarbalgmilben (Demodex folliculorum). Die Haut des knöchernen Gehörganges ist dünner; nur in dem von der superficies meatus stammenden Teile des knöchernen Gehörganges (obere hintere Wand) ist sie dicker und trägt auch Härchen und Drüsen; dieser verdickte keilförmige Hautstreif zieht bis auf das Trommelfell herunter. (Tab. 31.)

γ) pars petrosa. (Tab. 1, 2, 5.)

Die pars petrosa (Pyramis) des Neugeborenen unterscheidet sich durch ihre Grösse und durch die deutlichere Ausprägung von Knochenwülsten von der Pyramide des Erwachsenen. Die pars petrosa stellt eine vierseitige Pyramide dar. Die vordere Kante bildet mit dem Keilbein das foramen lacerum ant. (Tab. 11.) (zum Durchtritt der a. carotis, Tuba Eustachii, n. petrosus superficialis maior et minor), die obere zeigt eine Furche zur

Einlagerung des sinus petrosus superior, die hintere zeigt eine Furche für den sinus petrosus inferior und bildet mit dem Hinterhaupt das foramen lac. post. (iugulare); dieses wird durch eine Zacke in ein kleineres vorderes Fach (zum Durchtritt der nn. glossopharyngeus, vagus, accessorius) und ein grösseres hinteres (zum Durchtritt der v. iugularis int.) geteilt. (Tab. 5.) Die untere Kante bildet eine scharfe Leiste in der Fortsetzung der um den proc. styloïdeus liegenden Knochenmasse. Die vordere obere Pyramidenfläche zeigt an der Spitze einen Eindruck zur Einlagerung des ganglion semilunare n. trigemini, nach aussen davon 2 parallele Furchen, welche zu je einer Oeffnung leiten: die mediale für den n. petrosus superf. maior zum hiatus spurius canalis Fallopii (eine in das foramen stylomastoïdeum geführte Sonde kommt hier heraus), die laterale für den n. petrosus superf. minor zur apertura sup. canaliculi tympanici. (Tab. 5.) Ungefähr in der Mitte, nahe der oberen Kante erhebt sich ein Knochenwulst, (mitunter dehiscent und dann Eiterstrasse vom Labyrinth nach Gehirn) unter welchem der obere Bogengang liegt (eminentia arcuata). (Tab. 2, 7, 8.) Ausserhalb davon liegt eine glatte, innen pneumatische Zellen tragende, oft papierdünne und dehiscente (bes. bei Brachycephalen) Platte, das tegmen tympani und antri (Eiterstrasse vom Mittelohr nach mittlerer Schädelgrube), welche sich durch die fissura petrosquamosa mit dem Schuppenteil des tegmen verbindet. Auf dem tegmen tympani und antri liegt der gyrus temporalis III und von ihm nach innen der gyrus fusiformis des Hinterhauptlappens; von diesem nach innen liegt (als Fortsetzung des gyrus lingualis des Hinterhauptlappens) auf der Pyramidenspitze der gyrus hippocampi. (Tab. 10.) Die hintere obere Pyramidenfläche zeigt in ihrer Mitte eine ovale Oeffnung (porus acust. internus) zum Eintritt der nn. acusticus, facialis, a. und v. auditiva interna (Tab. 2, 13, 4, 5.). Der Grund des meatus acust. int. ist durch eine quere Leiste (crista transversa) in eine obere und untere Grube geteilt; (s. Abb. 14.) die obere zeigt vorn (nach der Pyramidenspitze zu) eine Oeffnung für den n. VII, dahinter mehrere Kanälchen

(area cribrosa superior s. vestibularis) für den n. utricularis, ampullaris sup. et lateralis; die untere Grube zeigt vorn spiralig angeordnete Löchelchen (tractus spiralis foraminosus) mit einem centralen Loch (foramen centrale) für den Eintritt der radix cochlearis, dahinter ein Loch (for. singulare) für den n. ampullaris inferior, zwischen und über beiden mehrere Löchelchen (area cribrosa media s. vestibularis inferior) für den n. saccularis. (Eiterstrassen vom Labyrinth nach hinterer Schädelgrube.) An der hinteren Pyramidenfläche tritt besonders beim Neugeborenen deutlich der obere und hintere Bogengang heraus; (Tab. 2.) unter ihnen führt eine Spalte in die apertura externa aquaeductus vestibuli (Eiterstrasse aus dem Labyrinth in die hintere Schädelgrube) (Tab. 2, 7). Der obere Bogengang wird durch eine gefässhaltiges Bindegewebe führende Grube (fossa subarcuata) untergraben. (Eiterstrasse vom inneren Teil des Felsenbeins in die hintere Schädelgrube.) Hinter dem porus acust. int. liegt das Kleinhirn mit seinem sulcus horizontalis magnus dem Felsenbein an; vor dem porus acust. int. liegt zwischen Felsenbein und Brückenarm (crus cerebelli ad pontem) eine seitliche Aussackung des Subarachnoïdealraumes. (Zuckerkandl.) (Tab. 10.) Die hintere untere Pyramidenfläche zeigt zwischen Warzenfortsatz (processus mastoïdeus) und proc. styloïdeus ein Loch (for. stylomastoïdeum) zum Austritt des n. VII, der a. und v. stylomastoïdea; weiter nach vorn liegt eine auf der rechten Seite meist tiefere Grube (fossa iugularis) zur Aufnahme des bulbus ven. iugularis; (Tab. 5) mitunter ist dieselbe dehiscent. (Eiterstrasse von Paukenhöhle auf bulbus.) (Tab. 17.) Durch ein Löchelchen in der fossa läuft der n. auricularis n. vagi zur fissura tympanomastoïdea. Hinter dem vordersten, durch die fiss. petrobasilaris mit dem Hinterhaupt verbundenen Teile der hinteren unteren Pyramidenfläche (Tab. 11.) liegt zum Eintritt der carotis int. und des sie begleitenden plexus venosus und sympathicus ins Schläfenbein die apertura ext. canalis carotici; durch Löchelchen in ihrer Knochenwand (canaliculi carotico-tympanici) gelangen Gefässästchen in die Paukenhöhle (Eiterstrasse von

Paukenhöhle auf carotis). (Tab. 5.) Zwischen fossa iugularis und apertura ext. can. carotici liegt zur Aufnahme des ganglion petrosum n. IX. ein Grübchen (fossula petrosa); durch ein Löchelchen in ihm (apertura ext. canaliculi tymp.) gelangt der n. tympanicus in die Paukenhöhle (Tab. 5); hinter und median von ihr liegt eine trichterförmige Vertiefung, (Tab. 7, 8) welche in den aquaeductus cochleae führt (apertura ext. aq. cochl.) (Eiterstrasse vom Labyrinth in Subarachnoïdealraum der hinteren Schädelgrube). An der vorderen unteren Pyramidenfläche tritt die carotis int. durch die apertura int. can. carotici aus der Pyramide heraus; lateral von ihr, durch ein mitunter dehiscentes Knochenblättchen getrennt (Eiterstrasse von Tuba Eustachii auf a. carotis) liegt der canalis musculotubarius (Tab. 1, 5.); derselbe ist durch ein Knochenblättchen in ein oberes Fach für den m. tensor tympani und in ein unteres für die Tuba Eustachii geschieden. Beim Erwachsenen wird der hintere Abschnitt der vorderen unteren Pyramidenfläche, welche einen Teil der Paukenhöhle bildet, durch die vordere knöcherne Gehörgangswand und das Trommelfell verdeckt; beim Neugeborenen liegt dieselbe nach Entfernung des Trommelfelles frei vor. (Tab. 1.) Als mediale Wand der Paukenhöhle und äussere Deckplatte des Schneckenanfangs dient die Promontorialwand; dieselbe ist eine nach aussen convexe Knochenplatte mit 2 in Nischen gelegenen Oeffnungen: fenestra vestibuli (ovalis) und fen. cochleae (rotunda) in den gleichnamigen fossulae. (Eiterstrassen von Paukenhöhle ins Labyrinth.) (Tab. 1, 5.) In einer Furche verläuft der n. und die a. tympanica von unten nach oben über das Promontorium. Ueber und vor der fenestra vestibuli liegt zur Befestigung der Sehne des m. tensor tympani eine ausgehöhlte Knochenlamelle (proc. cochleariformis) und bildet das hintere Ende der oberen Abteilung des canalis musculo-tubarius; die untere Abteilung, die knöcherne Tuba Eustachii, beginnt mit dem ostium tymp. tubae im vorderen oberen Teile der Paukenhöhle; von ihrem Boden erstrecken sich pneumatische Zellen (cellulae tubariae) oft bis zur carotis (Eiterstrassen). (Tab. 5.) Der Boden

der Paukenhöhle ist ausgehöhlt (Paukenkeller) und von pneumatischen Zellen, welche oft im Felsenbein bis zur carotis und zum sinus petrosus inf. leiten (Eiterstrassen), ausgebuchtet (cellulae tympanicae); im hinteren Teil ist der Boden der Paukenhöhle als Dach der fossa iugularis glatter, mitunter bei starker Entwicklung derselben blasig vorgewölbt und dehiscent (bulla iugularis). Hinter und unter der fen. vestibuli liegt (Tab. 5) ein hohles Höckerchen, (eminentia pyramidalis), aus welchem der m. stapedius seine Sehne zum Steigbügelköpfchen schickt. (Eiterstrasse zu n. VII.) Lateral von der em. pyram. und dicht am sulcus tymp. tritt die chorda tymp. durch eine kleine Oeffnung heraus. (Eiterstrasse zu n. VII.) Unter der em. pyramidalis münden cellulae tympanicae in eine kleine Grube (sinus tympani), welche oben begrenzt wird von einem Knochenbälkchen (ponticulus), unten von einer dickeren Leiste (subiculum). (Tab. 1, 5.) Die Promontorialwand geht hinten oben in die mediale Wand des glatten Kuppelraumes und des zelligen antrum mast. über; da diese Teile von der superficies meatus und beim Erwachsenen von der aus ihr entstehenden Knochenmasse überdeckt werden, können dieselben erst nach Absprengen der Schuppe sichtbar gemacht werden. (Tab. 1, 5.) Als hintere Grenze des Kuppelraumes erscheint ein konvexer kompakter Knochenwulst über und hinter der fen. vestibuli, unter welchem der n. VII verläuft (prominentia can. facialis); mitunter ist dieser Knochenwulst dehiscent. (Eiterstrasse von Paukenhöhle auf n. VII.) Der n. facialis tritt (nach Abgabe des n. aur. profundus) ins for. stylomastoïdeum hinein, zieht in einer kompakten (Tab. 3, 4, 5) Knochenhülle an der vorderen Grenze des proc. mast., in der Tiefe der halben hinteren knöchernen Gehörgangswand nach aufwärts (Abgabe der chorda tymp., n. stapedius), dann in der Höhe der unteren Hälfte der hinteren knöchernen Gehörgangswand nach einwärts, um dicht über der fen. vest. bis zum hiatus spurius zu verlaufen; hier bildet er das ganglion geniculi, giebt den n. petrosus superf. maior und die Anastomose zum n. petros. superf. minor ab,

läuft dann rechtwinklig nach innen, um mit dem n. VIII und n. intermedius durch den meatus acust. int. zwischen Brücke und Brückenschenkel ins Gehirn einzutreten. (s. Abb. 14.)

Ueber der prominentia can. facialis liegt ein horizontaler, nach aussen konvexer kompakter Knochenwulst, unter welchem die Ampullen des oberen und horizontalen Bogenganges liegen (prominentia canalis semicircularis lateralis) (bei Defekten in denselben Eiterstrasse vom Kuppelraum ins Labyrinth.) (Tab. 3, 5.) Beim Erwachsenen ist diese Stelle — die Antrumschwelle, (limes antri), da hinter ihr das antrum liegt — vom Ende der hinteren knöchernen Gehörgangswand (pars ossea) ca. 6 mm weit entfernt (Tab. 3); dort wo die hintere Paukenhöhlenwand nach hinten unten in den Boden des antrum umbiegt, (ca. 5 mm unter tegmen tymp.), ist der kurze Fortsatz des Ambos in einer kleinen Grube (fossa incudis) befestigt. (Tab. 4.) Wird bei der Aufmeisselung des Warzenfortsatzes die pars ossea durchgeschlagen, so kann der hier in die Tiefe ausfahrende Meissel den Bogengang, den n. VII oder beide verletzen. (Tab. 3, 29.)

Die pars mastoïdea bildet den hinteren Teil der p. petrosa. (Tab. 1, 5, 6.) Beim Neugeborenen stellt der Warzenfortsatz ein kleines zellloses Höckerchen dar, welches als einzigen lufthaltigen Hohlraum das bohnenförmige antrum enthält; das antrum liegt nach hinten vom recessus epitympanicus in einer Richtung mit der durch die Tube, Paukenhöhle, limes antri gelegten Axe. Die Gehörgangsaxe (s. Abb. 5) trifft diese Axe unter einem Winkel von 30°. Die Tuben-Antrumaxe schneidet die Medianebene unter einem Winkel von 45° und ist gegen die Horizontale um 30° geneigt; also liegt das ost. tymp. tubae tiefer wie die Antrumschwelle. Das antrum des Neugeborenen ähnelt in Form und Grösse dem der Erwachsenen; es ist ca. 12 mm lang, 8 hoch, 6 breit, liegt beim Neugeborenen dicht unter der corticalis der Schuppe und wird erst durch die Umbiegung der superficies meatus und das Wachstum der Warzenfortsatzzellen in die

Tiefe gerückt. (Tab. 6.) Im 3. Jahre sind die Warzenfortsatzzellen ausgebildet; aus der eigentlichen pars mastoïdea haben sich die cellulae mastoïdeae besonders nach hinten zum sulcus sigmoïdeus und in die Spitze des Warzenfortsatzes hinein entwickelt, aus der corticalis der Schuppe die cellulae squamosae nach unten bis zur fis. squamomastoïdea, nach oben und vorn bis in den proc. zygomaticus, nach hinten bis ins occiput hinein. Die grössten Zellen liegen oft an der hinteren (Tab. 6) und inneren Fläche der Warzenfortsatzspitze; mitunter ist die corticalis über ihnen dehiscent (Eiterstrasse aus Warzenfortsatzzellen auf die Oberfläche). (Tab. 25.) Die lufthaltigen Warzenfortsatzzellen convergieren nach dem antrum hin. Die grossen Endzellen münden in Uebergangszellen und diese ins antrum. Mitunter ist der ganze Warzenfortsatz pneumatisch (37 %), am häufigsten (43 %) ist er an der Spitze diploëtisch und oben pneumatisch; ohne Zellen, sclerotisch ist er selten (wohl stets pathologisch), diploëtisch in 20 %. (Zuckerkandl). Das antrum ist stets vorhanden, oft nur sehr klein. Je nach seiner Grösse liegt es der Oberfläche des Warzenfortsatzes näher oder entfernter; der Boden des antrum liegt ca. 10—12 mm unter der spina supra meatum; da die pars ossea ca. 6 mm vom tuberculum ampullare und der prominentia canalis n. VII entfernt ist, liegt der horizontale Bogengang und n. VII ca. 16—18 mm unter der spina s. meatum (Tab. 3, 6); der Boden des antrum liegt in der halben Höhe der hinteren knöchernen Gehörgangswand, von ihrem inneren Teile ca. 5 mm entfernt. Der in seiner äusseren Form sehr wechselreiche Warzenfortsatz zeigt auf seiner Oberfläche öfters die fis. squamomastoïdea. (Eiterstrasse) (Tab. 1); die Warzenfortsatzspitze dient dem m. sternocleidomastoïdeus zum Ursprung; dahinter entspringen der m. splenius, trachelomastoïdeus; an der Innenseite der Spitze entspringt in der incisura mast. der m. biventer; median von ihm läuft in einer Furche die a. occipitalis; noch weiter median liegt der proc. iugularis des Hinterhauptbeins, der proc. styloïdeus, die fossa iugularis und die tiefen Nackenmuskeln. Das Periost ist sehr fest

(besonders in der fis. squamomastoïdea) mit dem Knochen verbunden. (Defekte in den Spitzenzellen des Warzenfortsatzes können Eiterstrassen bilden längs der Scheide des m. sternocleidomastoïdeus, seltener längs der grossen Gefässe bis in die Achselhöhle, oder längs der am proc. styloïdeus entspringenden Muskeln in den Retropharyngealraum und in die Brusthöhle). Die Knochenwand zwischen antrum und hinterer Schädelgrube ist nur dünn und spongioes (bei Defekten Eiterstrasse vom antrum in die hintere Schädelgrube). An der hinteren Fläche des Warzenfortsatzes liegt eine Furche (sulcus sigmoïdeus) (Tab. 5, 7, 11) zur Aufnahme des absteigenden Teils des sinus transversus, meist ca. 10 mm hinter spina supra meatum; 30 mm hinter der spina und ca. 30 mm über der Warzenfortsatzspitze liegt ein Loch (for. mastoïdeum) zum Durchtritt eines emissarium Santorini. (Verbindung des sinus transversus mit v. occipitalis). Der sulcus sigmoïdeus ist rechts, ebenso wie die fossa iugularis, bes. bei Brachycephalen (Körner), tiefer wie links, weil der rechte sinus transversus und die r. vena iugularis dicker ist. Mitunter ist der sinus bis dicht unter die Warzenfortsatzfläche und dicht bis (Tab. 17) hinter die knöcherne Gehörgangswand vorgelagert. (Schräger Verlauf der hinteren knöchernen Gehörgangswand). Die grössere Menge des venoesen Hirnblutes fliesst in den rechten sinus longitudinalis und transversus, die kleinere Menge in den sinus rectus und linken sinus transversus ab (Abb. 4). Da ausserdem der Abfluss des Hirnblutes in die v. iugularis und v. anonyma rechts auf geraderem Wege ins Herz erfolgt wie links, ist rechts der sinus transversus und die vena iugularis dicker wie links. Das venoese Blut des Auges (v. ophthalmica) und des sinus alae parvae fliesst in den sinus cavernosus; dieser steht durch den sinus circularis Ridleyi mit dem sinus cavernosus der anderen Seite in Verbindung; in der Wand des sinus cavernosus liegt die a. carotis int., die nn. trigeminus, abducens, oculomotorius, trochlearis. Der sinus cavernosus, die v. auditiva interna münden in den sinus petrosus inferior; dieser fliesst in den bulbus

Schema des Abflusses des venoesen Blutes aus der Schädelhöhle. Ansicht auf die Schädelbasis von oben hinten.

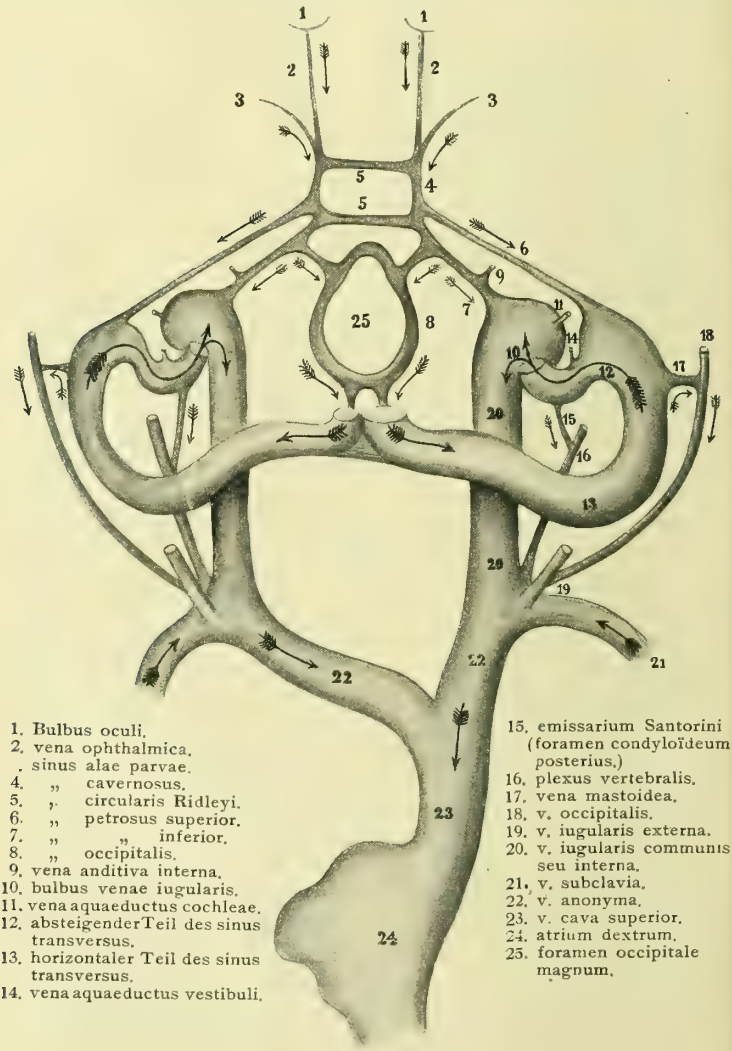

1. Bulbus oculi.
2. vena ophthalmica.
3. sinus alae parvae.
4. „ cavernosus.
5. „ circularis Ridleyi.
6. „ petrosus superior.
7. „ „ inferior.
8. „ occipitalis.
9. vena anditiva interna.
10. bulbus venae iugularis.
11. vena aquaeductus cochleae.
12. absteigender Teil des sinus transversus.
13. horizontaler Teil des sinus transversus.
14. vena aquaeductus vestibuli.
15. emissarium Santorini (foramen condyloïdeum posterius.)
16. plexus vertebralis.
17. vena mastoidea.
18. v. occipitalis.
19. v. iugularis externa.
20. v. iugularis communis seu interna.
21. v. subclavia.
22. v. anonyma.
23. v. cava superior.
24. atrium dextrum.
25. foramen occipitale magnum.

Abbildung 4.

v. iugularis; in den bulbus direkt mündet die v. aquaeductus cochleae; die v. aq. vest. mündet in den sinus transversus. Der bulbus liegt höher wie die tiefste Stelle des absteigenden Teils der sinus transversus, so dass der bulbus den zu schnellen Ausfluss des Blutes aus dem sinus hemmt. (Macewen.) Kleine Paukenhöhlenvenen fliessen in den sinus petrosus sup., welcher sinus cavernosus und transversus verbindet; sinus petr. inf. wird durch den plexus basilaris mit dem plexus spinalis ant. verbunden; sinus occipitalis verbindet sinus transversus und plexus spinalis post. Aus dem Warzenfortsatz ziehen kleine Venen in den sinus transversus, besonders in seine vordere convexe Fläche; die v. mastoïdea zieht durch das for. mastoïdeum zur v. occipitalis und v. iugularis externa; das durch das for. condyloïdeum post. hin durchziehende emissarium Santorini verbindet sinus transversus mit plexus vertebralis. Die aus dem Schläfenbein und Labyrinth in die sinus eintretenden Knochenvenen können Eiterstrassen in die sinus, in die Nackengegend (v. occipitalis), in die obere Halsgegend (emis. Santorini zu plexus vertebralis) abgeben. Der sinus transversus (Tab. 10) liegt der Seitenfläche des Kleinhirns an. Die sinus sind starre, durch zwei Durablätter gebildete Röhren; durch ihre Anordnung wird eine gleichmässige Blutströmung im Gehirn erzeugt, die inspiratorische Entleerung, wie sie die v. iugularis zeigt, verhindert. Bei Thrombosierung eines Sinus (Unterbindung der v. iugularis), wird je nach Sitz des Thrombus das Blut durch die Emissarien oder rückläufig durch die sinus der anderen Seite Abfluss finden. Die v. iugularis interna liegt in gemeinsamer Scheide mit a. carotis communis und n. vagus, lateral von der carotis communis unter dem m. sternocleidomastoïdeus, nimmt an Teilungsstelle der carotis die v. facialis communis auf. (s. Abb. 98.)

4. Das Trommelfell. Da das Ende des knöchernen Gehörganges infolge der verschiedenen Länge der Gehörgangswände schräg steht, ist auch die Ebene des Insertionsrandes des Trommelfelles nicht senkrecht gestellt, sondern in doppeltem Sinne schräg. Die vordere Gehörgangswand

ist länger, reicht also weiter nach innen wie die hintere; infolgedessen liegt auch der vordere Pol des Trommelfelles

Schematische Uebersicht über die Lage des Gehörorganes im Schädel: Linkes Gehörorgan von vorne gesehen.

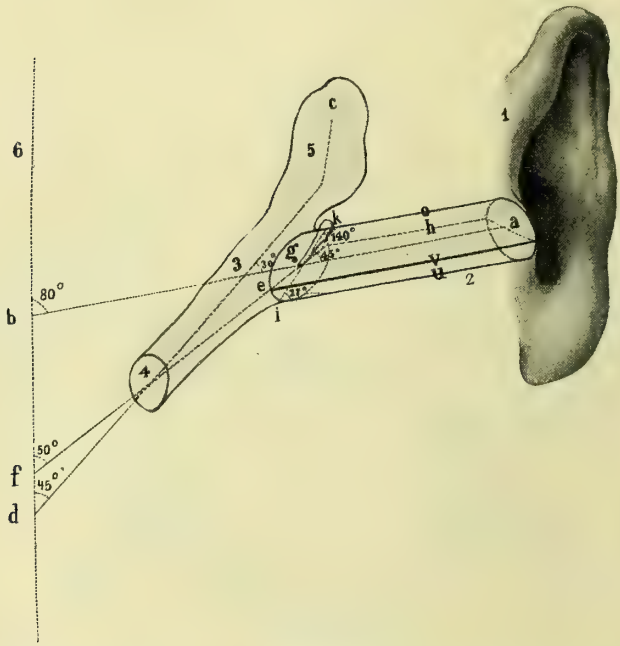

Abbildung 5.

1. Ohrmuschel.
2. Gehörgang.
3. Paukenhöhle.
4. Tuba Eustachii.
5. antrum.
6. Medianebene.
o obere Gehörgangswand.
u untere „
v vordere „
h hintere „
ab Gehörgangsaxe
cd Antrum—Pauken—Tubenaxe
ef Durchmesser der nach vorn verlängerten Trommelfellebene
g Schnittpunkt der Gehörgangsaxe mit dem Trommelfelle.
ki Verticale Trommelfellaxe.
$\sphericalangle$ gefb = Declination des Trommelfells (50°.)
$\sphericalangle$ agk = Inclination des Trommelfells (45°.)

mehr medianwärts wie der hintere, sodass die Trommelfellebene nach vorn verlängert die Medianebene in einem

hinten offenen Winkel von 50° treffen würde (Deklination). Die untere Gehörgangswand ist länger, reicht also weiter nach innen wie die obere; infolgedessen liegt auch der untere Pol des Trommelfelles mehr nach innen wie der obere, sodass die Gehörgangsaxe das Trommelfell in einem oben offenen Wirbel von 45° schneidet (Inklination). Die obere Gehörgangswand geht unter einem stumpfen Winkel von 140°, die untere unter einem spitzen von 27° auf das Trommelfell über. Das Trommelfell (membrana tympani) entspricht in Form und Grösse dem durch den annulus tympanicus gegebenen Insertionsrande (Tab. 2, 10, 38); es ist ein ca. 10 mm hohes, 9 mm breites, 0,1 mm dickes Häutchen, welches den Gehörgang gegen die Paukenhöhle abschliesst; vom Oval weicht es vorn oben entsprechend der incis. Rivini und hinten oben mit einer Ausbuchtung ab. Das an der Leiche trübe, perlgraue Trommelfell ist im sulcus tympanicus durch den Sehnenring (annulus fibrocartilagineus) eingefalzt und wird von dem Hammergriff durchzogen. In seinem vorderen oberen Teile erscheint als gelbes Knötchen der kurze Hammerfortsatz, ein wichtiger Orientierungspunkt; von ihm zieht der Hammergriff nach hinten unten, sodass im rechten Trommelfell der kurze Fortsatz rechts oben, im linken links oben liegt; das verbreiterte Ende des Hammergriffs reicht bis in die untere Trommelfellhälfte und liegt der Promontorialwand näher wie der kurze Fortsatz; infolgedessen ist auch das mit dem Hammergriff fest verbundene Trommelfell (Tab. 3) trichterförmig nach einwärts gezogen, zeigt am Ende des Hammergriffs die tiefste Stelle (umbo); die Wände des Trichters sind in der vorderen Hälfte infolge der geringen Spannweite steiler wie in der hinteren; der umbo ist dem Promontorium am nächsten gelegen (2 mm), der hintere untere Teil am weitesten (6 mm) (Paracentesestelle). Der über dem kurzen Fortsatz gelegene Teil des Trommelfelles ist nachgiebiger wie der unter ihm befindliche, infolgedessen durch 2, vom kurzen Fortsatz zu den Enden der inc. Rivini verlaufende Falten (den Grenzfalten) abgeknickt;

der von der inc. Rivini und der vorderen und hinteren Grenzfalte umschlossene, oberhalb des kurzen Fortsatzes gelegene Trommelfellteil heisst pars flaccida (Shrap-

Das Trommelfell und die Gehörknöchelchen. (Schema.)

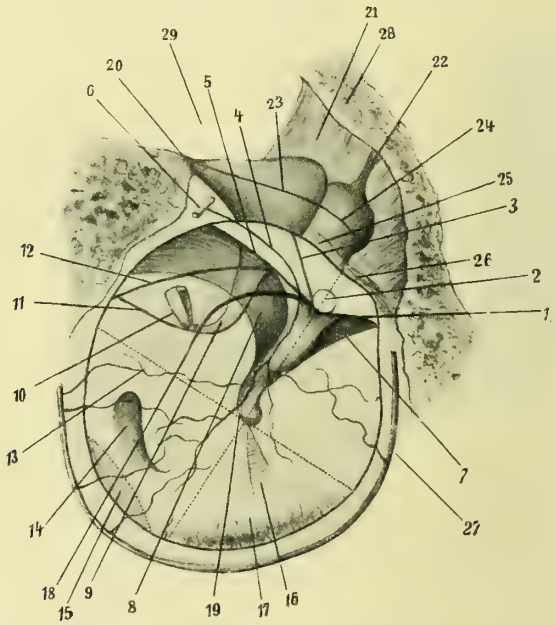

Abbildung 6.

1. Vordere Grenzfalte.
2. processus brevis.
3. obere Falte.
4. a. manubria mallei.
5. hintere Grenzfalte.
6. Ast d. a. auricularis profunda.
7. vordere Trommelfelltasche.
8. hintere „
9. lange Ambosschenkel.
10. Steigbügel.
11. tendo m. stapedii.
12. chorda tympani.
13. Anastomose der a. manubrii mallei mit peripherem Gefässkranz.
14. fenestra cochleae.
15. bulla iugularis.
16. Lichtreflex.
17. cellulae tympanicae.
18. hintere Falte.
19. Umbo.
20. lig. incudis posterius.
21. „ „ superius.
22. „ mallei superius.
23. laterale Ambosfalte (Ursprungslinie).
24. laterale Hammerfalte.
25. lig. mallei externum.
26. „ „ anterius.
27. Peripherer Gefässkranz.
28. tegmen tympani.
29. limes antri.

nellsche Membran); in ihr verläuft öfters noch eine obere Falte schräg vom kurzen Fortsatz nach hinten oben. Beim Einwärtssinken des Trommelfelles entsteht eine pathologische hintere Falte, welche vom kurzen Fortsatz nach abwärts ins Trommelfell hineinzieht (Tab. 38,8). Die grössere, straffere Fläche des Trommelfelles ist die unter dem kurzen Fortsatz gelegene pars tensa. Wird der Hammergriff ideell bis zur Trommelfellperipherie nach unten verlängert, und senkrecht zur Hammergriffaxe durch das Trommelfell in Höhe des umbo eine Horizontale gezogen (Abb. 6), so ist das Trommelfell in eine kleine vordere, grosse hintere oder in eine grosse obere, kleine untere Hälfte geteilt. Die vordere Hälfte zerfällt in den vorderen oberen und unteren Quadranten, die hintere in den hinteren oberen und unteren. Der vordere untere Quadrant ist der kleinste, der hintere obere der grösste. Diese Trommelfelleinteilung ist von grosser praktischer Bedeutung, weil die an verschiedenen Stellen des Trommelfelles auftretenden pathologischen Erscheinungen von verschiedener Wichtigkeit sind. So entsprechen dem **v. o.** Quadranten (Tab. 10, 38, 39): die Gegend des ost. tymp. tubae, des can. pro tensore tymp., die vordere Trommelfelltasche; dem **v. u.** Quadranten: der can. caroticus; dem **h. o.** Quadranten: der lange Ambosschenkel, der Steigbügel, das Gelenk beider, das Vorhofsfenster, die em. pyramidalis mit dem m. stapedius, die hintere Trommelfelltasche, die chorda tympani, die hintere Trommelfellfalte (pathologisch); dem **h. u.** Quadranten: die fen. cochleae, cellulae tympanicae des Paukenbodens, bulla iugularis (Tab. 38,3); der pars flaccida: der Hammerhals, Prussak'sche Raum. (Tab. 3, 20.)

Histologie: Das Trommelfell besteht aus 3 Schichten: a) dem von der Gehörgangshaut stammenden str. cutaneum, b) dem aus dem Sehnenring kommenden stratum fibrosum, c) dem aus der Paukenhöhlenschleimhaut stammenden str. mucosum. Die pars flaccida besteht nur aus a) und c). (Tab. 13, 31.)

a) Das str. cutaneum ist dünn und nur als Fortsetzung des die superficies meatus bekleidenden Haut-

streifens dicker; dieser zieht hinter dem Hammergriff (Tab. 31) und führt in seiner lockeren cutis nebeneinander die vena, art., nervus, vena malleolaris mit sich. Das Epithel ist geschichtetes Plattenepithel mit Cylinderzellen in der tiefsten, Hornzellen in der obersten Schicht; infolge excentrischen Wachstums der Hornschicht verschieben sich z. B. in der Epidermis liegende Blutflecke seitlich und wandern bis und über den annulus tympanicus. Die cutis ist dünn, ohne Drüsen und Haare, zeigt schwache, nur in dem dickeren Cutisstreif deutlichere Papillen und Blutgefässe. b) Das stratum fibrosum besteht aus einer Aussenschicht von radiär und einer Innenschicht von cirkulär verlaufenden, spitzwinklig gekreuzten Bindegewebsfasern (stratum radiatum und circulare). Elastische Fasern sind spärlich in ihm; infolgedessen ist das Trommelfell unelastisch; es reisst bei starker Detonation häufig ein, bildet leicht Falten. Die Fasern des Sehnenringes hängen mit dem Periost und Knochen des Gehörganges und der Paukenhöhle zusammen. Das str. radiatum geht vom knorpelfreien Sehnenring aus und zieht zum unteren und mittleren Drittel des Hammergriffs; (Tab. 13) sie befestigen denselben im Trommelfell, indem sie denselben umkreuzen und mit seinem Periost verwachsen. Wo der Hammergriff mit seiner vorderen Fläche (Tab. 31) das Trommelfell berührt, ist er von hyalinem Knorpel überzogen. Zwischen den Radiärfasern liegen schmale Räume mit Bindegewebszellen (Trommelfellkörperchen). Die Circulärfasern kreuzen sich schon im Sehnenring mit den Radiärfasern und ziehen, an Dichte von der Peripherie zum Hammergriff hin abnehmend, zu den 2 oberen Dritteln des Hammergriffs. Während am Umbo die Radiärfasern so dicht gestellt sind, dass um denselben herum bei gleichzeitiger Einlagerung von Knorpelzellen eine Trübung entsteht (gelber Fleck: Trautmann), ist das Trommelfell beim Uebergang von der Mitte ins Centrum am dünnsten; der hinteren Trommelfellhälfte ist ein verzweigtes, die Schleimhaut hervortreibendes Bindegewebsgerüst aufgelagert (dendritisches Gebilde Grubers). c) Das str. mucosum trägt ein einfaches

cubisches (Tab. 13) Epithel auf einer oft lymphocytenreichen Bindegewebsschicht; beim Uebergang vom Trommelfell auf die Paukenhöhlenschleimhaut wird das Epithel höher, flimmernd (am Boden der Paukenhöhle); das Bindegewebe erhebt sich papillär; die zwischen den Papillen liegenden Einsenkungen ähneln tubuloesen Drüsen. Beim Neugeborenen ist a) und c) stärker wie beim Erwachsenen, infolgedessen das Trommelfell dicker und getrübt. (Erschwerter Durchbruch bei Mittelohrentzündungen.)

5. Das Trommelfell ist die laterale Wand der Paukenhöhle, deren Knochenwände unter 3) γ beschrieben sind. Die Paukenhöhle hat ihren Namen von ihrer niederen Cylinderform und dient zur Aufnahme der Gehörknöchelchen und ihrer Muskeln. In der medialen Promontorialwand (Tab. 1, 5) liegt die fen. vestibuli grade nach vorn, parallel der Trommelfellebene; sie ist von der Steigbügelbasis verschlossen; das Steigbügelköpfchen liegt etwas tiefer wie die Basis; die Sehne des m. stapedius zieht quer von hinten an dasselbe heran. Die fen. cochleae liegt im Grunde einer Nische, welche sich zur Hinterwand der Paukenhöhle öffnet, also senkrecht zur fen. vestibuli steht; das Schneckenfenster ist durch eine nach aussen konkave. innen von Endothel, aussen von Paukenhöhlenschleimhaut überzogene Bindegewebsschicht (membrana tymp. secundaria) verschlossen; sie wird erst nach Abtragung des vorderen Knochenrandes der Nische sichtbar. (Tab 14.) Die untere Wand der Paukenhöhle ragt tiefer wie das Trommelfell nach abwärts (Paukenkeller: recessus hypotympanicus: Kretschmann), sodass am Boden der Paukenhöhle befindliches Sekret am Trommelfell nicht gesehen zu werden braucht. Bei starker Entwicklung des bulbus iugularis fällt derselbe in das Bereich der hinteren Trommelfellhälfte; häufig finden sich dann Dehiscenzen im Knochen (bis an den Rand des Schneckenfensters), sodass die Venenwand direkt von Paukenhöhlenschleimhaut überzogen wird (Eiterstrasse, Gefahr der Verletzung bei Paracentese); in diesem Fall erscheint hinten unten am Trommelfell ein bläulicher, halbmondförmiger

Schimmer (Tab. 17; 38,3). Der vorderen Wand nähert sich in Höhe des ost. tymp tubae das Knie der medial gelegenen carotis int., liegt also ausser Bereich des Trommelfelles; (Tab. 5) mitunter ist der can. caroticus in die Paukenhöhle bis auf das Promontorium vorgeschoben, sodass bei gleichzeitiger Dehiscenz eine Paracentesever-letzung der carotis möglich ist. (Gruber.) (Tab. 17.) Wie die Paukenhöhle vom Paukenkeller unterragt wird, so wird sie vom Kuppelraum (Hartmann), welcher zur Aufnahme des Hammerkopfes und Amboskörpers dient und oben vom tegmen tympani, aussen von der pars ossea der oberen und hinteren knöchernen Gehörgangs-wand begrenzt wird, überragt. Das Trommelfell entspricht also weder nach oben noch nach unten den Grenzen der Paukenhöhle, was zur Beurteilung von Eiterquellen im Mittelohr von Bedeutung ist. Die Gehörknöchelchen stellen die Verbindung zwischen (Tab. 2, Abb. 7) Trommelfell und Vorhofsfenster her; im Trommelfell liegt der Hammer, im Vorhofsfenster der Steigbügel, zwischen beiden der Ambos. (Tab. 3.) Der Hammer (malleus) zeigt einen Kopf (im Kuppelraum liegend), Hals (hinter p. flaccida des Trommelfells),.Griff (in p. tensa); der Kopf trägt hinten und seitlich eine 8-förmige Gelenk-fläche, an welcher unten lateral ein Höcker (Sperrzahn) liegt, und an der Hinterfläche eine schräge Leiste (crista mallei), darunter Gefässlöcher. Der Kopf ist durch den Hals mit dem Griff verbunden; der Hals zeigt vorn ein Höckerchen, den langen Fortsatz: Rest des Meckelschen Knorpels (processus anterior Folii); der Griff beginnt mit dem am Trommelfell deutlich hervortretenden kurzen Fort-satz (proc. lateralis) und trägt hinten und vorn eine Rauhigkeit zum Ansatz des m. tens. tymp. Der Hammer-griff endet verbreitert (superficies umbilicalis). Der Ambos, (incus), zeigt einen Körper (im Kuppelraum liegend) mit einer seitlichen, 8 förmigen Gelenkfläche zur Verbindung mit dem Hammer und einem medial gelegenen Höcker (Sperrzahn); horizontal nach hinten läuft der kurze Fortsatz (crus breve), welcher durch das lig. in-cudis post. in der fossa incudis am Boden des recessus

epitymp. befestigt ist. (Tab. 4.) Der lange Fortsatz verläuft nach hinten unten bogenförmig durch die Paukenhöhle hinter und nahezu parallel dem Hammergriff; sein Ende wird durch ein convexes Höckerchen (proc. lenticularis) mit dem Steigbügelköpfchen verbunden. Der Steigbügel, (stapes,) liegt in der Paukenhöhle, mit seiner Basis im Vorhofsfenster; er hat einen dünnen, graden vorderen Schenkel und einen dicken, gebogenen hinteren Schenkel; an der Innenfläche der Schenkel liegt eine Furche. (Tab. 2.)

Histologie: Der Knochen der Gehörknöchelchen ist compact, zeigt zahlreich Havers'sche Kanäle, welche sich in Kopf und Körper zu kleinen Markräumen erweitern; an ihren Gelenken, ferner an der ganzen lateralen, das Trommelfell berührenden Kante des Hammers ist hyaliner Knorpel aufgelagert. Die Gelenke zwischen Hammer — Ambos, (Tab. 14) Ambos — Steigbügel sind symphysenartig; die Knöchelchen sind durch fibrösknorplige, mit Spalträumen versehenen Scheiben verbunden (Siebenmann), welche durch periostale, auf der inneren Seite kräftigere Züge (Gelenkkapseln) verstärkt sind. Auch die fossa incudis und das Ende des kurzen Fortsatzes des Ambos ist überknorpelt. Die Steigbügelbasis wird durch das lig. annulare im Vorhofsfenster (Tab. 14) befestigt; Basis wie Fensterrand sind überknorpelt; vorn ist das lig. annulare 6 $^1/_2$ mal so breit wie hinten (100 μ : 15 μ); es wird von radiären, vom Perichondrium des Fensterrandes zur Basis verlaufenden Bindegewebs- und elastischen Fasern gebildet, welche in der Mitte etwas lockerer angeordnet sind. Der geringe Abstand von der Steigbügelbasis zum Fensterrand, der Steigbügelschenkel von der Fensternische (0,25 mm) erklärt die durch Krankheitszustände leicht bewirkte Bewegsstörung des Steigbügels.

Muskeln der Gehörknöchelchen: (Tab. 2, 4,5.) Der in der em. pyramidalis liegende, 5 cm lange m. stapedius (innerviert von n. VII: Politzer) schickt seine Sehne zum Ambossteigbügelgelenk; er hebt den vorderen Pol der Steigbügelbasis (lig. annulare vorn breiter wie hinten) etwas aus dem Vorhofsfenster heraus. Als

Antagonist dient der 20 mm lange m. tensor tympani (innerviert n. V: Politzer), welcher im canalis musculotubarius, auf dem Tubendach, am grossen Keilbeinflügel entspringt und am proc. cochleariformis seine 2,5 cm lange Sehne senkrecht nach vorn zum Hammergriff schickt; der m. tensor tymp. hängt mit dem m. tensor veli palatini zusammen und dreht den Hammer nach einwärts und vorn, wodurch auch der Steigbügel tiefer ins Vorhofsfenster gedrückt wird. **Bewegungsmechanismus.** Bandmassen hemmen die Bewegungen der Gehörknöchelchen: das lig. mallei ant. verbindet proc. longus (Tab. 4) mit spina tymp. post (zieht durch fis. Glaseri bis zum Keilbein), das lig. mallei sup. verbindet Hammer-

Die Gehörknöchelchen halb von hinten gesehen (Schema) (rechtes Ohr).

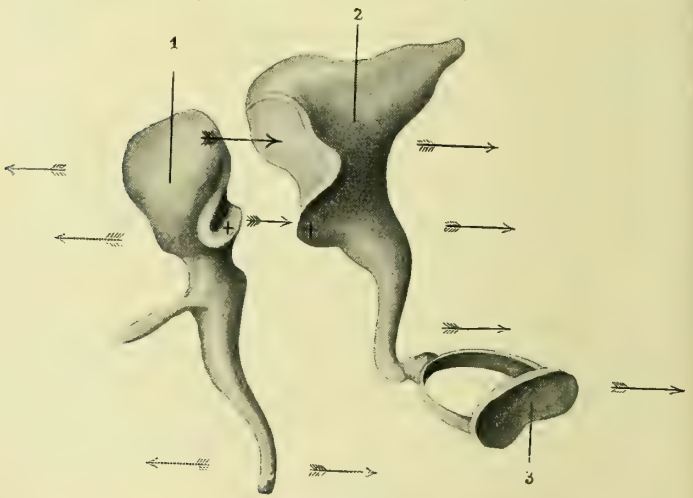

Abbildung 7.

1. Hammer.
2. Ambos.
3. Steigbügel.
+ Sperrzahn.

kopf mit tegmen tympani, das lig. mallei laterale Hammerhals aussen und hinten mit oberem Rand der inc. Rivini; (Helmholtz). (Abb. 6.) Vom Amboskörper zieht

das lig. incudis sup. zum tegmen tympani. Die Steigbügelschenkel werden durch die membrana obturatoria verbunden. Der hintere Teil des lig. laterale bildet mit dem lig. mallei ant. die Drehaxe für den Hammer. Bewegt sich der Hammergriff nach innen, geht der Hammerkopf nach aussen — und umgekehrt. Geht der Hammergriff nach innen, so drückt sein Sperrzahn auf den medial von ihm gelegenen Sperrzahn des Ambos: der Amboskörper geht wie der Hammerkopf nach aussen, der lange Fortsatz wie der Hammergriff nach innen. (Drehpunkt des Ambos ist sein fixierter kurzer Fortsatz.) Da der lange Ambosfortsatz kürzer ist wie der Hammergriff, wird infolge der eintretenden Hebelwirkung die Last, (der Steigbügel), mit geringerer Exkursion, aber grösserer Kraft nach einwärts getrieben. (Helmholtz.) Das Bewegungsmaximum des Steigbügels beträgt $^1/_{14}$—$^1/_{18}$ mm, des Hammergriffendes 0,7 mm (Bezold). Wird der Hammergriff dagegen z. B. bei einer Luftverdichtung in der Paukenhöhle nach aussen gedrängt, so entfernt sich der Sperrzahn des Hammers von dem des Ambos; das Gelenk klafft, so dass der Ambos und Steigbügel unbewegt bleiben; dadurch wird ein Zug am Steigbügel und Verletzung des Labyrinthes verhütet. (Abb. 7.)

Histologie der Paukenhöhlenschleimhaut. Die Paukenhöhle und alle in ihr liegenden Gebilde sind (Tab. 13) von einer beim Erwachsenen dünnen Schleimhaut bekleidet. Beim Embryo ist dieselbe dagegen so stark gewulstet, dass das Lumen der Paukenhöhle nur eng, scheinbar von rötlicher Sulze erfüllt ist. (Wendt.) Diese besonders am Promontorium starke Schwellung besteht aus einem subepithelial gelegenen myxomatösen Gewebe, wie es in der Nabelschnur gefunden wird: weitmaschiges Gewebe mit sternförmig verästelten Zellen. Ende des 8. Monats, seltener erst nach der Geburt unter Kompression der bei der Atmung in die Tube eindringenden Luft, findet Resorption der Intercellularsubstanz, Rückbildung des subepithelialen Gewebes ein. Wenn in der Paukenhöhle die Rückbildung

schon vollendet ist, wird der Kuppelraum noch von dem Schleimhautpolster ausgekleidet. (Tab. 20.) (Schmaltz's Ohrenprobe: Keine Schleimhautschwellung in der Paukenhöhle, wenn ein Kind schon geatmet hat, ist nicht zuverlässig). Jedoch findet sich auch beim Neugeborenen noch eine gefässreiche, lockerere Schleimhaut vor wie beim

Epithelverteilung im Gehörorgan.
(Schema.)

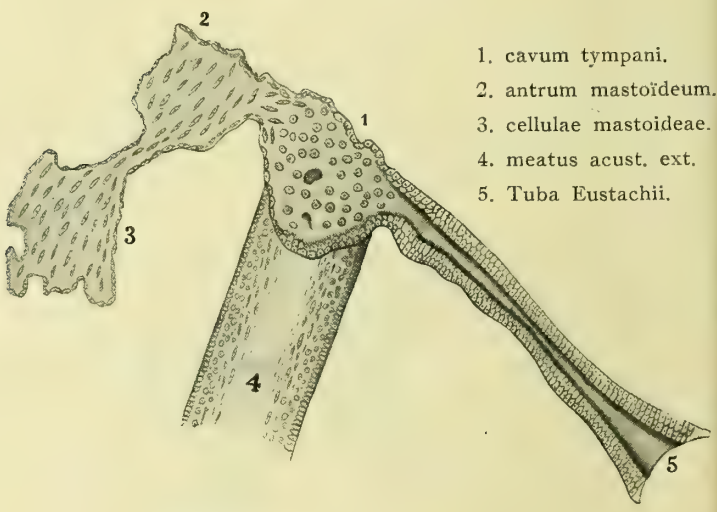

Abbildung 8.

Erwachsenen (Disposition zu Entzündungen bei Neugeborenen). Das Epithel auf der Promontorialschleimhaut des Embryo ist cubisch, sonst platt. Beim Erwachsenen variiert dasselbe von einschichtig cubischem Epithel auf dem Promontorium zu flimmerndem ein- bis zweischichtigem Cylinderepithel am Paukenboden und in der Nähe des ost. tymp. tubae, endlich zu ganz plattem, perlschnurartig angeordnetem Epithel am Paukendach, im aditus, antrum, in den Warzenfortsatzzellen. (Tab. 13.) Das subepitheliale Gewebe besteht dicht am Knochen aus periostalen, zellarmen, parallelfaserigen Bindegewebsfasern, oberflächlich

aus lockeren, stellenweis reichlich Lymphocyten führenden Bindegewebsbündeln; mitunter liegt um die knäuelartigen Gefässe in der periostalen Schicht Fettgewebe. Drüsen sind, wenn überhaupt vorhanden, selten; drüsenähnliche Einstülpungen entstehen öfters durch papilläre Erhebungen der Schleimhaut, bes. bei Kindern in Nähe des Trommelfelles.

Schleimhautfalten und Taschen. Bei Erweiterung des Lumen der Paukenhöhle durch Rückbildung des embryonalen Schleimhautpolsters schlägt sich die Schleimhaut über und zwischen die Gehörknöchelchen, ihre Muskeln, chorda tymp., sodass regelmässige und unregelmässige Schleimhautfalten, Taschen und Fäden gebildet werden. An der Hinterfläche des Trommelfells zieht im vorderen und hinteren oberen Quadranten je eine Schleimhautfalte vom annulus tymp. zum Hammergriff: die vordere (Tab. 2) und hintere Trommelfellfalte, in deren Wand die chorda tymp. liegt. Zwischen den Trommelfellfalten und dem Trommelfell gelangt man nach oben in die Trommelfelltaschen, von welchen die vordere blind endet, während die hintere mit dem Prussak'schen Raum zusammenhängt. Am durchsichtigen Trommelfell können die Trommelfelltaschen von vorne gesehen werden. An der Vorderfläche des Trommelfelles (s. Abb. 6) in der inc. Rivini liegt der Prussak'sche Raum; (Tab. 3, 20.) (recessus membr. tymp. sup.) Derselbe wird vorn von der p. flaccida, hinten vom Hammerhals und den oberen Enden der Trommelfelltaschen, unten vom kurzen Fortsatz des Hammers, oben vom lig. mallei lat. begrenzt. Durch Lücken im lig. mallei lat. steht der Prussak'sche Raum mit dem Kuppelraum, durch die Kommunikation mit der hinteren Trommelfelltasche mit der Paukenhöhle in Verbindung. Durch den in den Kuppelraum heraufragenden Hammerkopf — Amboskörper zerfällt der Kuppelraum in eine äussere und innere Abteilung (s. Tab. 3, Abb. 76), welche mitunter durch eine vom Hammerkopf und Amboskörper nach oben zum tegmen tymp. aufsteigende Schleimhautfalte (obere Hammer-Ambosfalte) von einander abgeschieden

sind; (Abb. 6) diese meist durch Lücken unterbrochene Falte zieht vom lig. mallei ant. bis zur Innenwand des limes antri und schliesst das lig. mallei und incudis sup. in sich ein. Fehlen die Lücken, so kommuniciert das antrum nur mit dem äusseren Kuppelraum, während der innere Teil des Kuppelraumes sich nach unten in die Paukenhöhle öffnet. Der äussere Kuppelraum wird aussen begrenzt von der pars ossea der hinteren knöchernen Gehörgangswand, innen von der äusseren Fläche des Hammerkopfes und Amboskörpers, unten vom lig. mallei lat. Der äussere Kuppelraum wird durch eine horizontal vom lig. mallei ant. bis zum lig. incudis post. verlaufende, zwischen Hammerkopf — Amboskörper und pars ossea ausgespannte Schleimhautfalte (laterale Hammer-Ambosfalte) in die untere und obere Hammer-Ambosbucht geschieden. (Tab. 4.) Die untere Hammer-Ambosbucht liegt über dem lig. mallei lat. (dem Prussak'schen Raum); die obere Hammer-Ambosbucht führt längs des crus breve incudis ins antrum mast. Meist finden sich Lücken in allen Falten, so dass eine Kommunikation der verschiedenen Räume statthat. Werden die Falten bei einer Mittelohreiterung nicht zerstört, so kann es zu circumskripten Entzündungen kommen. Eine Eiterung des äusseren Kuppelraumes kann z. B. ohne Beteiligung der Paukenhöhle bestehen. Eiter aus der oberen Hammerambosbucht wird leicht nach hinten ins antrum, oder nach unten in die untere Hammerambosbucht, von hier in den Prussak'schen Raum gelangen, und die p. flaccida zur Einschmelzung bringen (Perforation der Shrapnellschen Membran); (Tab. 39,14) aus dem Prussak'schen Raum kann sich die Eiterung durch die hintere Trommelfelltasche auf die Paukenhöhle ausdehnen.

Die Tensorsehne wird von einer Schleimhautfalte (Tab. 4) begleitet, der lange Ambosschenkel durch eine Schleimhautfalte mit der Promontorialwand verbunden; die Nische des Schneckenfensters, das antrum wird von Schleimhautfäden durchzogen; die Steigbügelschenkel werden mit dem Nischenrand, das Trommelfell mit dem Ambos, der Promontordialwand verbunden. In den Schleimhaut-

fäden finden sich öfters ovale Verdickungen (lamelläre Bindegewebsknötchen): gestielte Körperchen. (Kessel, Politzer). (Tab. 18.)

6. Die Ohrtrompete (tuba auditiva Eustachii), ca. 36 cm lang, setzt die Paukenhöhle (Tab. 5) mit dem Nasenrachenraum in Verbindung; sie beginnt mit dem 4 mm hohen ost. tymp. vorn oben in der Paukenhöhle und ist deswegen schlecht geeignet für Secretabfluss; sie endet mit dem 5 mm hohen ostium pharyngeum im Rachen. Das Paukendach geht in die obere Tuben-

Querschnitt durch die tuba Eust. (nach Schwalbe).

1. mediale Knorpelplatte.
2. Tubenhaken.
3. lateraler Tubenknorpel.
4. Sehne der m. sphenosalpingostaphylinus
5. fascia salpingopharyngea
6. Fettlager.
7. Lumen der Tube.
8. Schleimhaut.
9. Schleimdrüsen.
10. Schleimhautfalte.
11. Fett.

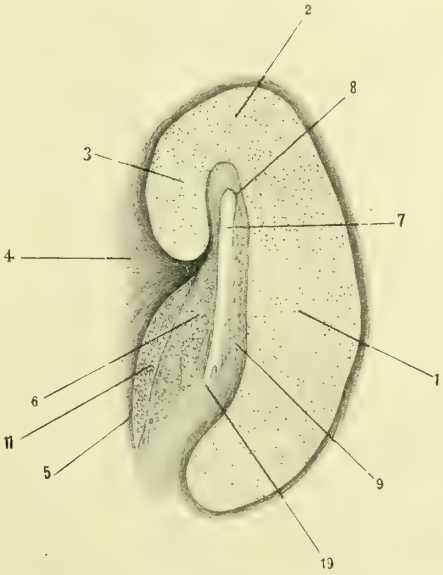

Abbildung 9.

wand allmählich über; die untere Tubenwand ist winklig geknickt, da die knorplig-häutige Tube vom Knochenrand des can. musculotubarius herabhängt; infolgedessen liegt das ost. phar. 25 mm tiefer wie das ost. tymp. tubae. Im can. musculotubarius liegt der knöcherne Teil der Tube; $^1/_3$ der Tube ist knöchern (12 mm), $^2/_3$

knorplig-häutig (24 mm); die engste Stelle (2 mm) (Isthmus) liegt an der Vereinigung beider Teile. Der knorplig-häutige Teil besteht aus einer hauptsächlich medial gelegenen Knorpelrinne, welche an der lateralen Seite durch Bindegewebe geschlossen wird. Die der Mittellinie des Körpers zugewandte Knorpelplatte nimmt vom Isthmus nach dem ost. phar. hin an Höhe zu, so dass am ost. pharyngeum nicht nur medial, sondern auch an der oberen lateralen Tubenseite Knorpel liegt; die Knorpelplatte ist hier hakenförmig von medial nach lateral umgebogen. (Tubenhaken.) (Abb. 9) Die obere Tubenwand ist durch Faserknorpel an die Schädelbasis geheftet; die Tube zieht medial vom proc. pterygoïdeus des Keilbeins zur seitlichen Wand des Nasenrachenraumes. Betrachtet man einen Medianschnitt durch den Schädel nach entferntem (Tab. 12) septum narium, so sieht man die Seitenwand der Nase von der unteren, mittleren, oberen Nasenmuschel durchzogen werden; zwischen den Muscheln liegt der untere, mittlere und obere Nasengang; unter dem vorderen Ende der unteren Muschel endet der ductus nasolacrymalis; unter dem vorderen Ende der mittleren Muschel endet am vorderen Ende eines Spaltes (hiatus semilunaris) die Stirnhöhle, am hinteren Ende desselben die Oberkieferhöhle, in der Mitte über beiden das vordere Siebbeinlabyrinth. Im oberen Nasengang mündet das hintere Siebbeinlabyrinth, dicht unter dem Nasendach die Keilbeinhöhle. Durch die hintere Nasenöffnung (Choane) gelangt man in den obersten Teil des Rachens: den unten durch das Gaumensegel begrenzten Nasenrachenraum; das Dach desselben wird von der pars basilaris des Keil- und Hinterhauptbeins gebildet, die Hinterwand vom Atlas, Epistropheus. Am Dach befindet sich die beim Neugeborenen durch mehrere sagittale Wülste angedeutete, bis zum 3. Jahre wachsende, in der Pubertät schrumpfende Rachenmandel (Trautmann), welche total oder in einzelnen Lappen (adenoïde Vegetationen) hypertrophieren kann (Tab. 21). An der Seitenwand des Nasenrachenraums, 15 mm unter der Schädelbasis, 10 mm über und hinter dem harten Gaumen,

Das Keilbein in Verbindung mit beiden Schläfenbeinen von vorne gesehen: Die Tuba Eustachii mit ihren Muskeln. (Schema.) Schläfenbeine punktiert.

Abbildung 10.

1. Schläfenbein
2. Keilbeinkörper
3. superficies orbitalis
4. ala minor a) ala maior
5. fis. orbit. sup.
6. Spitze des durch die fis. orbit. sup. durchscheinenden Felsenbeins mit einer Zacke des m. levator veli palatini.
7. m. levator veli palatini
8. Tuba Eustachii (knorpliger Teil)
9. proc. pterygoïdeus
10. m. tensor veli palatini, um den hamulus laufend
11. Ursprung des m. tens. veli palat. an der Tube, der spina angularis und der Umgebung des for. ovale u. spinosum.
12. m. azygos uvulae
13. uvula
14. mm. palato-pharyngeï
15. mm. glosso-palatini
16. canalis caroticus
17. velum palatinum.

15 mm von der hinteren Rachenwand, 80 mm vom Nasenloch entfernt, in der Höhe des hinteren Endes der unteren Muschel liegt das ost. phar. tubae; die mediale Lippe desselben wird durch das Ende des Tubenknorpels stark vorgetrieben (Tubenwulst); von ihrem unteren Ende zieht eine (Tab. 12) Schleimhautfalte (m. salpingopharyngeus) zum hinteren Gaumenbogen (Wulstfalte: plica salpingopharyngea). Hinter dem Tubenwulst liegt eine oft von adenoïdem Gewebe ausgefüllte Grube (recessus pharyngeus Rosenmülleri). Die laterale Lippe des Tubenostiums tritt mehr zurück und läuft mittelst der Hakenfalte (plica salpingopalatina) in die Choanalschleimhaut aus. Das dreieckige Lumen des Tubenostiums zeigt unten einen bei der Phonation (Contraction des m. levator veli palat.) (s. Abb. 39, 40) stark hervortretenden Wulst (Levatorwulst). Beim jungen Kinde ist die Tube kürzer und infolge geringer Knorpelentwicklung weiter wie beim Erwachsenen; das ost. phar. liegt tiefer, beim Embryo sogar unter dem harten Gaumen. Der Nasenrachenraum ist beim Neugeborenen ca. 10 mm breit, tief und hoch, beim Erwachsenen 20 mm hoch und breit, 25 mm tief (Trautmann). Die von je einer Fascie bekleideten Tubenmuskeln dienen zur Erweiterung der gewöhnlich geschlossenen Tube. (s. Abb. 10.)

1. m. petrosalpingostaphylinus (levator veli palatini, innerviert vom n. VII: n. petr. superf. major.) Ursprung: Pyramidenspitze, Tubenboden. Verlauf: am Tubenboden medial von innerer Lamelle des proc. pterygoïdeus. Ansatz: weiche Gaumen. Funktion: Auseinanderdrängen und Erweiterung des Tubenostiums; Heben des Gaumensegels.

2. m. sphenosalpingostaphylinus (tensor veli palatini, innerviert vom ganglion oticum n. trigemini, 3). Ursprung: Foramen ovale, spinosum des Keilbeins, Knorpelhaken der Tube. Verlauf: durch fascia salpingopharyngea vom m. levator getrennt, lateral von innerer Lamelle des proc. pterygoïdeus; Sehne um hamulus proc. pterygoïdei herumgeschlungen. Ansatz:

weiche Gaumen. Funktion: Abziehen des Tubenhakens und Erweiterung der Tube; Heben des Gaumens.

3. m. retrahens tubae (Teil des m. palatopharyngeus, innerviert vom plexus pharyngeus n. vagi). Ursprung: Tubenwulst. Verlauf in plica salpingopharyngea. Ansatz: hintere Rachenwand. Funktion: Tubenwulst nach hinten gezogen und Erweiterung der Tube. Histologie: Die Tube wird durch eine seitlich und am Boden faltenreiche, im knöchernen Teil sehr dünne (Tab. 14) Schleimhaut bekleidet; das Epithel ist 2 schichtiges, hohes, nach dem Rachen zu flimmern-

Radiogramm eines Gehörpräparates, an welchem Quecksilber durch die Tuba Eust. in die Mittelohrräume gegossen wurde.

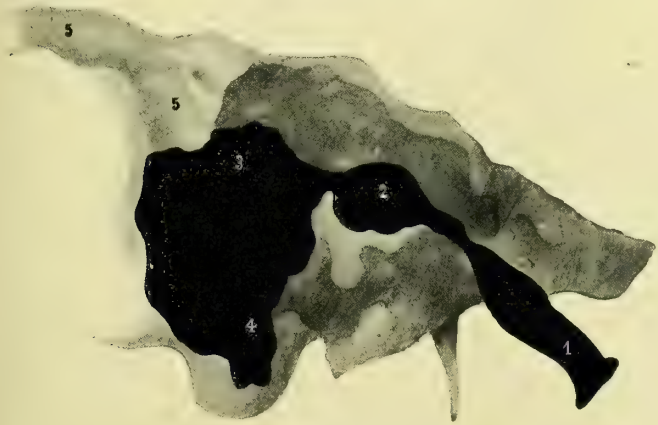

Abbildung 11.

1. Tuba Eustachii (durch Quecksilber im knorpligen Teil ausgedehnt)
2. cavum tympani
3. antrum mastoïdeum
4. cellulae mastoïdeae
5. sinus transversus.

des Cylinderepithel. Im korpligen Teil, seltener auch in den recessus des knöchernen, liegen acinoese, hohes Epithel tragende Schleimdrüsen, besonders reichlich unter der medialen Knorpelplatte; lateral und am Boden

der knorpligen Tube ist submucoes reichliches Fettgewebe; in ihrem unteren Teile liegen diffus und in Follikeln angeordnet reichliche Lymphocyten (Tubentonsille).

Uebersichtsbilder über das gesamte Mittelohr bekommt man leicht mittels der Röntgenstrahlen. (Abb. 11.)

b) Anatomie des schallempfindenden Apparates (Tab. 7, 8, 9, 14).

1) Das innere Ohr, das häutige Labyrinth, liegt in einer 20 mm langen, compacten Knochenkapsel, dem knöchernen Labyrinthe. Das knöcherne Labyrinth liegt in Richtung (Tab. 11) der Felsenbeinaxe in die spongioese Felsenbeinmasse eingebettet und hat nur an den aquaeducten, dem inneren Gehörgange, den Vorhofsfenstern Ausmündungsstellen. (Eiterstrassen vom Labyrinth in Schädelhöhle.) Beim Neugeborenen ist nur wenig spongioese Substanz an die Labyrinthkapsel angelagert, so dass die Labyrinthkapsel selbst (Tab. 1, 2) vielfach die äussere Felsenbeinfläche erreicht; beim Erwachsenen ist die 3 mm dicke Labyrinthkapsel durch reichliche spongioese Substanz von der compacten Felsenbeinoberfläche zurückgedrängt und reicht nur an einigen Stellen an die Oberfläche heran; (eminentia arcuata, hinterer Bogengang an der hinteren Pyramidenfläche, prominentia can. semicircularis lat., promontorium) (Eiterstrassen vom Labyrinth in Schädelhöhle und Paukenhöhle). Um die Form der Labyrinthkapsel kennen zu lernen, muss man dieselbe aus dem spongioesen Felsenbein isolieren. (Die Spongiosa bildet Eiterstrasse, durch welche Labyrinth völlig umspült und isoliert werden kann.) Beim Neugeborenen gelingt die Isolierung durch Präparation, (Tab. 7) leichter bes. beim Erwachsenen durch Corrosion (Labyrinth mit Wood's Metall gefüllt, Knochen durch Kalilauge zerstört), sehr leicht durch Röntgenphotographie (Abb. 12) oder durch Aufhellung des Knochens nach Füllung des Labyrinths mit Quecksilber (Tab. 8). Das knöcherne Labyrinth zerfällt in den mittleren Vorhof, an welchen sich hinten die Bogengänge, vorn die Schnecke anschliesst. Die äussere Wand des Vorhofes bildet

die mit den Fenstern versehene Promontorialwand. Im Vorhof (vestibulum) entspringen und münden mit je einem einfachen und einem erweiterten (ampullaren) Schenkel die 3 auf einander senkrechten Bogengänge (canales semiculares): der obere (superior) mit dem erweiterten ampullaren Schenkel, darunter der horizontale (externus) mit dem ampullaren Schenkel, hinter beiden der einfache, gemeinschaftliche Schenkel des oberen und hinteren Bogenganges, unter ihm

Radiogramm eines kindlichen, macerierten Schläfenbeins: Labyrinth mit Quecksilber gefüllt.

1. squama temporali-
2. compakte Labyrinthkapsel
3. cochlea
4. arcus semicircularis superior
5. arcus semicircularis lateralis
6. arcus semicircularis posterior
7. aquaeductus cochleae
8. sutura squamomastoïdea

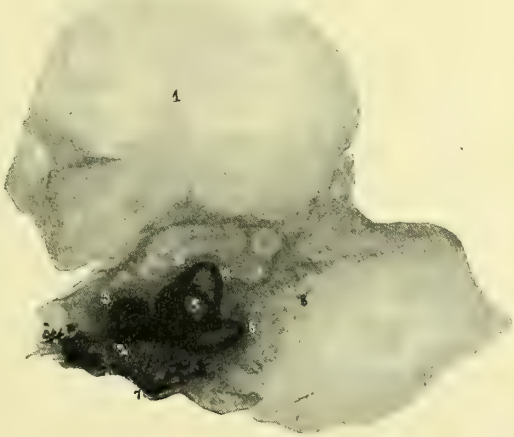

Abbildung 12.

der einfache Schenkel des horizontalen und darunter der ampullare Schenkel des hinteren Bogenganges (posterior) (Tab. 7, 8). Unter den Ampullen des oberen und horizontalen Bogenganges läuft über der fen. vestibuli eine Furche für den n. VII. Der horizontale Bogengang ist der kürzeste, der hintere der längste. Nach vorn, vom Schneckenfenster an, entwickelt sich in $2^1/_2$ Windungen die Schnecke aus dem vestibulum; dieselbe ist um eine centrale, nach vorn unten geneigte 5 mm hohe, in der Spitze trichterförmig verbreiterte (lamina modioli) Spindel (modiolus) aufgerollt. Die Schnecke liegt mit der Spitze (cupula) lateral und nach hinten

vom Knie der Carotis (mediale Wand des canalis musculotubarius) (Tab. 8), mit der Basis nach dem frontal laufen den inneren Gehörgange gerichtet (Tab. 11). Der Anfang der Schnecke, von einem Teil des Promontoriums gedeckt läuft zunächst horizontal; von der 1. Windung an liegen die Windungen senkrecht aufeinander. Am aufgefeilten Labyrinth (Tab. 9) sieht man die Oeffnungen der Bogengänge im hinteren Teile des vestibulum unter einander liegen, den oberen und hinteren ampullaren Schenkel durch eine Leiste (crista ampullaris) vom übrigen Hohlraum des Vorhofes abgesetzt. Im Vorhof liegen durch eine über der fen. vestibuli beginnende Leiste (crista vestibuli) getrennt, 2 kreisförmige Abschnitte: vorn der kleinere recessus sphaericus, hinten der grössere recessus ellipticus. Als hintere untere Grenze des recessus ellipticus zieht eine Furche (fossula sulciformis) zur gemeinschaftlichen Oeffnung des oberen und hinteren Bogenganges, unter welcher dieselbe in der apertura int. aquaeductus vestibuli endet. Die 6 mm lange Vorhofswasserleitung (Tab. 7, 8) läuft von hier in einem nach hinten oben convexen Bogen zur hinteren Pyramidenfläche. In der unteren Ampulle liegt entsprechend dem Ende des for. singulare die macula cribrosa inf. (für n. amp. inf.), am Beginn der crista vestibuli (Pyramis) entsprechend der area cribr. sup. (für n. utricularis, amp. sup. et. lat.) die macula cribr. sup., im recessus sphaericus entsprechend der area cribr. media die macula cribr. med. (für n. saccularis). Aus dem vestibulum und an dem Schneckenfenster entwickelt sich vorn unten der Hohlraum der Schnecke. In einem Grübchen (recessus cochlearis) vor der crista amp. inf. entwickelt sich ein 1 mm breites Knochenblättchen (lam. spiralis ossea), welches an Breite allmählich abnehmend wie eine Wendeltreppe um den modiolus herum bis in die Schneckenspitze zieht, wo es mit einer Spitze (hamulus) frei in den Hohlraum der Schnecke hineinragt. Die Spindel (modiolus) ist mit ihrer Basis dem inneren Gehörgang (tractus spiralis) zugekehrt und ebenso wie die lam. spir. ossea, (bes. die

untere Lamelle) von Knochenkanälchen für die Schneckennerven durchzogen; in dem modiolus läuft central und spiralig, entsprechend dem Abgang der lam. spir. ossea, ein Kanal (canalis spiralis), welcher Seitenäste zwischen die lam. spir. ossea aussendet. (Tab. 9.) Bis zum Ende der 1. Windung liegt ein $^1/_2$ mm breites Knochenblättchen (lam. spir. secundaria) der lam. spir. ossea gegenüber, durch einen schmalen Spalt von dieser getrennt; in dem Spalt ist die häutige Schnecke befestigt; am macerierten Knochen gelangt man mit einer Sonde durch diesen Spalt von oben in das Schneckenfenster hinein (Tab. 9); vom Ende der 1. Windung an verbreitert sich durch Verstreichen der lam. secundaria dieser Spalt zu dem zwischen lam. primaria und Schneckenaussenwand liegenden Raum. Denkt man sich diesen Spalt durch Knochenmasse ausgefüllt (wie bei den Weinbergschnecken), so wäre jede Schneckenwindung in eine obere und untere Stiege abgeschieden; die obere (Tab. 9) begönne im rec. cochlearis des vestibulum als Vorhofstreppe (scala vestibuli), die untere am Schneckenfenster, nach der Paukenhöhle zu, als Paukentreppe (scala tympani). Im Anfang der scala tympani liegt die apertura int. aquaeductus cochleae; die 10 mm lange Schneckenwasserleitung läuft von hier horizontal und etwas nach abwärts, um an der hinteren unteren Pyramidenfläche trichterförmig zu enden. (Tab. 8.)

2) Im knöchernen Labyrinth ist das bläschenförmige häutige Labyrinth durch fibroese Fäden da, wo die Nervenfasern ins Labyrinth eintreten, aufgehängt: die Vorhofsäckchen an der medialen Vestibulumwand, die Bogengänge an ihrer äusseren convexen Wand, die häutige Schnecke zwischen lam. spir. ossea (primaria) und secundaria, resp. äusserer Schneckenwand (Tab. 9). Zwischen knöchernem und häutigem Labyrinth befindet sich eine klare, Mucin und Eiweiss haltige Flüssigkeit, die Perilympha, ein Produkt der ausserhalb der häutigen Schnecke in den Scalenwänden gelegenen Capillaren. Im Hohlraum des häutigen Labyrinthes liegt die zähflüssige mucinhaltige, eiweissfreie Endolympha, ein Pro-

dukt der stria vascularis. Die Endolymphe kat keinen Abfluss nach aussen; denn der sie ableitende aquaeductus cochleae führt in einen auf der Hinterfläche der Pyramide liegenden 1 cm grossen, aus 2 Durablättern gebildeten Blindsack, saccus endolymphaticus (Eiterstrasse von Labyrinth auf Dura mater). (Tab. 5.) Die Perilymphe fliesst dagegen durch den aquaeductus cochleae in den Subarachnoïdealraum ab und steht auch durch

Schematische Darstellung des häutigen Labyrinthes. (R. Ohr, von hinten gesehen) mit seinen Beziehungen zu den Gehirnhäuten.

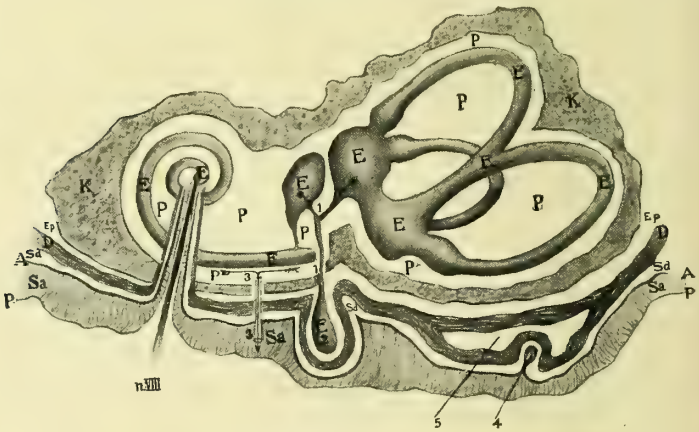

Abbildung 13.

Ep = Epiduralraum	Sa = Subarachnoïdealraum
K = Knochen	P = Pia mater
P = Perilymphe	1. ductus endolymphaticus
E = Endolymphe	2. saccus endolymphaticus
D = Dura mater	3. aquaeductus cochleae
A = Arachnoïdea	4. Arachnoïdealzotte
Sd = Subduralraum	5. sinus transversus.

die Nervenscheide des n. acusticus mit dem Subduralraum in Verbindung. (Eiterstrasse vom Labyrinth in Subarachnoïdeal- und Subduralraum.) Das Gehirn ist von 3 Häuten überzogen, zu innerst von der Pia mater, dann von der Arachnoïdea, zu äusserst der Dura

mater (Tab. 10). (Abb. 13.) Zwischen Gehirn und Pia mater liegt der epicerebrale Raum, zwischen Pia und Arachnoïdea der von lockeren Bindegewebsfäden durchzogene Subarachnoïdealraum, zwischen Arachnoïdea und Dura mater der Subduralraum, zwischen Dura und Knochen der epidurale Raum. Epidural- und Subduralraum communicieren durch Lymphspalten und vermittelst der Arachnoïdealzotten mit dem Subarachnoïdealraum; die Arachnoïdealzotten leiten öfters direkt in die sinus der Dura mater hinein. Der Subarachnoïdealraum steht mit den Hirnventrikeln und den Lymphbahnen der Nerven in Verbindung (Eiterstrassen). Der mittlere im vestibulum liegende (Tab. 9) Teil des häutigen Labyrinthes ist zweiteilig; er besteht aus dem im rec. sphaericus liegenden sacculus und dem im rec. ellipticus liegenden utriculus; die Hinterwand der Vorhofsäckchen liegt dicht am Knochen; zwischen ihrer Vorderwand und dem Knochen (Promontorium) liegt ein 2 mm breiter, Perilymphe führender Spalt (cisterna perilymphatica) (Tab 14). Der 6 mm hohe utriculus, welcher durch seinen oben ausgezogenen Teil (recessus), den mittleren (utr. proprius), den hinteren (sinus posterior) mit den 3 ampullaren und 2 einfachen Schenkeln der häutigen Bogengänge (ductus semicircularis) in Verbindung tritt, trägt oben einen weisslichen, ovalen Fleck (macula acustica utriculi) (Nervenendstelle des n. utr.). Die häutigen Bogengänge füllen $^1/_3$ des knöchernen Lumens aus und tragen an ihren 3 weiten Ampullen halbmondförmige Leisten (crista acustica ampullaris) (Nervenendstellen der nn. amp. sup., lat., inf.). Der utriculus ist mit dem sacculus nicht direkt, sondern durch ein Kanälchen (ductus utriculosaccularis) verbunden, welches hinten vom recessus utr. abgeht und in den vom sacculus kommenden ductus endolymphaticus einmündet. Der 3 mm hohe sacculus liegt mit seinem oberen Teil dicht vor dem recessus utriculi und trägt oben einen weisslichen Fleck (macula acustica sacculi) (Nervenendstelle n. saccularis); aus der hinteren Wand des sacculus entspringt der ductus endolymphaticus, welcher nach Aufnahme des can. utriculo-saccu-

laris in die knöcherne Vorhofswasserleitung hineinzieht. Unten ist der sacculus zu einem 1 mm langen Kanälchen ausgezogen, welches von oben in den häutigen Schneckenkanal mündet; durch dieses Kanälchen (ductus reuniens Hensenii) fliesst die Endolymphe des sacculus in den niederen, zwischen lam. spir. ossea und Schneckenaussenwand ausgespannten häutigen Kanal (ductus cochlearis), durch welchen die Schneckenwindungen in die obere scala vestibuli und untere scala tympani geschieden werden; die Schneckentreppen enthalten Perilymphe. Die häutige Schnecke gleicht also nicht der knöchernen, sondern stellt ein spiralig aufgerolltes hohles Band vor, welches nur einen kleinen Raum der knöchernen Schnecke ausfüllt. Der ductus cochlearis endet im recessus cochlearis blind (caecum vestibulare), ebenso in der Schneckenspitze am hamulus (caecum cupulare), so dass die in ihm befindliche Endolymphe völlig abgeschlossen ist. Das caecum cupulare füllt den Raum zwischen hamulus und Modiolusende nicht völlig aus, sondern hört schon an der Spitze des hamulus auf, so dass nach innen vom hamulus, zwischen ihm und Modiolusende, ein Loch bleibt (Helicotrema); (Tab. 9) durch dieses Loch fliesst die Perilymphe aus der scala vestibuli in die untere scala tympani ab, an deren Ende, nämlich an der Membran des Schneckenfensters, sie anschlägt.

Auf dem Durchschnitt erscheint der ductus cochlearis dreiseitig; (Tab. 9, 14) seine untere Wand ist die häutige Fortsetzung der lam. spir. ossea und besteht aus radiär zwischen lam. spir. ossea und Schneckenaussenwand (resp. lam. spir. secundaria) ausgespannten Fasern (lamina basilaris). Die Fasern der Basilarmembran nehmen von der Basis nach der Spitze um das 12 fache an Breite zu. Die obere Wand wird durch eine vom Ende der lam. spir. ossea unter einem Winkel von 45^0 schräg nach aufwärts zur Schneckenaussenwand, an Länge sich gleichbleibenden Membran (m. vestibularis Reissneri) gebildet. Die äussere Wand ist das Periost der Schneckenaussenwand, welche nach der Spitze der Schnecke zu an Höhe abnimmt. Auf der Basilarmembran

liegen die Hörnervenenden: das Corti'sche Organ. Vorhofs- und Kuppelblindsack haben keine Nervenenden.

3. Der Hörnerv findet im häutigen Labyrinth 6 Nervenendstellen: das Corti'sche Organ, die macula acustica sacculi, utriculi, die crista amp. sup., lat., inf. Der n. acusticus tritt, von einer Dural-, Arachnoïdealscheide bekleidet, mit dem n. facialis und n. intermedius, welche über ihm liegen, und mit der a. v. auditiva int. in den porus und meatus acusticus int. ein; er teilt sich in demselben in 2 mit Ganglien versehene Wurzeln: a) die aus Bündeln zusammengesetzte, durch Löcher der maculae cribrosae und das for. singulare eintretende radix vestibularis mit einem oberen Ast (n. utricularis, amp. sup. et. lat.) und einem mittleren (n. sacculares und n. amp. inf.) mit je einer Ganglienanschwellung (intumescentia gangl. Scarpae); b) die untere platte radix cochlearis, welche durch das for. centrale und den tractus spiralis foraminosus in den Central- und Spiralkanal des modiolus eintritt; im Spiralkanal bildet der n. cochleae ein spiralig aufgerolltes Ganglienzellenband (ggl. spirale cochleae Rosenthal), welches längliche und runde bipolare Ganglienzellen enthält; in diese Ganglien treten markhaltige Nervenfasern von dem im Centralkanal des modiolus verlaufenden n. cochleae ein und treten zwischen die beiden Lamellen des lam. spir. ossea aus; hier bilden sie ein weit-, dann ein engmaschiges Netz von Nervenfasern, welche endlich als marklose Nervenfasern aus Oeffnungen in der periostalen Randverdickung der lam. spir. ossea (Habenula) auf die Basalmembran heraustreten (Tab. 9, 14). Der n. VIII tritt lateral vom n. facialis, zwischen diesem und dem n. glossopharyngeus und zwischen medulla oblongata und Pons ins Gehirn ein. Wie radix cochlearis und vestibularis peripher getrennt verlaufen, so auch central. Die radix cochlearis läuft lateral vom corpus restiforme in den dem Nervenstamm anliegenden accessorischen Acusticuskern mit seinem auf dem corpus restiforme gelegenen tuberculum acusticum; hier teilen sich die Fasern in eine ventral- und medianwärts und eine dor-

Schematische Darstellung des gesamten Gehörorganes. (Centralorgane mit Benutzung eines Schemas von Obersteiner.) L. Ohr.

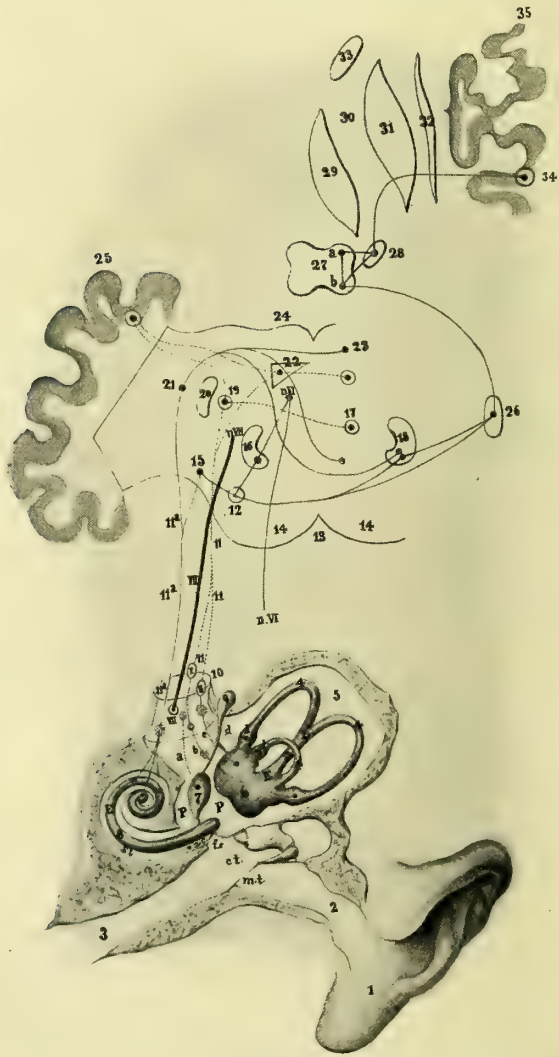

Abbildung 14.
Erklärungen hierzu siehe nebenstehend.

m. t. Trommelfell
c. t. Trommelhöhle mit den Gehörknöchelchen; Steigbügel im Vorhofsfenster
f. c. Schneckenfenster
s. t. scala tympani
a. c. Schneckenwasserleitung
E. Endolymphe
P. Perilymphe

1. Ohrmuschel
2. Aeusserer Gehörgang
3. Ohrtrompete
4. Bogengänge.
5. Perilymphe
6. utriculus
7. sacculus
8. ductus cochlearis
9. saccus endolymphaticus
10. innerer Gehörgang

11. mediale tiefe Wurzel des n. VIII = n. vestibularis
I. intumescentia ganglioformis Scarpae des r. medius (n. sacculo-ampullaris)
a) r. sacculi (durch macula cribr. media)
b) r. amp. post. (durch for. sing. u. mac. cribros inf.)
II. intumescentia ganglioformis des r. superior (n. utriculo-ampullaris) (durch mac. cribr. sup.)
c) r. utricularis
d) rr. amp. ant. et. ext.
11 a laterale oberflächliche Wurzel des n. VIII = n. cochlearis (r. inf. acust.) (durch tractus foraminosus)

12. corpus trapezoïdes
13. Raphe
14. Pyramis
15. nucleus accessorius
16. Olive
17. Haube
18. Olive
19. Deiters'scher Kern
20. corpus restiforme
21. Tuberculum acusticum
22. Dreieckiger Kern
23. Klangstab
24. medulla oblongata
25. Kleinhirnrinde
26. Lemniscus lateralis
27. corpus quadrigeminum
a) anterius
b) posterius
28. ganglion geniculatum mediale
29. Thalamus opticus
30. capsula interna
31. nucleus lentiformis
32. claustrum
33. nucleus caudatus
34. lobus temporalis
35. Grosshirnrinde.

salwärts um das corpus restiforme herum laufende Bahn. (Abb. 14.) Die ventrale Bahn läuft durch das corpus trapezoïdes zur gleichseitigen oberen Olive, zum grösseren Teil gekreuzt zur anderseitigen oberen Olive. Von der Olive verlaufen die Fasern zur lateralen Schleife, dann in den hinteren, nur zum kleinen Teil in den vorderen Vierhügel (hier liegt auch der Ursprung von Oculomotoriusfasern), dann durch den medialen Kniehöcker in den hinteren Teil der inneren Kapsel und von hier zu den Rindenzellen der oberen und mittleren Windung des Schläfenlappens (Obersteiner). Die dorsalwärts um das corpus restiforme verlaufenden Fasern (striae acusticae) laufen als weisse Markstreifen unter dem Boden des 4. Ventrikels gegen die Raphe, zum grössten Teil gekreuzt zur Haube (von hier vielleicht zum Thalamus opticus), ferner zur oberen Olive (hier liegen auch reflexerregende Nervenbahnen für die Augenmuskeln), welche mit dem Kern des n. abducens (versorgt m. rectus ext.) und mit dem Dachkern des Kleinhirns in Verbindung steht.

Die mediale vestibuläre Wurzel verläuft medial vom corpus restiforme. Der kleinere Teil der Fasern läuft zum dreieckigen Kern (Dorsalkern), von welchem Fasern direkt zum Kleinhirn und zur Haube ziehen. Der grössere Teil der Fasern läuft zu dem medial vom corpus restiforme gelegenen grosszelligen Kern; dieser zerfällt in den lateral am Boden des 4. Ventrikels liegenden Deiters'schen Kern und in den dorsalwärts an der Seitenwand des Ventrikels liegenden Bechterew'schen Kern; von hier ziehen die Fasern in den Kleinhirnschenkel und in den Wurm des Kleinhirns, ein kleiner Teil zur Haube und zum corpus trapezoïdes. Der Deiters'sche Kern ist mit dem Abducenskern verbunden.

Histologie. Die Innenwand des knöchernen Labyrinthes ist von einem (Tab. 14) Endothel tragenden, feinfasrigen Endost überzogen. Die Wandungen des häutigen Labyrinthes bestehen aus fibrillärem, stellenweise zellreichem Bindegewebe und einer structurlosen, in den Bogengängen Papillen (Tab. 36) bildenden Basal-

membran; auf dieser liegt niederes Pflasterepithel; die Vorhofssäckchen und Bogengänge werden durch gefässhaltige Bindegewebsbrücken am Knochen befestigt; an den maculae acusticae liegen reichliche Blutgefässe. In der Nähe der Nervenendstellen wird das Pflasterepithel cubisch und an den Endstellen selbst zu hohem cylindrischem Sinnesepithel; dieses besteht an den maculae und cristae acusticae aus flaschenförmigen, feine Hörhaare tragenden Hörzellen und aus cylindrischen Stützstellen mit basal gelegenem Kern. Die Basis der Hörzellen wird von den marklosen Nervenfasern der radix vestibularis korbartig umsponnen.

Crista acustica vom Meerschweinchen (halbschematisch).

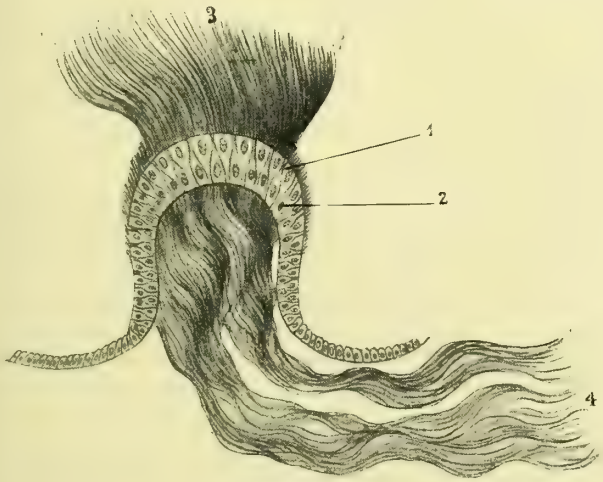

Abbildung 15.

1. Fadenzellen
2. Stützzellen
3. cupula
4. n. ampullaris.

In den cristae acusticae sind die Hörhaare sehr lang, oft schleimig verklebt (cupula); in den maculae acusticae lagern den Hörhaaren in einer zähen Masse (Otoconia) weisse sechseckige Kalkkrystalle (Otolithen) auf. Der Hohlraum der knöchernen Schnecke ist von einer endo-

theltragenden, bindegewebigen Periostschicht ausgekleidet, welche am Ende der lam. spir. ossea und an der gegenüberliegenden Schneckenwand verdickt ist; am Ende der lam. ossea bildet sie den limbus spiralis mit einer oberen Lippe (labium vestibulare), einer unteren (lab. tympanicum); zwischen beiden liegt der sulcus spir. int.; an der äusseren Schneckenwand bildet die Verdickung das lig. spirale cochleae. Das lig. spirale besteht aus lockerem, mit cubischem Epithel überzogenem Bindegewebe und trägt unter und in dem Epithel ein Endolymphe producierendes Blutgefässnetz (stria vascularis), welches an einer Stelle als prominentia spiralis hervorspringt und darunter den sulcus spir. ext. bildet (Tab. 14). Die membrana vest. Reissneri besteht aus Bindegewebe, welches oben von Endothel, unten von Plattenepithel überzogen wird. Die membrana basilaris ist zwischen limbus spiralis und lig. spirale quer ausgespannt; der limbus spiralis besteht aus derbem, periostalem Bindegewebe, welches am lab. vestibulare halbkuglige Papillen (Huschke'sche Gehörzähne) bildet und von Cylinderepithel bekleidet ist; das lab. vest. ist durch den mit Plattenepithel überzogenen sulcus spir. int. mit dem lab. tymp. verbunden; in diesem dienen 3—4000 Löcher (for. nervina in der habenula perforata: Waldeyer) zum Durchtritt von Cochlearisfasern auf die lamina basilaris; diese besteht aus radiär streifigen Fasern (Gehörsaiten), welche von der Basis zur Spitze um das 12fache an Breite zunehmen. Auf der lam. basilaris (zona tecta) ruht nahe dem limbus spir. das Corti'sche Organ (organum spirale); nach aussen davon ist die streifige lam. basilaris ungedeckt (zona pectinata). Die untere Fläche der lam. basilaris ist von einer lockeren, venoese Gefässe tragenden (vas spirale) Bindegewebsschicht (tympanale Belegschicht) überzogen. Während diese von Endothel bekleidet ist, liegt auf der lam. basilaris, also innerhalb des ductus cochlearis hohes Sinnesepithel, das organum spirale. (Corti); im Anschluss an den sulcus spir. int. besteht dasselbe aus cylindrischen Stützzellen, dann aus der inneren, Hörhaare tragenden Haarzelle und dem Corti'schen Bogen (arcus

spiralis); dieser wird von dem Cortischen Innenpfeiler gebildet, dessen concave Kopfplatte sich gelenkartig in die convexe Kopfplatte des Aussenpfeilers hineinlegt; die Ecken des von ihnen überdachten Tunnels werden von Basalzellen ausgerundet. Nach aussen vom Cortischen Bogen liegen 4 (beim Meerschwein 3) cylindrische, Hörhaare tragende Haarzellen, welche durch 4 kegelförmige Deiters'sche Zellen getrennt und gestützt werden; die Lücken zwischen ihnen und den Haarzellen bilden den Nuëlschen Raum. Aeussere Haar- und Deiters'sche Zellen werden von einem Cuticularsaum (membr. reticularis) überzogen, aus welchem die Hörhaare herausragen. An die Deiters'schen Zellen schliesst sich nach aussen ein hohes cylindrisches Uebergangsepithel (äussere Stützzellen Hensen), daran ein niederes (Claudiussche Zellen), welche in das Epithel der zona pectinata und des sulcus spir. ext. übergehen. Vom labium vestibulare des limbus spir. entspringt eine weiche, bis zu den äusseren Haarzellen reichende, dem Cortischen Organ aufliegende Membran (membr. tectoria). Die markhaltigen, von Schwannscher Scheide bekleideten Nervenfasern des n. cochl. laufen durch das ganglion spirale (bipolare Ganglienzellen mit kernreicher Endothelhülle) in die lam. spir. ossea und den limbus spir., durch deren labium tymp. sie als nackte Axencylinder zu der inneren und durch den Cortischen Tunnel hindurch zu den äusseren Haarzellen treten, deren Basis sie korbartig umspinnen.

Gefäss- und Nervenversorgung des Gehörorganes.

Versorgter Teil			Gefäss	Verlauf
Ohrmuschel	Helix, Tragus, Lobulus		a. aur. ant. (a. temp. superf.)	Vor dem Ohr
	Grösster Teil d. Ohrmuschel		a. aur. post. (a. carot. ext.) rami perforantes Venen fliessen in v. temp. superf., iugularis ext.	Hintere Ohrmuschelrinne u. durch Knorpel hindurch
Aeussere Gehörgang	Knorplige	vordere Wand	a. aur. ant.	Eintritt durch Verbindung des knorpligen und knöchernen Gehörganges.
		hintere Wand	a. aur. post.	
	Knöcherne		a. aur. profunda (a. max. int.)	
Trommelfell	stratum cutaneum		a. manubrii mallei (a. aur. prof.)	Sehnenring und Cutisstreif hinterHammergriff; Radiäre Anastomosen
	stratum mucosum		a. tymp. ant. (a. max. int.) rami perforantes (Anastomosen des str. cut. und muc.)	Durch fis. Glaseri und Cutisstreif hinter Hammergriff; Radiäre Anastomosen
Tuba Eustachii	obere Wand		Aeste der a. meningea med. (a. max. int.)	Fis. petrosquamosa
	untere Wand		r. basilaris a. phar. asc. (a carot. ext) und a. vidiana (a. palat. descendens)	
Warzenfortsatz	Zellen		rami mastoïdei (a. stylomastoïdea)	aus canalis Fallopii
	Kuppelraum und antrum		Aeste der a. meningea media Venen fliessen in v. aur. post., sinus transversus.	fissura petrosquamosa
Paukenhöhle	vorderer Teil		r. caroticotympanicus (a. carot. ext.)	canaliculi caroticotymp.
	lig. mallei ant.		a. tymp. ant. (a. max. int.)	Fis. Glaseri
	hinterer Teil		a. tymp. post. (a. stylomastoïdea)	canaliculus chordae tymp.

Versorgter Teil		Gefäss	Verlauf
Paukenhöhle	m. stapedius	a. pro stapedio (a. stylomastoïdea)	em. pyramidalis
	Steigbügel	r. stapedius (a. stylomastoïdea)	aus canalis Fallopii
		Anastomose der a. stylomastoïdea mit r. petros. superf.	hiatus spurius
	m. tensor tympani	r. tens. tymp. (a. meningea med.)	Tubendach
	oberer Teil	a. tymp. sup. (a. meningea med.)	ap. sup. canaliculi tymp.
		r. petrosus superf. (a. mening. med.)	hiatus spurius
	unterer Teil	a. tymp. inf. (a. pharyngea asc.)	ap. inf. canaliculi tymp.
	Promontorialwand und Endost des Labyrinthes	rami communicantes mit Aesten der a. auditiva int.	Gefässlöcher in Promontorialwand (Politzer)
		Venen fliessen in v. meningea med., aur. prof.	
Labyrinth	Knöcherne Bogengänge	a. subarcuata	fossa subarcuata
	Labyrinthkapsel	a. auditiva int. (a. basilaris)	porus acust. int.
	häutige Bogengänge u. Vorhofssäckchen, bes. cristae u. maculae acust.	a. vestibuli (a. aud. int.)	mit n. vestibularis
	n. cochlearis, ggl. spirale, lam. spir. ossea, scala vestibuli, Periost der Scalenwände, lig. spirale	a. cochleae (a. aud. int.)	mit n. cochlearis Venoese Blut fliesst in scala tymp. (vas spirale) ab
Lymphbahnen	Vorhofssäckchen, Schnecke	v. auditiva int.	in sinus petr. inf.
	Bogengänge, utriculus	v. aquaeductus vestibuli	„ „ transversus
	Schnecke	v. aquaeductus cochleae	in bulbus ven. iugul.
	cavitas conchae, äussere Gehörgang	Lymphdrüse vor Tragus	vordere untere Lymphgefässe
	fossa triangularis, vordere Helixfläche	oberste gl. mastoïdea	vordere obere Lymphgefässe

Versorgter Teil		Gefäss	Verlauf
Lymphbahnen	Helix, Antihelix hintere Fläche	gl. mastoïdea, gl. cervicales	hintere Lymphgefässe
	Lobulus, Gehörgang	gl. parotideae	" "
	Trommelfell und Paukenhöhle	gl. mast. (auf sternocleidomastoïdeus)	
	Labyrinth	aquaeductus cochleae in Subarachnoïdealraum.	

Nerven	motorisch	sensibel	
äussere Ohrmuskeln	n. aur. post. (n. facialis) n. aur. ant. (r. temp. n. VII)	Ohrmuschel	n. aur. magnus (3. Cervicalnerv) n. auriculotemporalis (n. V.)
m. stapedius	n. stapedius (n. VII)	Gehörgang	n. meatus aud. ext. (n. auriculotemp.)
m. tensor tympani	n. tens. tymp. (ganglion oticum n. V, 3)	knorplig knöcherne hintere Wand	n. aur. n. vagi (fis. tympanomastoïdea)
	n. VII durch n. petr. superfic. maior (vom ganglion geniculi durch hiatus spurius, for. lac. ant., can. Vidianus zum ganglion nasal, nn. pterygopalatini)	Trommelfell	n. membr. tymp. (n. meatus aud. ext.)
m. levator veli			
m. tensor veli	ggl. oticum n. V, 3	Paukenhöhle u. Tuba Eust.	plexus tympanicus a) r. caroticotympanicus (n. petrosus profundus minor) (plexus carot. int. des sympathicus)
m. retrahens tubae	plexus phar. n. vagi		b) n. tympanicus (Jacobsonii) aus ggl. petrosum n. IX. durch ap. inf. und sup. canal. tymp. zu n. petrosus superf. minor; Anastomose mit n. VII, durch das for. lac. ant. zu ggl. oticum des n. V und Parotis
Vasoconstrictoren des gesamten Ohres	n. sympathicus		
secretorisch			
Geschmack d. vord. Zungenhälfte, Speichelsecretion der gl. submaxillaris, sublingualis.	chorda tympani (n. VII): die Chordafasern werden durch den n. intermedius des n. IX zum n. VII gebracht, laufen durch ap. canaliculi chordae zwischen Hammer und Ambos in den Trommelfellfalten; durch die fis. Glaseri zum n. lingualis (n. V.)		

C. Entwicklungsgeschichtliches und vergleichend Anatomisches.

Die Ohrmuschel entsteht (Ende 1. Monat) aus 6, in der Umgebung der 1. Schlundspalte im oberen Unterkiefer- und unteren Zungenbeinbogen sich bildenden Auricularhöckern (3 mandibulare, 3 hyoïdale) und einer hinter derselben auftretenden Falte (freie Ohrfalte); die embryonale Ohrmuschel zeigt oben den Scheitelwinkel, hinten oben die Darwinsche Spitze, hinten unten winklige Randknickung. An den inneren Seitenwandungen der

Entwicklungsschema des Ohres.

Abbildung 16.

1. 2. 3. mandibulare Auricularhöcker
4. 5. 6. hyoïdale Auricularhöcker
7 a b c Freie Ohrfalte

1. Tragus
2. crus helicis
3. helix ascendens
4. crus anthelicis inf.
5. cymba conchae
6. antitragus
7a. crus sup. anthelicis u. Anthelix
7b. Helix. 7c. Lobulus.
8. Darwin'scher Höcker
9. inc. intertragica
10. fossa triangularis
11. scapha
12. cavum conchae.

Auricularhöcker entsteht der äussere Gehörgang, aus der gallertigen Verschlussplatte der Schlundspalte das später sich verdünnende Trommelfell. Das Labyrinth entsteht (Ende 1. Monat) oberhalb der 1. Schlundspalte zu Seiten des Nachhirns durch Abschnürung eines hohlen Bläschens vom äusseren Keimblatt. Aus dem oberen Teil des ectodermalen Labyrinthbläschens wachsen die Bogengänge und Vorhofsäckchen, aus dem unteren die Schnecke heraus. Das Labyrinthbläschen ist von Mesoderm

umgeben, welches sich (6. Monat) innen zu Perilymphe, aussen zu einer verknöchernden Knorpelkapsel (knöchernes Labyrinth) umwandelt. Der Hörnerv wächst vom Gehirn an das Labyrinthbläschen heran. Zwischen Labyrinthbläschen und Trommelfell schiebt sich vom Rachen aus als innerer Rest der 1. Schlundspalte die schmale, tubotympanale Bucht vor, aus welcher Tube und Paukenhöhle entstehen. Die Wände dieser Bucht sind dick, gallertig, ihr Lumen ist eng und von cubischem Epithel ausgekleidet. In ihren Wänden (also ausserhalb der Paukenhöhle) entstehen: aus dem Kieferbogen der Hammer mit einem langen, zum Unterkiefer führenden Knorpelfortsatz (Meckel) und der Ambos, aus dem Zungenbeinbogen die Steigbügelschenkel; die Steigbügelbasis entsteht aus der Labyrinthkapsel selbst. (Hertwig.) Mit Schwund des Gallertgewebes in den Wänden der tubo-tympanalen Bucht erweitert sich die Paukenhöhle; ihre Schleimhaut bildet einen dünnen Ueberzug des Knochens und stülpt sich über die Gehörknöchelchen ein, so dass dieselben in die Paukenhöhle hinein zwischen Trommelfell und Labyrinth zu liegen kommen. (Hertwig.) Als primitivstes Gehörorgan dient bei den wirbellosen Hydromedusen ein der menschlichen Anlage entsprechendes Labyrinthbläschen, an welches der Hörnerv herantritt; in dem Bläschen liegt ein Otolith, dessen Bewegungen die mit Wimpern versehene Epithelauskleidung des Bläschens erregen. Die Wassertiere bedürfen kein äusseres Ohr, da sie durch Knochenleitung hören. Erst bei den durch Luftleitung hörenden Landtieren entwickelt sich das äussere Ohr. (Kuhn.) Je höher man in dem Wirbeltierreiche heraufsteigt, desto vollkommener zeigt sich das Gehörorgan ausgebildet.

II. Physiologie des Gehörorganes.

Das Gehörorgan dient dem Hören und der Regulierung des Körpergleichgewichts; seine Reize sind der Schall und die Bewegung. Der Schall entsteht durch periodische (Klang) oder unperiodische (Geräusch) Ver-

dichtungs- und Verdünnungswellen meistens der Luft, erzeugt durch Schwingungen elastischer Körper. Der Klang wird aus Tönen zusammengesetzt: dem tiefsten Grundton und den höheren (Partial-)Obertönen. Die einfachste Schallerscheinung ist also der Ton, wie er durch einfache pendelartige Schwingungen, z. B. einer Stimmgabel erzeugt wird. Unsere Sprache besteht aus Klängen (Vokale) und Geräuschen (Konsonanten), gebildet durch die Schwingungen der stimmbildenden Organe.

Die Ohrmuschel dient zur Sammlung, Verstärkung und Reflexion der Schallwellen in den Gehörgang. Beide Ohrmuscheln (binaurales Hören) dienen zur Erkennung der Schallrichtung (Bloch); die Ohrmuscheln haben beim Menschen für die Bewegung der Ohrmuschel (in die Schallrichtung) keine wesentliche Bedeutung mehr. Der äussere Gehörgang leitet die Schallwellen auf das infolge seiner Trichterform sehr resonanzfähige Trommelfell, welches mit der Gehörknöchelchenkette als ganze Massen in Transversalschwingungen versetzt wird. (Politzer). Das Mittönen des schwingenden Trommelfells (Eigenton e) wird durch seine Starrheit und den durch die Gehörknöchelchenkette gesetzten Widerstand gehindert. Die Gehörknöchelchenkette verhütet auch die Nachschwingungen des Trommelfells und eine Erschütterung des Labyrinthes; sie übermittelt die Trommelfellschwingungen bes. der tiefen Töne dem Labyrinthwasser. Bei Defekt des Trommelfelles kann die Steigbügelplatte durch den Schall direkt in Schwingungen versetzt werden. Gewöhnlich werden die Schallschwingungen durch die Luft vermittelst der Ohrmuschel, seltener durch die Tuba Eust. nach dem Labyrinth geleitet (Luftleitung: aëro-tympanal). Ferner erfolgt die Erregung des Labyrinthes auf dem Wege der Knochenleitung. Bringt man einen schwingenden Körper mit den Kopfknochen in Berührung (z. B. Stimmgabel auf Scheitel aufgesetzt), so erregen die vom Stimmgabelstiel ausgehenden Schallwellen den Hörnerv 1. direkt auf ostealem (cranialem) Wege, 2. indirekt durch Schwingungen der Gehörknöchelchen (osteo- (cranio) tympanal) (Abb. 17). Zur Schallüberleitung ist eine gewisse Spannung des

Trommelfells und der Gehörknöchelchenkette am geeignetsten; diese Spannung wird durch die Binnenmuskeln des Ohres reguliert; der m. tensor tymp. bringt beim Hören das Trommelfell in die für den betreffenden Ton zur Weiterleitung geeignetste Lage (accommodiert); bei seiner Contraction erzeugt er durch Einwärtsdrücken der

Luft- und Knochenleitung (Schematische Darstellung.)

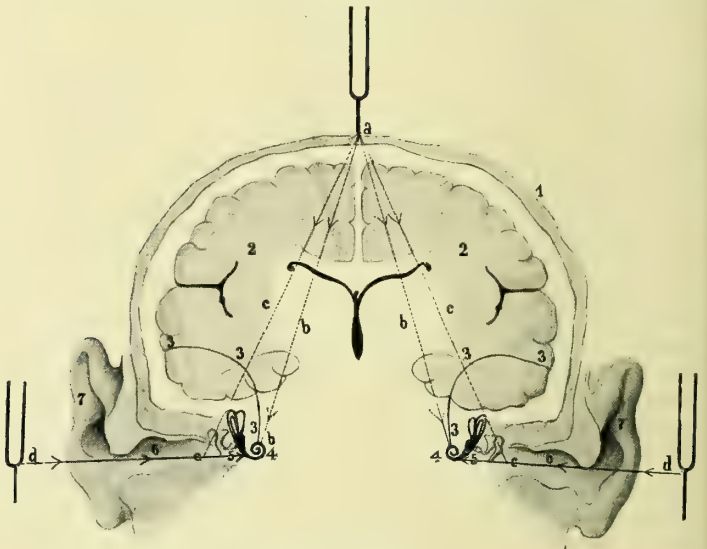

Abbildung 17.

1. Schädel
2. Grosshirn
3. Hörnerv zum Schläfenlappen ziehend
4. Labyrinth
5. Paukenhöhle mit Gehörknöchelchen
6. Gehörgang
7. Ohrmuschel

a. auf den Scheitel aufgesetzte Stimmgabel

ab osteale } Knochen-
ac cranio-tympanale } Leitung

d vor das Ohr gehaltene Stimmgabel

dc Luftleitung

Steigbügelbasis eine momentane Drucksteigerung im Labyrinth, welche durch die aquaedukte sofort ausgeglichen wird. Mitbewegung des tensor tymp. erfolgt beim Gähnen. Der m. stapedius verhütet bei seiner Contraction durch

Herausheben der Steigbügelbasis eine Erschütterung des Labyrinthes. Mitbewegung des m. stapedius erfolgt bei Lidschluss (Lucae). Ein mittlerer Luftgehalt in der Paukenhöhle erleichtert die Trommelfellschwingungen; der Luftdruck wird durch die beim Schlucken, Sprechen sich erweiternde Tuba Eustachii reguliert. Der im Gehörgang lastende Luftdruck erhält seinen Gegendruck an der durch die Tube ins Mittelohr eindringenden Luft der Nasenrachenraumes. Wird der Luftwechsel in der Paukenhöhle bei Verschluss der Tube aufgehoben, so wird die in der Pauke eingeschlossene Luft resorbiert; dann überwiegt der Luftdruck des Gehörganges den in der Paukenhöhle herrschenden Druck: infolgedessen sinkt das Trommelfell einwärts; es entsteht vorübergehend eine Steigerung des Labyrinthdruckes; in der Pauke tritt Stauung und Transsudation: (Hydrops ex vacuo) auf. Die nach dem Rachen hin gerichtete Flimmerbewegung des Tubenepithels erleichtert die Funktion der Tube als Abzugskanal für das Mittelohr. Willkürlich kann der Luftdruck in der Pauke gesteigert werden dadurch, dass man bei geschlossenem Mund und zugehaltener Nase kräftig ausatmet; (Valsalva'scher Versuch) dabei wird das Trommelfell nach auswärts gedrückt; es entsteht Schwerhörigkeit mit dem Gefühl der Völle im Ohr. Umgekehrt wird durch Schlucken bei geschlossenem Mund und zugehaltener Nase der Luftdruck in der Paukenhöhle verringert (Toynbee'scher Versuch). Die durch die Gehörknöchelchenkette auf die Steigbügelbasis übertragenen rythmischen Bewegungen setzen sich auf das häutige Labyrinth fort. Der einwärts dringende (s. Abb. 14) (Tab. 9) Steigbügel verdrängt die incompressible Perilymphe und erzeugt in ihr eine Strömung, welche vom Vorhof die Vorhofstreppe heraufläuft, an der Schneckenspitze durch das Helicotrema in die Paukentreppe hinabläuft und die Membran des Schneckenfensters um die gleiche Kraft ausbuchtet, mit welcher der Steigbügel nach innen gedrängt wurde; gleichzeitig wird beim Durchlaufen der Vorhofstreppe die nachgiebige lam. basilaris mit dem auf ihr ruhenden ductus cochlearis gegen die scala tympani hin ausgebuchtet,

wobei die Hörhaare der Hörzellen an der Corti'schen Membran gerieben werden; die dadurch erregten Hörnervenfasern leiten den Reiz zum grössten Teil nach dem entgegengesetzten Schläfenlappen, wo derselbe im Verein mit der Associationsthätigkeit anderer Rindengebiete (z. B. der Sehsphäre im Occipitallappen) als

Das normale Hörbild in der Basilarmembran.
(Helmholtz'sche Hypothese.)

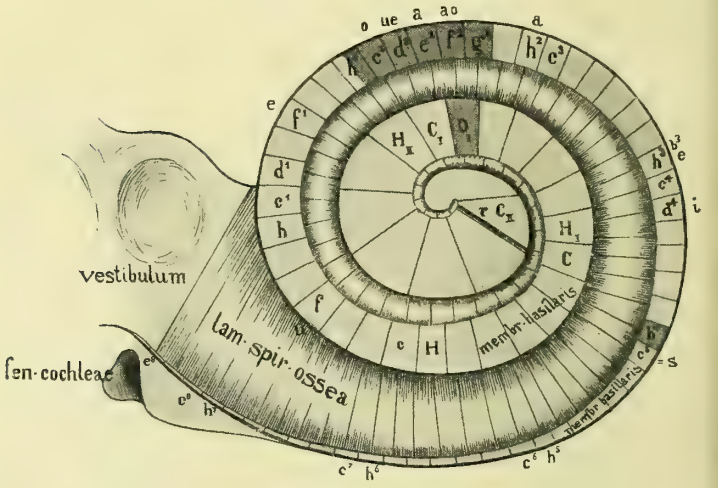

Abbildung 18.

Musikalisch brauchbare Töne D^1 bis h^4.
Die für das Sprachgehör notwendige Strecke b^1 bis g^2.

Hören ins Bewusstsein tritt (Gad). Die Fasern des Basilarmembran stellen nach Helmholtz eine Tastatur verschieden gestimmter Saiten dar, so dass jede auf der Basilarmembran endende Nervenfaser einen bestimmten Ton als specifische Energie besitzt; beim Erklingen des Tones C sollte z. B. nur der auf C abgestimmte Teil der Basilarmembran ausgebuchtet und in Mitschwingungen versetzt werden. Entsprechend der verschiedenen Länge der Basilarfasern sollten die höchsten Töne im Anfangsteil der Schnecke, die tiefsten in der Spitze Mit-

schwingungen veranlassen. Erklingt eine Klangmasse, so geraten so viele Teile des Basilarmembran in Schwingungen, als Componenten in der Klangmasse erhalten sind; ein geschultes Ohr vermag deswegen einen Klang zu analysieren. Erklingt z. B. der Vocal **e**, so schwingen hauptsächlich die auf seine Componenten abgestimmten Fasern b^3, f^1 (b). Töne von ca. 16—50,000 (?) Schwingungen sind hörbar (C_{II} bis e^8). Zwischen D_I bis h^4 sind die Töne musikalisch brauchbar. Unsere Sprache liegt zwischen C_{II} (R-Laut) und c^5 (S-Laut). Zum Hören eines Tones ist Bedingung: Schwingungsfähigkeit der auf ihn abgestimmten Basilarmembranfaser und Erregbarkeit der zugehörigen Nervenfaser; sind z. B. die Fasern b^3, f^1, b durch Krankheit zerstört, kann auch der Vocal e nicht gehört werden. Sprachverständnis ist selbst bei ausgedehnter Zerstörung des Basilarmembran noch möglich, wenn die Tonstrecke b^1 bis g^2 functionsfähig ist (Bezold). Die Erregbarkeit des Hörnerven schwankt periodisch, so dass beim Lauschen An- und Abschwellen der Töne beobachtet wird. Der einmal erregte Hörnerv percipiert leichter, ermüdet aber bei länger hintereinander dauernder Toneinwirkung. Reflectorisch können durch den Hörnerv Gesichtsempfindungen (Farbensehen), Ohrmuschelzuckungen, Schwindel, Zusammenfahren des Körpers ausgelöst werden. Das subjective Hörfeld beim binauralen Hören liegt im Kopf (Urbantschitsch). Die Reizung eines Ohres erhöht die Perceptionskraft des anderen. Die maculae und cristae acusticae werden durch den Schall nicht erregt; für sie bilden Körperbewegungen, besonders die Kopfbewegungen, einen Reiz, indem die sich dabei mitbewegende Endolymphe die Otolithenmembran an den Haarzellen der maculae acusticae oder die cupula der cristae acust. seitlich verschiebt; der dadurch erzeugte Reiz gelangt auf dem Wege der radix vestibularis ins Kleinhirn, von wo aus — im Verein mit den Augen und dem Tastsinne — reflectorisch durch Aenderung der Muskelinnervation das Körpergleichgewicht reguliert und ein Urteil über die jedesmalige Kopfstellung ermöglicht wird. Die gradlinige Bewegung regulieren

die maculae acusticae, die Drehbewegung die cristae acusticae. (Mach, Breuer.) Nur bei Störungen (wie bei Reizung der cristae und maculae acusticae) treten die sonst unbewusst eintretenden Regulierungsvorgänge ins Bewusstsein; so tritt bei Verletzung des horizontalen Bogenganges seitliche Pendelbewegung des Kopfes auf, bei Verletzung des oberen Vor- und Rückwärtspendeln des Kopfes und Vornüberfallen, bei Verletzung des hinteren Nickbewegungen und Hintenüberfallen. (Flourens.) Erregt ein Reiz, wie es sonst nur eine Kopfbewegung thut, ohne Kopfbewegung den Gleichgewichtsapparat, so führt das falsche Urteil über die innegehabte Kopfstellung zu Schwindel, Taumeln. Wirkt ein Reiz (wie bei längeren Drehbewegungen) dauernd ein, ist die Folge ebenfalls Schwindel. Vom Vestibularapparat gehen auch reflexerregende Bahnen für die Augen aus, so dass Reizung desselben (z. B. bei längeren Drehbewegungen) auch Augenbewegungen auslöst; so tritt bei Reizung des horizontalen Bogenganges horizontaler Nystagmus auf, des hinteren Bogenganges verticaler, des oberen Bogenganges divergierender (Cyon). Bei völliger Zerstörung des Vestibularapparates fällt die Möglichkeit der Reizwirkung fort. Bei Taubstummen, bei welchen öfters der Bogengangsapparat fehlt, tritt infolgedessen häufiger bei Drehbewegungen um die Körperaxe weder Schwindel noch Nystagmus auf. Die statischen Vestibularapparate beider Ohren sind gleichwertig, so dass einer den anderen vertreten kann; sind beide völlig zerstört, so wird das Gleichgewicht auf dem Wege der Augen, des Tastgefühles reguliert (Gad).

III. Untersuchung.

Der Zweck unserer ohrenärztlichen Behandlung ist, Erkrankungen des Gehörorganes vorzubeugen, zu heilen oder zu bessern. Eine geeignete Therapie können wir nur nach Stellung der Diagnose einschlagen. Die Diagnose ergibt sich aus den Angaben des Kranken (Anamnese) und dem Krankheitsbefunde (Untersuchung).

A) Die zum Teil schon während der Untersuchung zu stellende Anamnese berücksichtigt a) Name, Alter, Stand. [Kindesalter, Berufsarbeit im Freien begünstigt entzündliche Ohrenerkrankungen, vorgerücktes Alter, lärmender Beruf (Kesselschmiede) Erkrankungen des Hörnerven]; b. Dauer und Verlauf des Ohrleidens: [Prognose ist desto besser, je kürzer das Ohrleiden besteht, besser, wenn die Schwerhörigkeit plötzlich, als wenn sie schleichend aufgetreten ist. Bei chronischen Erkrankungen erhält man oft unrichtige Angaben, da der Beginn der Erkrankung häufig in die Kindheit fällt oder anfänglich nicht störende Erscheinungen verursacht. Anhaltspunkte geben öfters Fragen nach früherem Gehör (in der Schule, beim Militär)]. c) Ursachen der Erkrankung. [Prognose ist besser bei genuinen Mittelohrentzündungen (z. B. nach Erkältung) wie nach Allgemeinerkrankungen (z. B. nach Scharlach, Tuberkulose), besser bei Schwerhörigkeit nach Genuss von Medicamenten (z. B. Salicylsäure, Chinin) und bei Giftwirkung (z. B. Phosphor) wie bei Schwerhörigkeit nach Verletzung, intensiver Schalleinwirkung (z. B. Explosion). Die Prognose ist ferner besser bei Schwerhörigkeit infolge von Nasenverstopfung (offener, morgens trockener Mund, Schnarchen, Unaufmerksamkeit in der Schule), wie infolge von Allgemeinerkrankungen (z. B. Tabes, Lues) oder bei Heredität (unmittelbar oder in zweiter Generation). Oft ist Patient selbst Ursache der Erkrankung (Ausspritzen des Ohres, Kratzen, Fremdkörper ins Ohr gesteckt, häufig ausgeführter Valsalva). Häufig wird keine (besonders bei progressiver Schwerhörigkeit) oder nur eine unzureichende Krankheitsursache angegeben.] d) Subjektive Symptome und Klagen des Patienten. [Ueber Schwerhörigkeit wird bei den meisten Erkrankungen des mittleren und inneren Ohres geklagt. Besserhören im Lärm (Paracusis Willisii) findet sich bei Cat. chronic.; kontinuierliche und intermittierende Geräusche, hohes oder tiefes Brummen, Sausen im Ohr oder Kopf bestehen bei vielen Ohrenkranken, bei Herzfehlern pulsierend. Kontinuierliches Sausen ist prognostisch ungünstig. Ohrschmerzen finden

sich bei acuten Entzündungen (ausser bei Tuberkulose), bei Caries, bei intensiven Geräuschen, neuralgische Schmerzen bei Zahncaries, bei Geschwüren im Hals und Kehlkopf, bei Trigeminuserkrankungen. Infolge von Sausen und Schmerzen wird oft über Schlaflosigkeit geklagt. Ferner bilden Druck und Völle in den Ohren, Eingenommenheit des Kopfes, Resonanz der Stimme im Ohr, Schwindel, Brechreiz und Uebelkeit häufige Klagen. Ohrenfluss findet sich oft auch bei Kranken, welche nur über Schwerhörigkeit klagen. Mitunter wird schlechter Geruch aus dem Ohr und schlechter Geschmack im Munde bei foetidem Ohrenfluss bemerkt.] e) Bisherige Behandlung: wann, wie lange, wie und mit welchem Erfolg? (Für Beurteilung mancher Befunde im Ohr wertvoll.)

B) Status praesens. a) Schon bei der Anamnese erledigen wir den allgemeinenstatus praesens: wir berücksichtigen (eventl. für Operationen) den Kräftezustand des Kranken, beobachten bei Bettlägerigen die Lage, Hautfarbe (Icterus bei Pyämie), betrachten das Gesicht (oft eigentümlich gleichmässiger Ausdruck bei Schwerhörigen), facies hippocratica (bei Gehirnabscess), Facialislähmung (bei Caries), Offenstehen des Mundes (bei Nasenverschluss), wir achten auf besondere Symptome: Narben am Unterkieferwinkel (bei skrophulösen Kindern), Verlangsamung des Pulses, Aphasie (bei Gehirnabscess), Augenmuskellähmungen, Delirien, Erbrechen (bei Meningitis), Collaps, Schweissausbruch, Schwindel, Taumel (bei Labyrinthentzündung, Kleinhirnabscess), Schüttelfröste (bei Pyämie). b) Noch vor der allgemeinen Körperuntersuchung nimmt der Ohrenarzt die Aufstellung des speziellen Status des Gehörorganes vor.

1. Inspektion. Wir erkennen durch Inspektion Erkrankungen der Ohrmuschel und ihrer Umgebung: Variationen in der Form und Farbe (z. B. Missbildungen, Entzündungen, Geschwülste). Bei Mittelohreiterungen können Eiter und Polypen im Gehörgang erscheinen. Es finden sich Fistelbildungen in der Umgebung des Ohres bei

Knochenerkrankungen, Narben und überhäutete Fisteln auf dem Warzenfortsatz bei Spontanteilungen oder nach durchgemachten Operationen. Stellungsanomalien der Ohrmuschel erkennt man bei Betrachtung des Kopfes von der Seite, von vorn und von hinten, bes. durch Vergleichung beider Ohren: Abdrängen des oberen Teils der Ohrmuschel und Tiefstand der ganzen Ohrmuschel, hintere Ohrrinne verstrichen bei subperiostalem Abscess des Warzenfortsatzes, (nicht mit Oedem bei Ot. ext. und mit abstehenden Ohren (Katzenohren) zu verwechseln), Abstehen des unteren Teils der Ohrmuschel mit Schwellung am Hals bei der Bezold'schen Mastoïditis.

2. Palpation. Das Gesehene kontrolliert das Gefühl. Man palpiert Schwellungen, unterscheidet Tumoren von Fluktuation, Oedeme (ot. ext.) von Infiltration (Mastoïditis, Pseudofluktuation bei weichen Tumoren, Luftknistern bei Pneumatocele des Warzenfortsatzes), fühlt nach Lymphdrüsenschwellungen vor dem Tragus (Ot ext.), auf dem Warzenfortsatz und auf der Parotis (Ot. med.). Man prüft Schmerzempfindlichkeit bei Druck auf den Tragus, auf die Warzenfortsatzspitze, die fossa mast. (Ot. med.), beim Anziehen der Ohrmuschel (Ot. ext.).

3. Otoscopie. Da das direkt in den Gehörgang einfallende Tageslicht nicht ausreicht, um Gehörgang

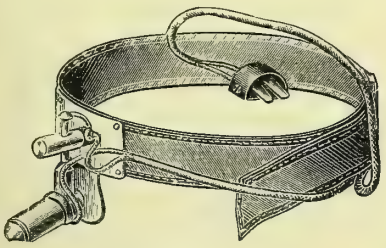

Abb. 19.
Electroscop n. Kuttner.

Abb. 20.

und Trommelfell zu beleuchten, benutzen wir als stärkere Lichtquelle zur direkten Beleuchtung eine elek-

trische Stirn- (Abb. 19) oder Handlampe; (Abb. 20). Besser ist es jedoch, die Tiefe des Ohres mit reflektiertem Licht zu untersuchen (v. Tröltsch). Zur Reflexion dient ein Reflector: ein ca. 10 cm grosser Concavspiegel von 15 cm Brennweite (Abb. 21) mit einer centralen Oeffnung. Der

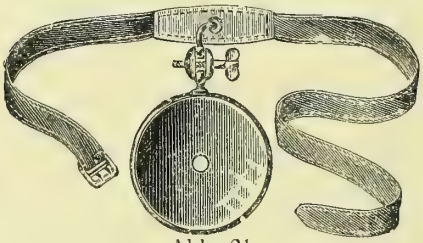

Abb. 21.
Beleuchtungsspiegel n. Hartmann.



Abb. 22.
Beleuchtungsspiegel mit Mundplatte n. Lucae.

Reflector wird mit der Hand oder den Zähnen gehalten (Abb. 22) oder wird an einem Stirnband (Abb. 21) mit einem Kugelgelenk frei beweglich befestigt. Als Lichtquelle dient helles Tageslicht (Plan-Spiegel bei Benutzung von Sonnenlicht, Lucae) oder künstliches Licht: eine Kerze, Petroleumlampe, elektrisches Licht, Gasglühlicht. Ein mit einem Ausschnitt versehener, über den Gascylinder gestellter Thoncylinder schützt Patienten und Arzt vor Hitze und verstärkt das Licht. Patient wie Arzt sitzen. Das zu untersuchende Ohr wird von der Lichtquelle ab, dem Arzt zugewendet. Die Lichtquelle steht in der Höhe des zu untersuchenden Ohres, rechts und etwas hinter dem Kopf des Patienten. Der Kopf des Kranken wird seitwärts dem Licht zugeneigt, sodass die Lichtstrahlen unter $\sphericalangle$ 45 ^{0} auf den Reflektor auffallen. Der Reflector wird mit der rechten Hand dicht vor das untersuchende Auge an Stirn und Nase gehalten; man sieht durch die centrale Oeffnung; hat man die Ohrmuschel und den Gehörgang hell beleuchtet, so untersucht man zunächst ohne Ohrtrichter den Gehörgang, indem man die Ohrmuschel zwischen linken Mittel- und Zeigefinger fasst und nach hinten oben zieht (beim Kind bis zum 2. Jahr nach hinten unten). Man achtet auf Hautfarbe und Beschaffenheit,

Weite und Inhalt des Gehörganges (Furunkel, Polypen, bei frischen Entzündungen oft pulsierender Eiter). Bei weiten und haarlosen Gehörgängen gelingt es häufig, ohne Ohrtrichter das Trommelfell zu übersehen, besonders wenn man gleichzeitig den Mund öffnen lässt oder den Tragus nach vorn umbiegt. Ohrmuschel und Gehörgang zeigen normal blassrosa Farbe; die Gehörgangshaut ist glänzend, oft von bräunlichen Massen und Epidermisfetzen bedeckt. Im knöchernen Gehörgang ist die Haut glatt, etwas gelblich. Stärkere Haare im Ohreingang, Epithellamellen, Cerumen im Gehörgang, Aneinanderlagerung der knorpeligen Gehörgangswände verhindern jedoch meist den Einblick in die Tiefe. Um die Hindernisse bei Seite zu schieben und um den knorpligen Gehörgang zu erweitern, dienenOhrtrichter: cylindrische (Abb. 23) oder conische Röhrchen (Abb. 24) aus Hartkautschuk (zur Anwendung von Medicamenten geeignet) oder auskochbare von Metall in 4 Weiten. Erst nach genügender Beleuchtung und nach Untersuchung des Gehörganges ohne Trichter, führt man nach Anziehen der Ohrmuschel mit dem Mittel- und Zeigefinger der linken Hand nach h. o. den mit Daumen und Zeigefinger der rechten Hand gefassten Ohrtrichter leicht drehend in den Anfang des knorpligen Gehörgangs ein. Das Einführen des Trichters ohne vorhergehende Beleuchtung macht oft Schmerzen und kann Gehörgangserkrankung (z. B. Furunkel) unerkannt lassen. Das Einführen des Trichters ist schmerzlos, erregt mitunter Husten, selten Brechreiz und Ohnmacht (Reiz des n. aur. n. vagi); wird das Trichterende an den knöchernen Gehörgangsrand angestossen, macht er Schmerzen und Excoriationen. Man nimmt für jeden Patienten einen möglichst weiten Trichter, stets einen unbenutzten (sonst kann man Epidemieen von Ot. ext. beobachten). Der eingeführte Trichter wird mit

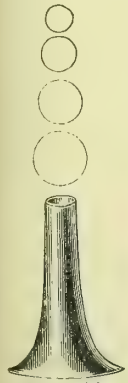

Abb. 23. Ohrtrichter n. Politzer.

Abb. 24. Ohrtrichter n. Lucae.

dem linken Zeigefinger und Daumen fixiert, die Ohrmuschel gleichzeitig mit linkem Zeigefinger und Mittelfinger. Die r. Hand bleibt eventl. für ein Instrument frei. Man gehe mit dem Auge möglichst nahe an das Ohr heran. Kurzsichtige oder Weitsichtige benutzen ihr Brillenglas oder hinter der centralen Spiegelöffnung angebrachte Correctionsgläser. Das durch den Ohrtrichter in den Gehörgang reflektierte Licht lässt die Tiefe des Gehörganges und am Ende desselben das Trommelfell hell beleuchtet erscheinen. Je nach der Weite des Gehörganges, der grösseren oder geringeren Convexität der unteren und vorderen Gehörgangswand kann man einen grösseren oder kleineren Teil desselben übersehen. Ein stärkerer Buckel z. B. an der unteren Gehörgangswand macht die Besichtigung der v. u. Trommelfellhälfte unmöglich, da eine Erweiterung des knöchernen Teils des Gehörganges durch den Ohrtrichter unmöglich ist. Die Tiefe des recessus meat. ist häufig nicht zu übersehen, sodass kleine in ihm liegende Fremdkörper der Otoscopie entgehen können. Da man stets nur ein dem Lumen des Ohrtrichters entsprechenden Bezirk des Trommelfells übersehen kann, muss man durch Heben, Senken und seitliche Verschiebung des Ohrtrichters sich alle Teile des Gehörgangs und Trommelfells nacheinander einstellen. Die h. o. Gehörgangswand (oft Sitz von Fisteln) hat eine weissliche, gleichmässig blasse Farbe; nach Einführen des Trichters sieht man sie oft zuerst; man darf sie nicht für Trommelfell halten. Das Trommelfell liegt v. u. im Gehörgang und zeigt normal eine eigenartige Farbe und charakteristische Einzelheiten. Genügt das Einführen des Ohrentrichters nicht, um Epidermisschuppen oder Cerumen an die Seite zu drängen, — mitunter drängt der Ohrtrichter dieselben erst von den Wänden ab, sodass sein Lumen dadurch verstopft wird, — und wird der Einblick auf das Trommelfell dadurch unmöglich, so muss der Gehörgang gereinigt werden. Die Reinigung geschieht durch Ausspritzen oder (von geübter Hand) unter Spiegelbeleuchtung mit einem Ohrlöffel, einer knieförmig gebogenen Pincette (Abb. 25) oder

Zange (Abb. 26). Diese Instrumente müssen so gebaut sein, dass sie sich auch im engsten Ohrtrichters öffnen lassen. Das Ausspritzen verhütet am leichtesten Ver-

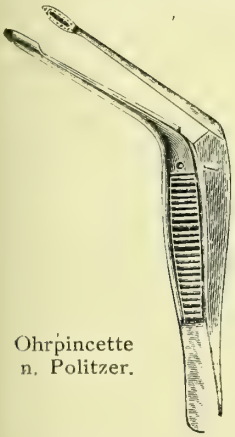

Ohrpincette n. Politzer.

Abb. 25.

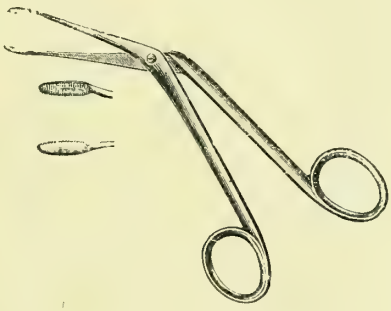

Abb. 26.
Kniezange n. Hartmann.

letzungen. Man benutzt zum Ausspritzen eine grössere Stempelspritze (aseptisch) (Trautmann) oder einen Gummiballon mit auswechselbaren, auskochbaren Glasansätzen (Abb. 27). Unter das Ohr wird zum Auffangen des Wassers ein geeignetes Glasgefäss (Abb. 28) oder ein Nierenbecken gehalten. Man zieht die Ohrmuschel nach h. o., legt das Ansatzstück der Spritze an die hintere obere Gehörgangswand glatt an (nicht zu tief einführen); der Wasserstrahl fliesst dann horizontal an der oberen Gehörgangswand zum Trommelfell, von hier nach abwärts in den recessus meat., dann wieder nach vorn und spült das Hindernis heraus. Es darf zu Anfang nur mit ge-

Abb. 27.
Ohrenspritze.

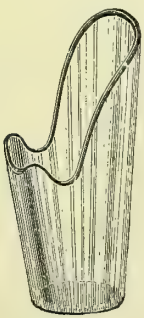

Abb. 28.
Glas n. Hartmann.

ringem Druck gespritzt werden; als Spülflüssigkeit dient abgekochtes steriles Wasser von 28°. Zu starker Druck, kaltes Wasser können Schwindel, Sausen, Ohnmacht hervorrufen. Bei Perforation des Trommelfelles fliesst Wasser öfters in den Hals. Vorzuziehen ist die instrumentelle Entfernung von Hindernissen im Gehörgang bei der ersten Untersuchung, weil das Ausspritzen das Trommelfell trübt und rötet; man benutzt stets steriles Wasser, weil bei z. B. durch Explosion entstandener, durch Cerumen verdeckter traumatischer Perforation die Ausspülung eine Infektion der Pauke herbeiführen kann. Das Ansatzstück muss fest in die Spritze eingefügt sein, damit es nicht mit dem Wasserstrahl in die Tiefe des Ohres geschleudert wird. Vor dem Ausspritzen entfernt man durch Aufwärtshalten des Ballons im Wasser enthaltene Luftblasen. Nach dem Ausspritzen trocknet man die Ohrmuschel mit Watte ab. Der Gehörgang wird mit um Wattestäbchen (Abb. 29) gedrehte Watte ausgetrocknet, indem man mit demselben Bewegungen von oben nach unten, rechts nach links macht; drehende Bewegungen im Gehörgang sind unangenehm. Ist der Gehörgang frei, so sieht man v. u. das trichterförmig eingezogene Trommelfell; man orientiert sich an demselben nach folgenden Punkten: (Tab. 38.)

Abb 29. Wattestäbchen n. Hartmann.

1. Vorn oben (im r. Ohr rechts, im l. Ohr links) ein gelbes Höckerchen: kurzer Fortsatz des Hammers, 2. von diesem nach h. u. ausgehend ein gelblich weisser Streifen Hammergriff, 3. der Hammergriff endet etwas unterhalb der Mitte des Trommelfells mit einer eingezogenen Stelle, dem Nabel (Umbo), 4. Vorn unten vom Umbo liegt ein dreieckiger mit der Spitze im Umbo beginnender Lichtreflex, welcher bis nahe zur Trommelfellperipherie reicht, mitunter gespalten oder in der Mitte unterbrochen ist. Vorn oben über dem kurzen Fortsatz liegt, unten durch die v. und u. Grenzfalte begrenzt, die etwas eingesunkene Shrapnell'sche Membran, (in ihr die obere Falte) (Abb. 6). Nach Feststellung dieser

Punkte kann man das Trommelfell leicht in seinen v. o., h. o., v. u., h. u. Quadranten zerlegen. Am Trommelfell beachten wir 1) die Farbe und Durchsichtigkeit. Die Farbe ist kombiniert: aus der grauen Eigenfarbe, und da das Trommelfell durchsichtig ist, aus der Farbe des Paukeninhalts resp. der Promontorialwand. In der Norm ist das Trommelfell grau, in der vorderen Hälfte dunkler wie in der hinteren, bei Kindern und älteren Leuten gelblich-weiss. Der Sehnenring hebt sich besonders hinten oben weisslich ab. Aenderungen in der Farbe des Trommelfells werden erzeugt durch Aenderungen der Eigenfarbe z. B. bei Entzündung Rötung des Trommelfells (bei Einführung des Ohrentrichters Hammergriffinjektion infolge Reizung der art. meat. aud. ext.), ferner durch Aenderung der Farbe des Paukeninhalts (bei gelben Exsudat gelblich) oder der Farbe der Promontorialwand (Rötung). Die Durchsichtigkeit der Membran gestattet oft Durchscheinen des normalen Paukenhöhleninhalts z. B. des langen Ambosschenkels, Steigbügels, der Tröltsch'schen Taschen, Chorda tympani, Nische zum runden Fenster u. s. w. (s. Abb. 6). Ist das Trommelfell stellenweise verdünnt (z. B. bei einer Narbe im h. o. Quadranten), so erscheint das darunter liegende Ambos-Steigbügelgelenk oft so deutlich, als ob es ganz frei läge (Tab. 39,23). Bei Löchern im Trommelfell (Perforation) erscheinen je nach Grösse und Lage derselben die verschiedenen Paukenhöhlengebilde im Trommelfellbilde. Bei Totaldefekt des Trommelfells kann man eventl. das Bild der Promontorialwand (Tab. 39,7), bei Knochendefekten in der Pars ossea den recessus epitympanicus übersehen (Tab. 39,15). Die normale Durchsichtigkeit des Trommelfells kann durch Verdickung der Membran, Kalkeinlagerung, Epidermisauflockerung, Infiltration (Tab. 38,9) getrübt werden; normal findet sich eine Trübung um den Umbo herum (Nabeltrübung). 2) Glanz, Neigung und Wölbung. Durch die Ohrenschmalzdrüsen ist das Trommelfell mit einem Fettglanz überzogen. Beim Lebenden erscheint als Folge des reflectierten Lichtes ein Reflex

am Trommelfell; derselbe ist infolge der Trichterform des Trommelfells und der Convexität des v. u. Trommelfellquadranten dreieckig (Trautmann, Politzer); ausserdem liegt ein Reflex öfters v. u. im sulcus tymp. (Bezold) und in der membr. Shrapnelli (Tab. 38). Der dreieckige Lichtreflex ist abhängig von Neigung des v. u. Trommelfellquadranten; bei Einwärtssinken oder Vorwölbung des Trommelfells wird der Reflex gespalten, punktförmig, rückt vom umbo ab (Tab. 38,8). Die Wölbung des Trommelfells ändert sich, wenn es einsinkt (z. B. bei Narben), oder wenn es vorgewölbt wird (bei Exsudat in der Paukenhöhle). Wenn das Trommelfell einwärts sinkt, so wird durch den stark vorspringenden Hammerfortsatz im hinteren oberen Quadranten (mitunter auch im v. o.) eine Falte (die hintere Trommelfellfalte) aufgeworfen (Tab. 38,8); das Ende des einwärts gerichteten Hammergriffes berührt dann oft das Promontorium; der Hammergriff ist perspektivisch verkürzt, sodass der Umbo dicht unter dem kurzen Fortsatz zu liegen scheint. Infolgedessen erscheint die untere Trommelfellhälfte grösser wie die obere, die hintere kleiner wie die vordere.

Die Beweglichkeit des Trommelfells prüft man mit dem pneumatischen Siegle'schen Trichter. Derselbe be-

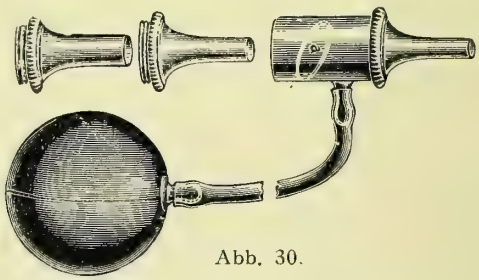

Abb. 30.
Pneumatischer Ohrtrichter.

steht aus einem oben durch eine schräge Glasplatte verschlossenen Ohrtrichter (Abb. 30); der unter der Glasplatte (a) abgeschlossene Luftraum kann durch einen seitlich mit einem Schlauch einmündenden Gummiballon verdichtet

und verdünnt werden. Da das Trommelfell beweglich ist, so muss bei luftdichtem Einsetzen des Trichters in den Gehörgang und abwechselnder Compression des Ballons das Trommelfell sich hin und her bewegen; normal tritt die stärkste Bewegung in der hinteren Hälfte des Trommelfelles und am Ende des Hammergriffes auf; der Lichtreflex wird dabei verkürzt, die Hammergriffgefässe iniciert. Die Beweglichkeit wird herabgesetzt bei Verdickung des Trommelfelles, aufgehoben an Stellen, welche angewachsen sind, erhöht an verdünnten Stellen (freie Narbe). Bei grösseren Perforationen fehlt die Bewegung: bei Eiterungen kann Eiter bei der Luftverdünnung aspiriert werden; es ist wichtig zu beobachten, aus welcher Stelle der Paukenhöhle Eiter angesaugt wird. Auf der blassen Paukenhöhlenschleimhaut erscheinen infolge der Aspiration hyperämische Gefässe. Um ein vergrössertes Trommelfellbild zu bekommen, wird anstatt der Glasplatte eine Biconvexlinse in den Siegle'schen Trichter eingefügt.

Bei grösseren Trommelfelldefekten kann man einen kleinen metallenen Spiegel an einem Griff in die Paukenhöhle einführen, um das Paukendach, die Antrumgegend, Adhaesionen sehen zu können (Intratympanale Otoskopie) (v. Tröltsch, Botey, Bing).

4. Sondieren. Das Gesehene muss die Sonde mitunter bestätigen oder ergänzen. Das Sondieren geschieht mit geraden (Abb. 31) u. knieförmig gebogenen (Abb. 32) Sonden bei gut fixiertem Kopf und stets unter Spiegelbeleuchtung (bei ungeschicktem Sondieren Verletzung der Promontorialwand, der Gehörknöchelchen). Mit der Sonde wird das weiche Trommelfell von der harten Promontorialwand unterschieden, der Furunkel von der Exostose und dem Polypen, die Perforation von einer Auflagerung; mit



Abb. 31. Abb. 32.

ihr werden die Härte von Ceruminalmassen, von Fremdkörpern, der Ursprung von Polypen, die Sensibilität des Gehörgangs und des Trommelfells, Druckpunkte bei Neuralgieen festgestellt.

5. Perkussion. Ist der Warzenfortsatz erkrankt, so kann man durch kräftige Perkussion des Warzenfortsatzes mit dem Finger (ausser erhöhter Schmerzhaftigkeit) bei unveränderten Weichteilen Schallunterschiede zwischen beiden Warzenfortsätzen feststellen (tympanitischer Schall in der Norm und Schenkelschall bei Einschmelzung des Knochens) (Körner).

6. Die Durchstrahlung mit Röntgenstrahlen zeigt verknöcherte Stellen in der Ohrmuschel, Frakturlinien in der Schuppe, Kugeln, Messerspitzen u. s. w. im Warzenfortsatz und in der Pyramide. Die Durchleuchtung des Warzenfortsatzes ist unsicher; sie geschieht mit einer elektrischen, abgeblendeten, auf den Warzenfortsatz aufgesetzten Lichtquelle (s. Abb. 20); ins Ohr kommt ein Ohrtrichter. Im Dunklen erscheint bei pneumatischem Warzenfortsatz ein rötlicher Schimmer im Ohrtrichter, welcher bei Knocheneinschmelzungen fehlt (Urbantschitsch) (nur bei Vergleichung mit dem anderen Ohr und bei Auftreten im Laufe der Behandlung von Bedeutung).

7. Funktionsprüfung. Jeder schwerhörige Patient muss einer Funktionsprüfung unterworfen werden, welche uns, besonders bei mangelndem otoskopischen Befunde, Aufschluss über den Grad der Schwerhörigkeit und über ihren Sitz gibt. Die meisten unserer Patienten klagen über Schwerhörigkeit für die Sprache. Oft wird die otoskopische Untersuchung z. B. bei einem Ceruminalpfropf die Ursache der Schwerhörigkeit sofort finden; jedoch kann auch nach Entfernung des Pfropfes bei ganz normalem Trommelfell, wenn z. B. der Hörnerv erkrankt ist, Schwerhörigkeit bestehen bleiben; deswegen ist es notwendig, in jedem Fall vor einem therapeutischen Eingriff das Hörvermögen wenigstens für Flüstersprache zu prüfen, damit man nach dem therapeutischen Eingriff eine eintretende Besserung oder evtl. eine Verschlechterung beurteilen kann.

α) Da laute Sprache auch bei verschlossenen Ohren gehört wird, prüft man das Hörvermögen mit Flüstersprache, so, wie sie nach einer tiefen Exspiration durch die Residualluft erzeugt wird (Hartmann). Die Worte werden gemäss ihrer Zusammensetzung aus laut tönenden Vokalen und leise tönenden Consonanten, resp. aus hohen und tiefen Tönen, auch vom normalen Ohr verschieden weit gehört. Das normale Hörvermögen beträgt für Flüstersprache ca. 20 Meter. Wir stellen den Patienten möglichst entfernt von uns auf; das zu prüfende Ohr wird uns zugewandt, das andere mit dem Finger luftdicht verschlossen. Der Patient darf unsere Mundbewegungen nicht sehen. Es werden beide Ohren isoliert geprüft. Hört der Patient alle vorgeflüsterten Worte über 6 Meter weit, kann eine wesentliche Störung des Hörvermögens ausgeschlossen werden. Die Worte, welche wir vorflüstern, müssen besonders ausgewählt werden, da manche Patienten, (z. B. mit nervöser Schwerhörigkeit) hohe Töne und so auch aus hohen Tönen gebildete Worte schwerer verstehen als tiefe; andere Patienten (z. B. mit Schalleitungserkrankungen) können tiefe Töne und aus solchen gebildete Worte schwerer hören wie hohe. Hohe Prüfungsworte sind: 20, 30, 6, 60, 7, Schwester, Schweiz, Zeisig, Eis, Fleiss, Sense, Spitze, Bissen u. s. w. Tiefe Prüfungsworte sind 5, 100, Robert, Bruder, Orgel, morgen, Gurke, Pumpe, Doktor, Arbeit, Wunden, Mund, Hund u. s. w. (Bloch). Die verstandenen Worte muss der Patient nachsprechen; die nicht verstandenen werden aus immer grösserer Nähe wiederholt, bis alle in eine Kategorie gehörenden Worte verstanden werden. Worte, die erst einmal gehört sind, werden bei einer späteren Prüfung aus grösserer Entfernung verstanden (Kombination aus gehörten Vokalen). Nur wiederholte und in der Reihenfolge und Auswahl der Worte wechselnde Prüfungen ergeben infolgedessen einwandsfreie Resultate. Wird Flüstersprache überhaupt nicht gehört, prüft man mit Conversationssprache; wird auch diese nicht gehört, mit lautem Rufen, eventl. nur einzelner Vokale. Ist ein

Ohr schwerhörig, das andere gesund, so kann bei Prüfung des kranken Ohres mit lauter Sprache eine Täuschung entstehen, indem nachgesprochen wird, obwohl auf dem kranken Ohre nichts gehört wird; es kann nämlich trotz festen Verschlusses des gesunden Ohres mit diesem gehört werden. Erst wenn man auch das kranke Ohr verstopfen lässt und nun nicht mehr nachgesprochen wird, ist erwiesen, dass mit dem kranken Ohr gehört wurde (Dennert). Die Prüfung des Hörvermögens für Flüstersprache gibt bereits diagnostische Fingerzeige: (Taubheit für hohe Worte bei nervöser Schwerhörigkeit, für tiefe bei Schalleitungshindernissen). Ist das Hörvermögen für Flüstersprache unter 6 Meter herabgesetzt, prüfen wir die Hörweite auch

β) für das Ticken der Taschenuhr. Die Uhr wird aus grösserer Entfernung dem Ohr allmählich genähert, bis sie gehört wird. Nach Prüfung der Luftleitung untersuchen wir die Knochenleitung, indem wir die Uhr auf den Warzenfortsatz und mitten auf den Scheitel legen und feststellen, ob und wo das Ticken gehört wird (nach dem 60. Lebensjahr und bei nervöser Schwerhörigkeit meist garnicht, bei Schalleitungserkrankungen im kranken Ohr).

γ) Der Acumeter. Da die Stimmorgane, wie die Uhren verschiedener Untersucher in ihrer Stärke und Höhe variieren, und so auch die mit ihnen gewonnenen Resultate, hat Politzer ein Stahlhämmerchen (Abb. 33) konstruiert, welches aus stets gleicher Höhe mit gleicher Kraft auf ein Klötzchen fällt. Das dabei erzeugte Geräusch (mit der Tonhöhe c^2) wird durch Luftleitung auf 15 m weit gehört. Die Knochenleitung kann durch Vermittlung eines auf den Warzenfortsatz aufgestellten Stahlstäbchens geprüft werden.

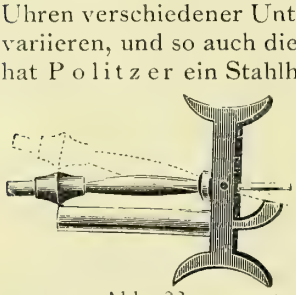

Abb. 33.
Politzer's Acumeter.

Ein wirklich einheitlicher Hörmesser kann nicht konstruiert werden, weil unser Gehörgang nicht auf einen, sondern auf viele Töne abgestimmt ist. (s. Abb. 18.)

δ) Stimmgabeln. „Als Empfindungselement des Gehörsinnes erscheint das Hören eines einfachen Tones von bestimmter Tonhöhe“ (Gad), wie sie die Stimm-

Abb. 34. Stimmgabel C.

gabeln liefern. Die Obertöne derselben werden durch Klammern an ihren Schenkeln abgeschwächt (Abb. 34) (Politzer). Um eine genaue Uebersicht über das Hörvermögen zu bekommen, müssen wir dasselbe mit allen Tönen, auf welche dasselbe abgestimmt ist, prüfen. Bezold's kontinuierliche Tonreihe enthält alle diese einfachen Töne von C_{II} bis e^8 (?); dieselben werden durch obertönefreie Stimmgabeln und Pfeifen erzeugt; bei ganz genauen Untersuchungen (z. B. Taubstummheit, Aphasie), müssen alle diese Töne geprüft werden; sonst prüft man bei herabgesetztem Hörvermögen nur mit Tönen im Abstand von Oktaven etwa C_I C, c^1, c^2, c^3, c^4, eventl. die für das Sprachverständnis (nach Bezold) wichtigste Tonstrecke b^1 bis g^2. Die Prüfung mit den Stimmgabeln geschieht so, dass die stets mit gleicher Stärke angeschlagene Stimmgabel, in stets gleicher Entfernung vor das Ohr, die Schenkel in der Richtung der Gehörgangsachse, gehalten wird; man stellt fest, ob der Ton und wieviel Sekunden lang er gehört wird. (Verkürzung der Perceptionsdauer, Tonlücken, Falschhören bei Erkrankungen des nervösen Hörapparates). Die Stimmgabeln bis in die zweigestrichene Oktave hinein dienen gleichzeitig zur Prüfung der Luft- wie Knochenleitung. Ueber die zweigestrichene Oktave hinaus sind die Töne zu laut, um die Knochenleitung isoliert prüfen zu können. Die obere Tongrenze (Töne von a^2 bis e^8 (?) und darüber) wird durch das Galton-Edelmann'sche Pfeifchen bestimmt (Abb. 35). Bei der Prüfung wird das Pfeifchen vor das Ohr, die Mundöffnung nach aussen gehalten, damit das Blasen nicht gefühlt wird. (Das Fühlen z. B. auch der Vibration tiefer Stimmgabeln bringt nämlich bei hochgradig Schwerhörigen oft die Täuschung hervor, es werde gehört). Herabsetzung der oberen Tongrenze findet sich bei nervöser Schwerhörigkeit.

Mit den Stimmgabeln wird auch die Knochenleitung geprüft und mit der Luftleitung verglichen.

ε) Rinne. Ist der Ton einer auf den Warzenfortsatz mit stets gleicher Kraft und stets auf dieselbe Stelle (Fossa mast.) aufgesetzter Stimmgabel verklungen, so hält man die Stimmgabelenden vor das Ohr (oder setzt sie auf einen in das Ohr gesteckten Schlauch); normalerweise wird der Ton wiedergehört. Es unterliegt also infolge unserer Gewohnheit, durch die Luft zu hören, in der Norm die Knochenleitung der Luftleitung (positiver Ausfall des Rinne'schen Versuches = positiver Rinne). Zum Ueberwiegen der Luftleitung, besonders zur Ueberleitung tiefer Töne, ist die normale Spannung des Schalleitungsapparates nötig; je straffer derselbe gespannt ist, desto schlechter wird die Luft-, desto besser die Knochenleitung. Deswegen wird bei Schalleitungserkrankungen, (z. B. bei Einwärtssinken des Trommelfelles, bei Perforation, Stapesankylose) die Stimmgabel vom Warzenfortsatz aus länger wie normal, gewöhnlich sogar länger wie von der Luft aus gehört (negativer Rinne); mitunter wird die Stimmgabel sogar nur vom Knochen, gar nicht von der Luft aus gehört (absolut negativer Rinne). Der Rinne'sche Versuch ist auch für die Schwere des Schalleitungshindernisses entscheidend, weil er um so höher in der Tonskala herauf (bis c^2) negativ bleibt, je schwerer das Schalleitungshindernis ist; bei leichter Schalleitungserkrankung wird er dagegen nur für tiefe Töne negativ, oder er bleibt noch positiv, wobei jedoch die Perceptionsdauer vom Knochen aus länger ist wie in der Norm. Es kann also der Rinne z. B. für C_I und C negativ, für c bereits positiv

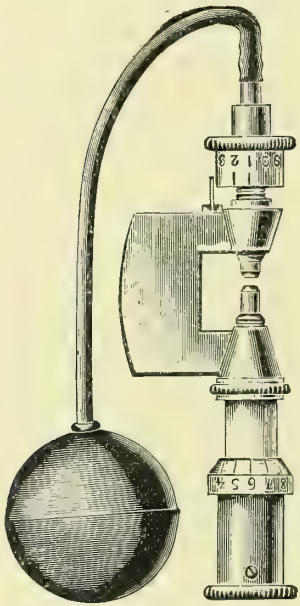

Abb. 35.
Galton-Edelmann'sche Pfeife.

sein. (Rinne partiell negativ bis c (excl.) z. B. bei Cat. acut.); dagegen ist der Rinne bei einem schweren Schalleitungshindernis wie der Stapesankylose meist absolut und total negativ, (d. h. absolut negativ z. B. für C_I, C, negativ für c, c^1, c^2). Dass bei absolut negativem Rinne für C_I, C, die Fasern der Basilarmembran für C_I und C schwingungsfähig sind, obwohl diese Töne von der Luft aus nicht gehört werden, geht daraus hervor, dass die C_I C Fasern vom Knochen aus erregbar sind. Von dem Ton an, für welchen der Rinne positiv ausfällt, braucht man ihn nicht höher hinauf zu prüfen: der Rinne ist dann für einen höheren Ton nie negativ; dagegen kann die Prüfung mit tieferen Tönen immer noch einen negativen Rinne ergeben. Es gibt Schwerhörige, bei welchen der Rinne'sche Versuch (wie beim normalen) schon für die tiefste Stimmgabel positiv ist. In diesem Fall ist der wesentliche Sitz der Erkrankung nicht im Schalleitungsapparat, sondern im nervösen Hörapparat gelegen.

ζ) Weber. Im Anschluss an den Rinne wird jede Stimmgabel auf den Scheitel gesetzt. In der Norm fliessen die Schallschwingungen von hier gleichmässig in beide Ohren (s. Abb. 17) und aus ihnen heraus (bewiesen durch Auskultation des untersuchten Ohres mittels eines Otoskopes). Ist auf einer Seite infolge Erkrankung des Hörnerven die Perception unmöglich, so wird der Ton nicht wie normal in beiden Ohren oder im Kopf gehört, sondern nur im gesunden Ohr (Weber im gesunden Ohr). Ist dagegen auf einer Seite durch ein Schalleitungshindernis (z. B. Verschluss des Ohres mit dem Finger, Cerumen, Mittelohreiterung) der normale Schallabfluss gehemmt, so werden die Schallwellen auf dieser Seite durch Reflexion in das Innere des Kopfes zurückgeworfen und verstärkt: der Ton wird im kranken Ohr stärker gehört. (Weber im kranken Ohr.)

η) Schwabach. Jede Stimmgabel wird vom Normalen eine gewisse Zeit lang vom Scheitel aus gehört, (z. B. C 26″). Bei Schalleitungshindernissen, durch

welche der Schallabfluss verzögert wird, wird sie länger gehört wie vom Normalen (z. B. 40″, [Schwabach verlängert]. Bei Labyrinthaffektionen wird sie dagegen infolge schwächerer Energie des Hörnerven kürzer wie vom Normalen (z. B. nur 10″) gehört. [Schwabach verkürzt.]

ϑ) Gellé. Zur Prüfung der Beweglichkeit der Steigbügelplatte dient der Gellé'sche Versuch (Bloch). Fügen wir einen mit einem Politzerballon verbundenen, 5 cm langen Schlauch luftdicht in den Gehörgang, so beeinträchtigen wir durch Komprimieren des Ballons und die dadurch erzeugte Druckerhöhung im Gehörgange die Schalleitungsfähigkeit des Trommelfells und der Gehörknöchelchenkette, wenn dieselbe, — in letzter Linie die Steigbügelplatte, — beweglich ist. Die dabei erzeugte momentane intralabyrinthäre Drucksteigerung wird sofort ausgeglichen und ist nicht Ursache für die Tonabschwächung; nur bei reizbarem Vestibularapparat (Affektio lab.) kann Schwindel, Sausen auftreten. Setzen wir eine tönende Stimmgabel (z. B.) c^1 auf die zu untersuchende Kopfseite, so wird der im betreffenden Ohr gehörte Ton bei normaler Beweglichkeit der Steigbügelplatte sofort wesentlich abgeschwächt, wenn wir den Ballon zusammendrücken (Gellé positiv). Ist dagegen die Steigbügelplatte unbeweglich, (Stapesankylose), so bleibt die Tonintensität durch die Kompression unbeeinflusst (Gellé negativ). Es ergibt sich daraus, dass wenn der Rinne z. B. für C. positiv ist, auch der Gellé positiv ist (normal und bei nervöser Schwerhörigkeit). Ist der Rinne partiell negativ bis c, so entscheidet der Gellé'sche Versuch darüber, ob die Unbeweglichkeit des Steigbügels Ursache der Schwerhörigkeit ist oder nicht.

Um einen schnellen Ueberblick über den Grad der Hörstörung und ihren Sitz zu bekommen, genügt in der Praxis die Prüfung mit der Flüstersprache, ferner Bestimmung des Rinne, Weber, Schwabach für C und c^1. Die Ergebnisse der Hörprüfung können nur nach öfterer Wiederholung und bei gemeinsamer Berücksichtigung aller Resultate verwertet werden. Fehlerquellen (Selbsttäuschung des Patienten, falsches Anschlagen der Stimmgabeln etc.) müssen aus-

geschaltet werden. Die Schwerhörigkeit ist häufig nicht durch isolierte Erkrankungen des Mittelohres oder des Labyrinthes erzeugt, sondern durch kombinierte Erkrankungen; diese modifizieren je nach dem Ueberwiegen des erkrankten Gebietes die Stimmgabelversuche in ihrem Ausfall, machen dieselben aber nicht wertlos. Bei genauerer Prüfung und hinreichendem Nachdenken wird man selbst in zuerst widerspruchsvoll erscheinenden Resultaten eine Uebereinstimmung finden und zu einer Diagnose gelangen können.

ι) Die Erregbarkeit des Hörnerven kann (nicht immer einwandfrei) durch den galvanischen Strom geprüft werden: dabei wird die Anode vor dem Tragus, die Kathode im Nacken aufgesetzt (äussere Anordnung, Erb). Bei Strömen über 6 M. A. (Pollak) erfolgt eine stärkere Klangempfindung (Klingen, Pfeifen) bei Kathodenschluss, eine schwächere bei Anodenöffnung; bei Kathodenöffnung, Anodendauer, Anodenschluss wird nichts gehört (Brenner). Bei entzündlichen Prozessen des Hörnerven ist die Erregbarkeit erhöht (Klangempfindung bei Strömen von 1—3 M. A.) (Gradenigo). Bei Lähmung des n. VIII fehlt die Erregbarkeit. Durch Reizung des Vestibularapparates kann bei der Prüfung elektrischer Schwindel auftreten.

κ) Statische Prüfung (v. Stein). Das Gleichgewichtsvermögen wird bei Patienten, welche über Schwindel klagen, durch Bewegungen geprüft. Wir lassen die Patienten mit geschlossenen oder verbundenen Augen sich verbeugen, schnell aufrichten (Romberg), abwechselnd auf einem Beine stehen, hüpfen, auf einer graden Linie vorwärts und rückwärts gehen, Wendungen und Drehungen um die Längsachse machen und beobachten Abweichungen von der Norm: Schwankungen, Schwindelgefühl, Brechreiz, Taumeln nach der erkrankten Seite, Nystagmus (etwaiges Fehlen desselben bei Drehbewegungen bes. bei Taubstummen).

λ) Rhinoscopia ant. und post.; Digitaluntersuchung. Um Hindernisse in der Nase, welche

die Prüfung der Durchgängigkeit der Ohrtrompete erschweren könnten, zu erkennen, untersucht man vor Ausführung der Luftdouche die Nase.

Wie in das Ohr wird auch in die Nase Licht mit einem central durchbohrten Konkavspiegel oder direkt mit einer elektrischen Stirnlampe geworfen. Das Sehfeld wird durch erweiterbare, vorsichtig in den Vorhof der Nase in Richtung nach dem Nasenflügel zu eingeführte Nasentrichter (Abb. 36, 37) möglichst ausgedehnt. (Nicht an Septum oder Deviation anstossen.) In der Nase erscheint medial die Nasenscheidewand, lateral die untere, und wenn dieselbe nicht stark geschwollen ist, darüber die mittlere Muschel, dazwischen die Nasengänge. Bei weiten Nasen erkennt man am Ende des unteren Nasenganges die glänzende, bei Phonation bewegliche Rachenhinterwand. Mitunter erscheint dicht über dem Nasenboden in Höhe des hinteren Endes der unteren Muschel ein Spalt (Ost. phar. tub.) mit dem hinteren Tubenwulst und dem unteren schwachen Levatorwulst. Beim Schlucken, Phonieren rückt der Tubenwulst blitzartig nach hinten und medianwärts; (s. Abb. 39, 40) an ihm erscheint die herabsteigende plica salpingophar.; der stärker werdende Levatorwulst drängt die Tubenlippen auseinander. Wir beobachten in der Nase Deviationen, Dornen und Leisten am Septum, Atrophien und Hypertrophien der Nasenmuscheln, Polypen, Eiter in den Nasengängen (an welchen Stellen?) Ozäna, (Atrophie, Fötidität, Krustenbildung), Erkrankungen, welche leicht Ohraffektionen verursachen. Vom Rachen aus untersuchen wir die

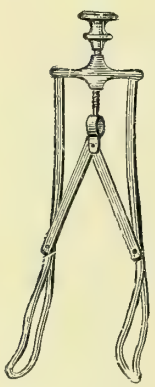

Abb. 36.
Nasenspeculum n. Fränkel.

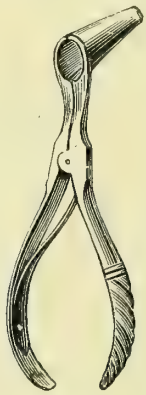

Abb. 37.
Nasenspeculum n. Hartmann.

Abb. 38.

Nase von hinten mit möglichst grossen Kehlkopfspiegeln (Abb. 38). (Bei grosser Reizbarkeit vorher Bepinseln mit 20 % Cocaïn.) Im geöffneten Mund beachten wir die Zähne (Caries, Wachstumsanomalien), das Zahnfleisch (Bleisaum), die Zunge, den harten Gaumen (Geschwüre, Wölbung), den weichen Gaumen (Verwachsungen, Schiefstand), die Tonsillen (Hypertrophie), die hintere Rachenwand (adenoide Granula, Narben). Die Zunge wird mit einem Spatel gleichmässig ohne starken Druck herabgedrückt, der erwärmte Spiegel zwischen Zäpfchen und Gaumenbogen, ohne diesen zu berühren, eingeführt und durch leichtes Senken und Drehen des Griffes so eingestellt, bis das Spiegelbild der Choanen und das Septum erscheint (Tab. 21). Man

Medianschnitt durch den Kopf bei ruhiger Atmung. Politzer's Verfahren: Akt I.

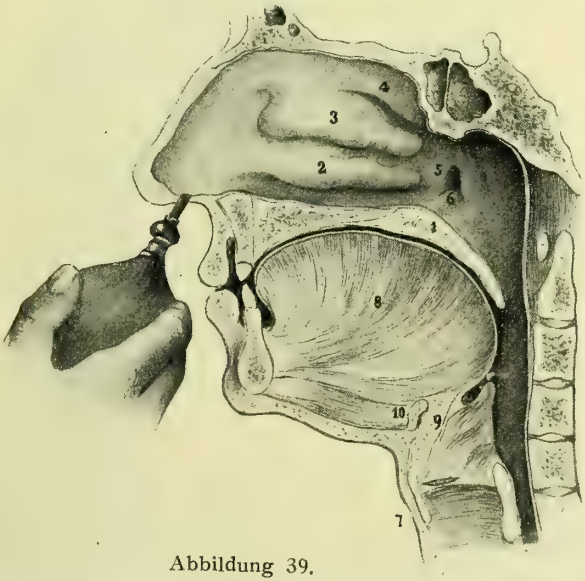

Abbildung 39.

1. velum palatinum bei ruhiger Atmung
2. untere Muschel
3. mittlere „
4. obere „
5. ostium pharyngeum Tubae Eustachii
6. Levatorwulst (schwach)
7. Kehlkopf.
8. Zunge.
9. Epiglottis.
10. Zungenbein.

achte auf das Rachendach (Rachenmandel, eiternde Recessus), die Choanen (Hypertrophie der hinteren Muschelenden), auf die seitlich gelegene Tubenöffnung (die normal gelbliche Schleimhaut bei Mittelohrentzündung gerötet, das Lumen von Schleim und Eiter verschlossen), dahinter die Rosenmüller'sche Grube (adenoide, das Tubenostium einengende Vegetationen, luetische, die Tube verziehende Narbenstränge). Die Spiegeluntersuchung ist bei Kindern oft unmöglich; sie wird ersetzt oder ergänzt durch die Digitaluntersuchung. Nach

Medianschnitt durch den Kopf beim Schlingen.
Politzer's Verfahren: Akt II.

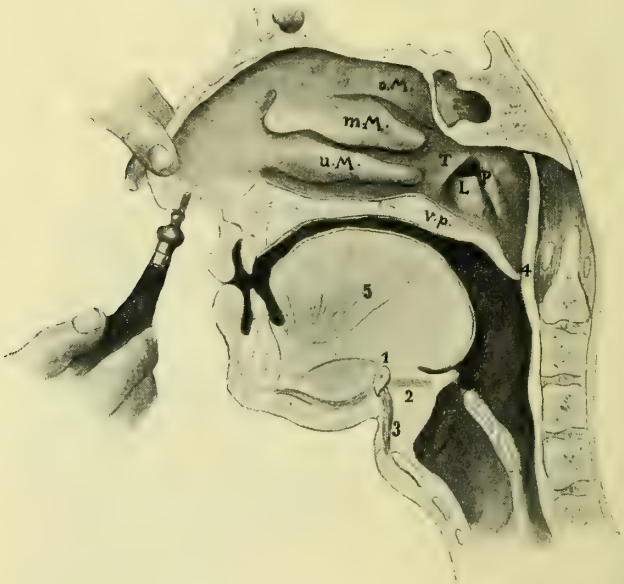

Abbildung 40.

u. M. untere Muschel
m. M. mittlere „
o. M. obere „
v. p. velum palatinum
T. Tuba Eustachii
P. Plica salpingo-phar.
L. Levatorwulst (stark)
1. Zungenbein
2. lig. hyo-epiglotticum
3. lig. thyreo-hyoïdeum
4. Passavant'scher Wulst
5. Zunge.

Desinfektion der Hände (kurz geschnittene Nägel) wird mit dem rechten, durch eine Metallhülse vor Beissen geschützten Zeigefinger in den Nasenrachenraum hineingefühlt (nicht hintere Muschelenden, Tubenwülste mit adenoiden Vegetationen verwechseln). Der Kopf des Kindes wird dabei mit der linken Hand fixiert.

9. Untersuchung der Tuba Eustachii: Lufteintreibung in das Mittelohr, Bougieren. Allgemeine Behandlung durch die Tube. Unter Luftdouche versteht man das Eintreiben von Luft durch die Tuba Eust. in das Mittelohr. Die Luftdouche dient zur Stellung der Diagnose, Prognose und ist gleichzeitig therapeutisch wirksam (Deleau); deswegen ist es nötig, stets vor der Luftdouche eine Hörprüfung mit Flüstersprache zu machen.

Abb. 41.

α) Valsalva'scher Versuch: Bei geschlossenem Mund und zugehaltener Nase wird kräftig ausgeatmet; die dadurch im Nasenrachenraum verdichtete Luft wird durch die beiden Tuben in die Mittelohren getrieben: das Trommelfell rückt nach aussen, der Lichtreflex wird verkürzt. Das bei dem Eintreiben der Luft entstehende Geräusch wird als Knacken empfunden und kann durch einen Schlauch, welcher das Ohr des Untersuchers und des Untersuchten verbindet (Otoskop) (Abb. 42), von dem Untersucher auskultiert werden. Bei Trommelfellperforation entsteht ein pfeifendes, weithin hörbares Perforationsgeräusch; das im Mittelohr liegende Sekret wird in den Gehörgang geschleudert. Der Valsalva gelingt nur, wenn der Exspirationsdruck genügt, die Tube zu öffnen

(in der Norm); bei Hindernissen, (z. B. Schwellung der Tubenschleimhaut bei Mittelohrentzündung) gelingt er nicht. Sein Gelingen ist prognostisch günstig. Als Heilmittel ist er dem Patienten nicht zu empfehlen, da bei häufiger Wiederholung Hyperämie der Kopfgefässe und Steigerung entzündlicher Symptome im Ohr eintritt.

β) Politzers Verfahren (Politzern) presst verdichtete Luft durch die Nase in den Nasenrachenraum in einem Augenblick, wo die Tuben sich erweitern und der Nasenrachenraum nach unten durch das gehobene Gaumensegel abgeschlossen wird (beim Schluckakt). (Abb. 39, 40). ZurCompression der Luft dient ein grosser Gummiballon mit einem in seine Wand eingebrannten kleinen Loch (Abb. 41). Das Ansatzstück des Ballons wird mit einem 3 cm langen Gummiröhrchen versehen (Loewenberg) oder durch ein Schlauchstückchen mit einer auskochbaren Glasolive (Jacobson) verbunden (Abb. 41a). Das zu untersuchende Ohr wird mit dem gleichseitigen Ohr des Untersuchers durch ein Otoskop verbunden (Abb. 42); will man einen zweiten Untersucher mit auskultieren lassen, durch ein Doppelotoskop (Abb. 43), (d. h. 2 durch ein T-Stück

Abb. 42.
Otoskop.

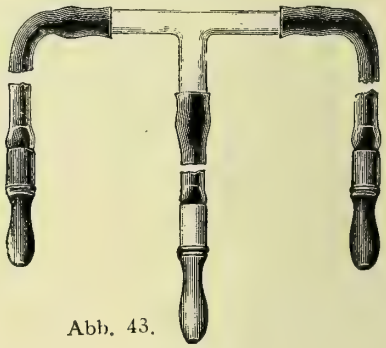

Abb. 43.
Doppelotoskop.

verbundene Otoskope). Der Ballon wird mit der rechten Hand sicher gefasst: der Daumen oben, die vier Finger nach unten, sodass das eingebrannte Loch vom Handballen verschlossen wird. Die Glasolive wird luftdicht im Nasen-

loch der kranken Ohrseite eingesetzt; das andere Nasenloch wird verschlossen, indem der linke Daumen von unten, der linke Mittel- und Zeigefinger von oben die Nasenflügel an die Olive herandrückt. Der Patient nimmt einen kleinen Schluck Wasser in denMund und bekommt die Weisung, wenn wir „jetzt" sagen, zu schlucken (1. Akt). In dem Augenblick, in dem der Patient auf unser Geheiss schluckt, und wir seinen Kehlkopf sich heben sehen, drücken wir den Ball kräftig zusammen (2. Akt). Die Kraft, mit welcher man den Ballon zusammendrücken muss, hängt von dem Widerstand in der Tube ab. Gelingt das Eindringen der Luft, hört man meist weithin ein brodelndes Geräusch, das durch gewaltsames Durchbrechen des Gaumensegelverschlusses erzeugt wird. Anstatt des Schluckens kann man Phonieren lassen (z. B. Kuckuck, huck, Lucae). In dem Augenblick, in welchem der „K" Laut gebildet wird, comprimiert man. Bei Kindern gelingt das Politzern oft ohne weiteres (Schwartze); es wird durch Schreien erleichtert. Um das Eindringen der Luft in das erkrankte Ohr zu begünstigen und in

Schematischer Frontalschnitt durch die Paukenhöhle (unter Benützung eines Schemas von Politzer.)

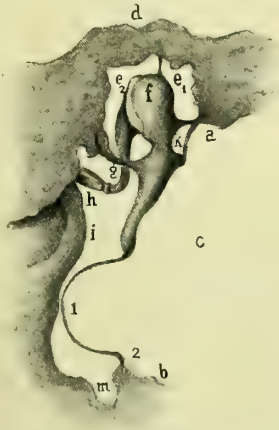

a Ende d. oberen } knöchernen Ge-
b „ „ unteren } hörgangswand.
c Gehörgang
d tegm. tymp.
e1 recessus epitympanicus: pars externa
e2 pars interna
f Hammer mit ligamentum mallei superius
g Ambos
h Steigbügel in fenestra vestibuli
i Promontorium
k Prussak'scher Raum
l tendo m. tensoris tympani
m recessus hypotympanicus
1. Narbe in der unteren Trommelfellhälfte, dem Promontorium anliegend
2. Trommelfellrest.

Abbildung 44.

das gesunde Ohr zu vermeiden, erhöht man den Widerstand im gesunden Ohr, indem man es zuhält. Das in den Ballon eingebrannte Loch ermöglicht durch Lüftung des Daumenballens die neue Füllung des Ballons mit Luft, ohne dass die Olive aus der Nase entfernt zu werden braucht. Sonst muss man jedesmal zur ca. 6 mal nötigen Wiederholung des Verfahrens die Olive aus der Nase herausnehmen, um Aspiration von Luft und Schleim aus der Nase zu verhüten. (Die auskultatorischen Erscheinungen werden weiter unten besprochen.) Inspiciert man während oder nach dem Politzern das Trommelfell, so

(s. Abb. 44.)

1. Narbe durch Politzern blasig vorgetrieben.

Abbildung 45.

zeigt sich dasselbe an seinen nachgiebigen Stellen (nicht verwachsene Narben) vorgewölbt (Abb. 44, 45); einwärts gesunkene Trommelfelle bekommen die normale Stellung und Farbe; der Hammergriff ist injiciert; Sekret wird aus der Paukenhöhle in den Gehörgang geworfen. Durch anliegende Narben hindurchscheinende Teile (Ambos-Steigbügelgelenk) verschwinden nach Abhebung der Narben (Tab. 39,24); Exsudat fliesst ab; dabei tritt ausgezeichnete Hörverbesserung ein. Auch durch Sekretentfernung aus dem Nasenrachenraum (L u c a e) und den Nebenhöhlen der Nase, deren Ostien gelüftet werden,

(Hartmann) leistet Politzers Verfahren gute Dienste. Mitunter dringt beim Politzern Luft in die Speiseröhre und den Magen, wodurch Schmerz, Uebelkeit, auch Ohnmacht erfolgen kann; die verschluckte Luft wird durch Aufstossen entleert. Selten reisst eine Narbe oder atrophische Stelle beim Politzern ein. Anstatt Luft können zu therapeutischen Zwecken mit dem Politzerballon direkt aus der Arzneiflasche aspirierte Dämpfe (Menthol-Chloroform, Terpentin, Jodaethyl, Schwefeläther) eingeblasen werden; Flüssigkeit wird besser durch den Katheter eingespritzt. Um das Ohr gründlich zu reinigen, kann man bei seitlich gehaltenem Kopf, nachdem in das kranke Ohr ein Medikament (z. B. Wasserstoffsuperoxyd) gegossen ist, Politzern. Die durch die Flüssigkeit entweichende Luft bringt dieselbe mit dem Mittelohr in ausgedehnte Berührung.

γ) Katheterisieren. Gelingt die Lufteintreibung auch bei grösster angewendeter Compressionskraft mit Politzern nicht, so muss dieselbe durch direkt in die Tuben eingeführte Katheter versucht werden. Nur in den Fällen, in welchen Politzers Verfahren misslingt, oder wenn Arzneistoffe in die Tuben gebracht werden müssen, ferner wenn eine genauere Auskultation des Mittelohres nötig ist, wird der Katheterismus angewandt. Derselbe ist bei Kindern unter 6 Jahren unausführbar, für den Patienten unangenehmer und dabei öfters nicht so wirkungsvoll wie das Politzern. Katheter sind Metall- oder Hartkautschukröhren von ca. 14 cm Länge mit einem nach abwärts gebogenen, ca. 2 cm langen Schnabel, in 4 verschiedenen Stärken (s. Abb. 41b) von 1 $^1/_2$—3 mm. Zur Orientierung, wie die Schnabelspitze im Nasenrachenraum steht, ist am Katheterende ein ebenfalls nach abwärts gerichteter Ring angebracht. Der Katheter wird durch den unteren Nasengang (bei beiderseits unwegsamer Nase durch den Mund) in das Tubenostium eingeführt. (Tab. 12) Vor dem Katheterisieren lässt man die Nase ausschneuzen, bei empfindlichen Patienten oder bei sehr verengten Nasen cocaïnisiert man mit 10% Cocaïn den unteren Nasengang, bei starkem Würgreiz auch den

Rachen. Das zu katheterisierende Ohr wird durch ein Otoskop mit unserem gleichseitigen Ohr verbunden. Wir sitzen in gleicher Höhe vor dem Patienten, nehmen das erste Mal einen dünnen, später einen möglichst dicken Katheter.

1. Akt. Einführen des Katheters in den Nasenrachenraum. Die Nasenspitze wird mit dem linken Daumen emporgehoben, der Katheter an seinem Ende mit der rechten Hand wie ein Federhalter gefasst, und die Schnabelspitze von unten her auf den Nasenboden aufgesetzt; das Katheterende wird gehoben, sodass es in einer Höhe mit der Schnabelspitze steht, und nun der Katheter ohne Gewalt in der Rinne zwischen Nasenboden und Septum im unteren Nasengange vorgeschoben; etwaige Hindernisse kann man unter Spiegelbeleuchtung umgehen, mitunter nur so, dass der Schnabel vom Septum weg nach aussen gedreht wird. Hat man eine leichte Hand, so lässt man bei Hindernissen den Katheter sich seinen Weg durch die Nase allein suchen, wobei er sich mitunter völlig dreht. Man darf mit dem Katheter nicht in den mittleren Nasengang geraten. Beim Vorschieben des Katheters in den Nasenrachenraum contrahiert sich öfters das Gaumensegel und verhindert weiteres Vordringen; dann wartet man einen Augenblick oder lässt tief durch die Nase atmen. Sowie der Schnabel den Nasenboden verlässt, fällt er in den Nasenrachenraum hinein. Wir schieben den Katheter, so weit es ohne Gewalt geht, bis an die hintere Rachenwand vor.

2. Akt. Bewegen des Katheters in das Tubenostium. Wir fixieren jetzt den Katheter durch die linke Hand, indem wir ihn unten mit dem Daumen, oben mit dem Zeigefinger, (die übrigen Finger liegen auf dem Nasenrücken), vor dem Nasenloch festhalten. Der am Katheterende gefasste Katheter kann in das Tubenostium eingeführt werden, indem: 1. der Katheter unter leichter Nachaussendrehung seines Schnabels ca. 1 cm weit nach hinten, d. h. aus der Nase heraus, gezogen wird. Hier fühlt man am Tubenwulst einen leichten elastischen

Widerstand. Beim vorsichtigen weiter Rückwärtsziehen fällt der Katheter über den Tubenwulst in das Tubenostium, wobei er sich ein wenig nach aussen oben dreht. Der Ring des Katheters ist dann nach dem äusseren gleichseitigen Augenwinkel gerichtet (Bonnafont); oder 2. der Katheter nach rückwärts gezogen wird, bis er sich am Gaumensegel einhakt. Dann wird der Katheter nach aussen oben in das Tubenostium hineingedreht (Kramer); oder 3. der Katheter nach rückwärts gezogen wird und gleichzeitig der Schnabel nach der anderen, nicht zu katheterisierenden Seite gerichtet wird; der Schnabel hakt sich am Vomerande fest; dann wird er unten herum 180° nach aussen gedreht und gerät so in das Tubenostium. (Frank, Loewenberg.) Kommt man mit der ersten Methode nicht zum Ziel, versucht man die 2. oder 3. Man kann auch von einer Nasenseite aus beide Ohren katheterisieren, indem man, um das andere Ohr zu katheterisieren, den eingeführten Katheter horizontal unten herum zur anderen Seite dreht, das Katheterende nach aussen an den Nasenflügel der nicht zu katheterisierenden Seite drückt; dadurch gelangt der Schnabel in die Rosenmüller'sche Grube der anderen Seite und gleitet nach vorn über den Tubenwulst in das Tubenostium (Deleau). Der Katheterismus misslingt, wenn die Schnabelspitze in den mittleren Nasengang oder in Schleimhautfäden der Rosenmüller-schen Grube gerät, ferner bei absoluter Undurchgängigkeit einer Nasenseite; dann kann man von der anderen Nasenseite zu katheterisieren versuchen. Liegt der Katheter richtig, so lässt sich der Schnabel nicht nach hinten, vorn, oben bewegen. Der richtig liegende Katheter wird vor dem Nasenloch fixiert.

3. Akt: Lufteintreibung durch den Katheter. Die Luft wird durch einen Politzerballon, welcher (anstatt mit der Glasolive) mit einem ca. 80 cm langen Schlauch (s. Abb. 41b) und ein in den Katheter passendes Ansatzstück verbunden ist, eingetrieben. Das Ansatzstück wird in den Katheter eingesetzt und mit dem Katheterende vor dem Nasenloch fixiert. Der auf dem Schoss liegende Ballon wird wie beim Politzern

mit der rechten Hand gefasst, sodass der Daumenballen das eingebrannte Loch verschliesst, und 6—8mal hintereinander unter jedesmaliger Lüftung des Daumenballens kräftig komprimiert. Bei starker Tubenschwellung muss stärkerer Druck angewandt werden; der Schlingakt erleichtert den Lufteintritt. Zur Anwendung eines continuierlichen Luftstromes dient ein Doppelgebläse (Lucae), zur Anwendung starken Druckes eine Kompressionspumpe. Die Einblasungen sind schmerzlos; mitunter tritt Brechreiz, Würgen, seltener Ohnmacht, Schwindel oder ein epileptischer Anfall auf. Ist die Schleimhaut durch die Schnabelspitze verletzt worden, so kann die Luft direkt unter die Schleimhaut geblasen werden (Hautemphysem); dann erscheinen weissliche Blasen in der Schleimhaut und seitlich am Halse, welche bei der Palpation knistern. Bei Erstickungsanfällen infolge Emphysems des Kehlkopfdeckels müssen Incisionen gemacht werden. Das Emphysem verschwindet bald unter kalten Umschlägen.

4. Akt. Entfernung des Katheters. Nach Absetzen des Schlauches und Ballons wird der Katheter langsam durch den unteren Nasengang mit der rechten Hand unter gehobener Nasenspitze herausgezogen. Ist Blut am Katheter (Folge von Schleimhautverletzung), muss man 2—3 Stunden lang wegen Gefahr des Hausemphysems Schneuzen verbieten. Die Auskultation während der Lufteintreibung durch den Katheter ist von grosser Wichtigkeit. Das normale Auskultationsgeräusch ergiebt ein breites trockenes, allmählich stärker werdendes Blasen (Ausbauchungsgeräusch des Trommelfells und Blasegeräusch der eintretenden Luft). Ist die Tube verengt, so ist das Blasegeräusch kurz und leise; bei Sekret in der Tube hört man nahe, feine oder grobe Rasselgeräusche (keine Verwechselung mit ausserhalb der Tube im Nasenrachenraum entstehenden, groben, entfernten Rasselgeräuschen). Bei Narben, atrophischen Trommelfellen entsteht oft ein hohes vibrierendes Geräusch;

bei Perforation des Trommelfells empfinden wir den Luftanprall in unserem Ohr unangenehm und hören dabei ein lautes, bei kleinen Perforationen pfeifendes Geräusch, bei Sekret daneben Rasseln. Während der Lufteintreibung kann man den Warzenfortsatz mit einem Stethoskop auskultieren (Laënnec): Normal hört man infolge Eindringens der Luft in die Zellen ein prasselndes Geräusch, welches bei Tubenverschluss, bei Perforation des Trommelfelles, bei Warzenfortsatzerkrankung fehlt. Die Gefahr, infektiöses Material aus der Nase und dem Nasenrachenraum bei der Luftdouche durch die Tuben ins Mittelohr zu werfen, ist gering. Beim Katheterisieren kann dies verhütet werden, indem man schon während des Einführens des Katheters Luft einbläst (Lucae). Die Gefahr, das Tubenostium beim Katheterisieren mit der Schnabelspitze (z. B. mit Lues) zu inficieren, wird durch Asepsis verhütet. Bei Schwellung des Tubenostiums gelingt das Politzern nicht, der Katheterismus dagegen leicht. Nach Anwendung der Luftdouche wiederholt man die Hörprüfung mit den vorher vorgeflüsterten, aber nicht gehörten Worten. Die mechanische Wirkung eines in die Tuben eintretenden Luftstromes ist folgende: 1. Das Lumen der Tube wird erweitert, etwa in ihm lagerndes Sekret wird fortgeblasen, Sekret aus der Paukenhöhle fliesst ab. Erleichtert wird Sekretabfluss durch die nach vorn unten und seitlich zur gesunden Seite hin gerichtete Kopfhaltung des Patienten. 2. Der in der Tube erzeugte Seitendruck verdrängt das Blut aus den hyperämischen Gefässen: Abnahme der Entzündung, Regulierung der Cirkulation bei Stauung. 3. Das Trommelfell, bei Perforationen der Trommelfellrest wird vorgebaucht, die Knöchelchenkette wird nach aussen bewegt, abnorme Spannung beseitigt; Neigungsanomalien werden ausgeglichen. 4. Entzündliche Adhäsionen in der Paukenhöhle, in den Fensternischen werden gedehnt und zerrissen. Die Blutlymphgefässe der Paukenhöhlen-Schleimhaut kommen unter normalen Druck und erleichtern Re-

sorption von Exsudat; der Labyrinthdruck wird reguliert. 5. In der Pauke befindliches Sekret wird durch eine Perforation in den Gehörgang geschleudert. Wird durch die Luftdouche, wie sehr häufig, eine auffallende Hörverbesserung erzielt, so ist die Prognose günstig, besonders, wenn die Hörverbesserung anhält. Bleibt trotz wohlgelungener Luftdouche das Hörvermögen bei Fehlen von Sekret in der Paukenhöhle unverändert, so ist die Prognose auf Wiederherstellung des Hörvermögens gering. Die Otoskopie kontrolliert ebenso wie beim Politzern nach erfolgtem Katheterisieren eintretende Veränderungen am Trommelfell.

Zu therapeutischen Zwecken können mit der Luftdouche Dämpfe und Medikamente ins Mittelohr eingeführt werden, am besteu durch den Katheter. Wasserdämpfe können aus einer Flasche mit kochen-

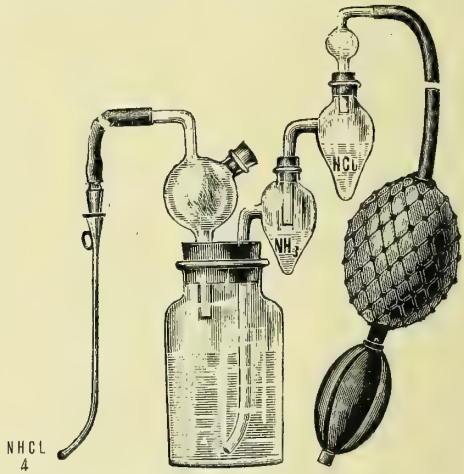

Abb. 46.
Salmiakdampfapparat Med. Warenhaus.

dem Wasser, Salmiakdämpfe in statu nascendi in die Tube eingetrieben werden. Durch ein Doppelgebläse (Abb. 46) werden Salzsäuredämpfe in ein mit Ammoniak gefülltes Gläschen getrieben. Die sich bil-

denden Salmiakdämpfe werden in Wasser gereinigt und durch eine Durchströmungskugel in einen Schlauch mit Katheteransatz und in den Katheter getrieben. In der Durchströmungskugel kann Glaswatte mit Menthol-Chloroform, Chloroform, Aether, Terpentin befeuchtet werden, sodass deren Dämpfe (auch ohne Salmiak direkt) in die Tuben getrieben werden. Vor Anwendung jeglicher therapeutischer Massnahmen durch die Tube, muss man sich durch Auskultieren davon überzeugen, dass der Katheter richtig liegt. Um die Sekretion zu vermindern, die Schleimhaut und Knöchelchen zu lockern (Massage), eingedickte Sekrete zu verflüssigen, kann man Medikamente in die Tube einspritzen. Nachdem der Katheter eingeführt ist, werden mit der Pravazspritze einige Tropfen des Medikamentes in den Katheter und durch eine daran geschlossene Lufteinblasung in das Mittelohr gespritzt; man hört bei der Auskultation das Medikament rasselnd in das Mittelohr eindringen; öfters kann man es otoskopisch am Trommelfell sehen, meist neben starker Hammergriffinjektion, seltener mit Ecchymosen. Ist die Tube durchgängig, so kann man bei bestehender Perforation des Trommelfells oft mit gutem Erfolge die Paukenhöhle durch den Katheter ausspülen; es wird mit einer grösseren Stempelspritze oder durch ein elastisches durch den Katheter in die Paukenhöhle direkt eingeführtes Röhrchen (Weber-Liel) steriles Wasser von 28° unter geringem Druck eingespritzt; das Wasser läuft aus dem betreffenden Ohr heraus.

δ) Bougieren der Ohrtrompete. Bleibt eine Tubenverengerung trotz Anwendung der Luftdouche bestehen, so kann man dieselbe dadurch zu beseitigen versuchen, dass man geknöpfte Celluloidbougies (Urbantschitsch) in einer Dicke von $^2/_3$—$1^1/_2$ mm durch den Katheter in die Tuben einführt. Gleichzeitig dient das Bougie zur Erkennung einer Verengerung und ihres Sitzes. Normal geht ein Bougie von $1^1/_2$ mm Dicke glatt auch durch die engste Stelle, den Isthmus der Tube, hindurch. An den Bougies muss man sich vor ihrer Einführung die Länge des Katheters durch einen Strich

anzeichnen; 2 3/4 cm dahinter wird ein zweiter Strich gemacht. Ist das Bougie bis zu dem 1. Strich eingeschoben, hat es die Katheterlänge passiert; nun wird es mindestens noch 2 3/4 cm (bis zu dem zweiten Strich) allmählich vorgeschoben; dann hat man die Enge des Isthmus überschritten. Ein zu weit (über 3 cm) vorgeschobenes Bougie gerät in die Paukenhöhle (Gefahr der Verletzung der Gehörknöchelchen). Nach 10 Minuten langem Liegenlassen erfolgt Entfernung des Bougies und Lufteintreibung durch den Katheter. Lag der Katheter falsch, so gerät das Bougie nicht in das Tubenostium, sondern in die Nasenrachen-Schleimhaut, wo es Verletzungen machen kann. Ist das Ende des herausgezogenen Bougies blutig, darf wegen Gefahr des Hautemphysems keine Lufteintreibung gemacht, auch nicht geschneuzt werden. Oft ist die Hörverbesserung nach dem Bougieren sehr gut; das Bougieren wirkt auch reflektorisch durch Anregung der Hörcentren (Urbantschitsch). Bei Behandlung von Tubenverengerung muss man allmählich stärkere Bougies anwenden. Durch leicht vibrierendes, schnelles Hin- und Herschieben des Bougies kann man eine Massage der Tube ausüben. Sind die Bougies mit Medikamenten bestrichen, (event. Metallbougies mit angeschmolzenen Aetzmitteln wie Arg. nitr.) kann man die Tubenschleimhaut ätzen.

10. Allgemeine Untersuchung. Hat man bei Untersuchung des Ohres den Verdacht bekommen, dass das Ohrleiden von einer allgemeinen Erkrankung (Tuberkulose, Diabetes, Anämie, Leukämie, Lues etc.) verursacht wird, so muss man eine Untersuchung des Gesamtorganismus und seiner Sekrete: Urin, Sputum, Blut vornehmen. Ein durch Allgemeinerkrankung verursachtes Ohrenleiden kann bei einer lokalen Therapie nicht heilen, wenn nicht gleichzeitig die Allgemeinbehandlung eingeleitet wird. Bei Verdacht auf intracranielle Erkrankung muss der Augenhintergrund untersucht werden. (Stauungspapille, Neuritis optica selten bei unkomplizierter ot. media, am häufigsten bei perisinuoesem Abscess mit Sinusthrombose. Stauungspapille häufiger

bei Tumoren, Neuritis opt. bei Hirnabscess). Ferner kann die Lumbalpunktion bei intracraniellen Komplikationen diagnostische Anhaltspunkte geben. Vor Einleitung einer Narcose muss eine genaue Körperuntersuchung gemacht werden.

11. Simulation. Simulation wird, (abgesehen von Menschenkenntnis und Erfahrung), durch eine gründliche Untersuchung und Funktionsprüfung des Ohres nachgewiesen. Simuliert wird einseitige oder beiderseitige Schwerhörigkeit oder Taubheit. Bei Untersuchung auf Simulation werden die Augen fest verbunden. Bei beidseitiger simulierter Taubheit (selten, da durch Zeugen Unwahrheit leicht nachweisbar ist), kann nur Ueberlistung: plötzliches Anreden: „Sie können gehen“ etc., Wecken aus dem Schlaf, aus der Narcose durch Anrufen, Beobachtung im Rausch Aufschluss geben. Bei simulierter beidseitiger Schwerhörigkeit wird jedes Ohr für sich, bei fest verstopftem anderen Ohre, mit bestimmten Worten, mit dem Acumeter geprüft, die Hörweite aufgeschrieben und die Angaben durch häufige Nachuntersuchungen kontrolliert. Man kann die Kontrolle dadurch verschärfen, dass man beide Ohren durch Ohrtrichter verstopft, von denen der eine durchgängig ist, während der andere mit Wachs verschlossen ist (Tschudi). Mit Stimmgabeln wird die Perceptionsdauer für einzelne Töne für Luft- wie Knochenleitung geprüft und öfter wiederholt; auch hier ist List anzuwenden; behauptet z. B. der Untersuchte, dass die auf dem Scheitel aufgesetzte Stimmgabel gehört wird, so lässt man beide Ohren verstopfen; ein Simulant behauptet öfters, dass er jetzt nichts mehr hört; thatsächlich muss er den Ton besser hören, wie zuvor. Bei einseitiger simulierter Schwerhörigkeit oder Taubheit entscheidet ebenfalls der Ausfall der zur Kontrolle der Angaben häufig wiederholten Hörprüfungen mit Sprache und Stimmgabeln. Ein Simulant mit einer Mittelohraffektion gibt selten an, dass er die auf den Scheitel aufgesetzte Stimmgabel in dem schwerhörigen oder tauben Ohr hört; er behauptet, den Ton im ge-

sunden Ohr zu hören; lässt man nun das gesunde Ohr zustopfen, so gibt er an, gar nichts mehr zu hören, was ihn sicher als Simulanten entlarvt (Moos). Ferner kann man das Hörvermögen mit Flüstersprache erst für das gesunde, dann für das angeblich taube Ohr prüfen, jedoch bei unverschlossenem gesunden Ohr. Spricht der Untersuchte nichts nach, so ist er ein Simulant, denn er muss mit dem gesunden Ohr hören (Hartmann). Auch kann man das gesunde Ohr nur zum Schein mit einem durchlöcherten Korken verstopfen (Voltolini). Wenn man in das angeblich taube Ohr bei verschlossenem gesunden Ohr hineinschreit, so muss trotz des Verschlusses mit dem gesunden Ohr gehört werden. Fügt man in jedes Ohr des Simulanten eine Olive des Doppelotoskopes und setzt hinter dem Patienten auf das T-Stück des Otoskopes eine schwingende Stimmgabel auf, so muss, wenn Patient behauptet, z. B. im rechten Ohr taub zu sein, der Ton nur im linken gehört werden. Drückt man nun den zum rechten tauben Ohr führenden Schlauch zusammen, so muss der Ton im linken gesunden Ohr stärker erklingen, wenn das rechte wirklich taub ist; dagegen verschwindet der Ton völlig, wenn der zum gesunden linken Ohr führende Schlauch zusammengedrückt wird (Bloch). Man verbindet beide Ohren des Simulanten durch je ein Hörrohr mit dem Mund zweier hinter ihm stehender Untersucher; diese sprechen gleichzeitig bestimmte Flüsterworte schnell hintereinander in das Hörrohr hinein; der Untersuchte muss das Gehörte sofort nachsprechen. Bei einseitiger Taubheit werden die in das gesunde Ohr hineingesprochenen Worte glatt wiederholt; bei Simulation werden auch die in das angeblich taube Ohr gesprochenen Worte nachgesprochen oder es entsteht Verwirrung (Lucae, Hummel). Künstliches Hervorrufen objektiver Symptome (z. B. Ohrenfluss: Chimani) und Simulation subjektiver Symptome: Ohrensausen, Schwindel, Schmerz, stellt Untersuchung event. Beobachtung im Krankenhaus fest.

12. Bakteriologische und histologische

Untersuchung. Ohreiter, Cerebrospinalflüssigkeit etc. werden kulturell und mikroskopisch untersucht. Streptococcen sind bei akuten Eiterungen prognostisch ungünstiger wie Diplococcen; bei Streptococcenotitis schwererer Verlauf wie bei Pneumonococcenotitis; bei der letzteren treten häufiger noch nach Ausheilung der Mittelohreiterung Warzenfortsatzerkrankungen, Epiduralabscesse auf; Pyämie meist bei Streptococcenotitis; bei chronischer Eiterung finden sich meist Staphylococcen (Zaufal, Leutert). Nachweis von Diphtherie-, Tuberkelbacillen, Actinomyces im Ohreiter, von Aspergillus, Cholestearinkrystallen ist von diagnostischer Bedeutung. Zur Probe excidierte Geschwulstteilchen aus Ohrmuschel, Gehörgang, Paukenhöhle können die Diagnose (Carcinom, Sarkom, polypöse Granulation, Fibrom etc.) sichern.

IV. Pathologie und Therapie.

A. Allgemeiner Teil.

a) Häufigkeit der Ohrenkrankheiten. „In den mittleren Jahren (von 20—30) ist durchschnittlich unter drei Menschen sicherlich einer an einem Ohr wenigstens nicht mehr gut und normal hörend" (v. Tröltsch). Von Schulkindern haben bereits ca. 22% mangelhaftes Gehör (Reichard, Bezold). Männer erkranken häufiger an den Ohren wie Weiber, besonders unter ungünstigen sozialen Verhältnissen. In den ersten drei Dezennien sind Ohrerkrankungen am häufigsten; vom vierten Dezennium ab findet sich eine beträchtliche Abnahme. Am häufigsten erkrankt von den einzelnen Ohrabschnitten das Mittelohr (besonders bei Kindern), dann das äussere Ohr (besonders bei Erwachsenen), dann das innere Ohr. Beinahe ebenso häufig erkranken beide Ohren wie nur eines (Bürkner). Die akut entzündlichen Ohrenaffektionen werden aufsteigend am häufigsten im April, Mai, Februar, März, am seltensten im Oktober beobachtet (Bezold).

b) Allgemeine Aetiologie. Die Erkrankungen des Gehörorganes werden durch allgemeine und spezifische Schädlichkeiten (Infektionen) hervorgerufen. Angeborene anatomische Anomalien, z. B. Enge der Vorhofsfenster, der Paukenhöhle, können Veranlassung zur Entstehung von Schwerhörigkeit schaffen. Die Disposition zu Erkrankungen des Gehörorganes (besonders bei progressiver Schwerhörigkeit) kann vererbt werden. Gebirgsklima begünstigt das Entstehen chronischer Mittelohrkatarrhe (Gellé), Küstenklima Hypertrophie der Rachenmandel (Schalle) und Tubenkatarrhe, besonders bei Kindern. Nasenverstopfung verhindert die Ventilation der Tube und ist häufig Ursache von Erkrankungen des Ohres. In 40% der Ohrenkranken bis zum 15. Jahre sind adenoide Vegetationen vorhanden (Killian). Verletzungen des Ohres (bei Kopfverletzungen, Detonationen), Intoxikationen (Blei, Quecksilber, Nicotin, Chinin), Arbeiten in starkem Lärm oder unter hohen Luftdruckschwankungen (Caisson), Erkrankungen des Nervensystems (Tabes, Hysterie, Gehirntumoren), Leukämie, Anämie, morbus Brightii können Erkrankungen des Hörnerven verursachen. Cirkulationsstörungen bei Emphysem, Herzfehlern können Hyperämie des Labyrinths, Embolie der Art. aud. int. hervorrufen, Erkrankungen der Verdauungsorgane, Schwindel und Ohrensausen. Bei Gicht können harnsaure Salze in der Ohrmuschel abgelagert werden. Diabetes begünstigt das Entstehen von Ot. ext. und von schweren Mittelohrentzündungen. Reflektorisch kann vom n. V. und sympathicus aus Otalgie entstehen. Vicariierende Menstruation aus dem Ohr kann bei Hysterie, Schwerhörigkeit in der Schwangerschaft, im Wochenbett auftreten.

Häufiger erkrankt das Gehörorgan infolge spezifischer Schädlichkeiten. Auf Infektion lassen sich manche für Ohrerkrankungen angegebene, sonst unverständliche Ursachen zurückführen (Erkältung, Kratzen im Ohr, Tamponade, Aetzungen der Nase, Schnupfen, Schnäuzen Ausspritzen des Ohres und der Nase, Ohrbähungen, Eintropfungen u. s. w.) Im äusseren Ohr können Schimmelpilze Entzündungen verursachen; die unversehrte Epidermis schützt die cutis

vor Infektion. Wird die Epidermis verletzt, kann eine Infektion der Gehörgangshaut erfolgen. Zum Zustandekommen entzündlicher Prozesse im Mittelohr bedarf es der Thätigkeit pathogener Keime. Drei Wege führen ins Mittelohr: der Gehörgang, die Tuba Eustachii, die Blutlymphgefässe. Im Gehörgang finden sich stets pathogene Keime (Rohrer), vor welchen das Mittelohr durch das unverletzte Trommelfell geschützt wird. Die Tuba Eustachii verbindet Mittelohr mit Nasenrachenraum. Pathogene Keime finden sich stets in Nase und Mund. Die der Paukenhöhle durch die Tube drohende Infektionsgefahr wird durch die baktericide und flimmernde Thätigkeit der unversehrten Tuben-Paukenhöhlen-Schleimhaut verringert. Ebenso wie die pathogenen Mikroorganismen auf dem Wege durch die Nase ihre Infektionskraft einbüssen (die hinteren Muschelenden sind fast keimfrei), so werden auch die in die Tube eindringenden Mikroorganismen durch die baktericide Thätigkeit der Schleimhaut abgeschwächt und am Eindringen in die Pauke verhindert. Die normale Paukenhöhle ist also keimfrei (Preysing). Solange die zur Paukenhöhle führenden Schutzdämme: Das Trommelfell und die Nasen-Tubenschleimhaut intakt sind, kann eine Infektion nur auf dem Wege der Blutlymphgefässe erfolgen. Sind dagegen die natürlichen Schutzwälle durchbrochen, ist das Trommelfell verletzt oder ist die baktericide Thätigkeit der Nasen-Tuben-Schleimhaut, z. B. die Flimmerthätigkeit des Epithels, durch Erkältung geschädigt (Lipari), so kann die Paukenhöhle vom Gehörgang oder von der Tube aus leicht infiziert werden. Da bei vielen Infektionskrankheiten die oberen Luftwege erkranken, und die allgemeine Widerstandsfähigkeit sinkt, so ist es verständlich, dass häufig zur allgemeinen Körperinfektion eine lokale spezifische oder nicht spezifische Infektion der Paukenhöhle hinzutritt (Scharlach, Masern, Diphtherie, Typhus, Influenza). Nur selten erfolgt die Infection der Paukenhöhle auf dem Blutwege (Lues). Bei Halsentzündungen, Diphtherie (Moos), Soor (Haug) kann die Schleimhauterkrankung direkt auf das Mittelohr übergreifen. Auch begünstigen

Allgemeinerkrankungen, welche eine geringere Widerstandskraft des gesamten Körpers erzeugen (Skrophulose, Rachitis), die Infektion der Paukenhöhle. Als ätiologisch wichtig sind bei Ohrerkrankungen folgende Mikroorganismen gefunden worden: (Aspergillus), Streptococcus pyog., Staphylococcus pyog. alb. und aur., Diplococcus und Bac. pneumoniae, Gonococcus, Typhus-, Influenza-, Tuberkelbacillus. (Tab. 30.)

Eitrige Erkrankungen der Schädelhöhle können längs der Scheide des n. VIII, der Knochengefässe, der aquaeducte das Labyrinth und das Mittelohr inficieren.

c) Allgemeine Symptomatologie. 1. Gehörsanomalien: Herabsetzung des Hörvermögens von leichter Schwerhörigkeit bis zur völligen Taubheit (Anaesthesia acustica) findet sich häufig bei Ohrerkrankungen. Mitunter fällt das Gehör für einzelne Töne inmitten der Tonscala (Tonlücken) aus. So findet sich am oberen Ende der Tonskala Diskanttaubheit (z. B. für S-laut, Grillenzirpen) bei nervöser Schwerhörigkeit (bei alten Leuten, bei Kesselschmieden) infolge Atrophie der Acusticusfasern in der Schneckenbasis (Habermann), am unteren Ende der Tonscala Basstaubheit infolge Zerstörung der Schneckenspitze (Baginsky) (s. Abb. 18). Taubheit für Sprache schliesst Hörreste für Töne nicht aus. Viele Kranke hören die Sprache, verstehen sie aber nicht (Stapesankylose). Die Schwerhörigkeit wechselt oft (cat. acut.), ist morgens und bei trüber Witterung stärker wie abends und bei heller Witterung. Bei Hysterischen kann Schwerhörigkeit von einem Ohr zum andern wandern (Transfert: Gellé). Manche einseitig Schwerhörige können nicht die Schallrichtung bestimmen (Paracusis loci). Mittelohrkranke hören im Lärm und bei Erschütterung (z. B. auf der Eisenbahn) besser wie in der Ruhe (Paracusis Willisii), weil durch die Erschütterung die starre Gehörknöchelchenkette erschüttert und zur Schallfortpflanzung geeigneter wird (Politzer), oder weil der Hörnerv durch den starken Reiz empfindlicher wird (Urbantschitsch). Hyperaesthesie des Hörnerven zeigt sich in gesteigerter, oft schmerzhafter Empfindlichkeit gegen jeden

Schalleindruck bei öfters gesteigerter galvanischer Erregbarkeit; sie tritt bei cerebralen Erkrankungen (als Vorläufer der Paralyse, Sander), bei Hysterie, Schlaflosigkeit, Mittelohrerkrankungen, bei Stapesankylose, auch bei Totaltaubheit auf. Abnorme Feinhörigkeit (Oxyekoia) tritt mitunter bei Lähmung des n. VII auf. Vorübergehende Feinhörigkeit zeigt sich mitunter nach geistiger Erregung, nach der Narkose (Urbantschitsch). Mitunter wird ein Ton auf einem Ohr falsch gehört, d. h. tiefer oder höher wie auf dem anderen Ohr (Paracusis); dann entsteht beim Erklingen eines Tones das gleichzeitige Hören von zwei verschiedenen Tönen: Doppelthören (Diplacusis dysharmonica); verursacht wird es bei Labyrinthaffektionen durch eine Spannungsänderung der auf den betreffenden Ton abgestimmten Stelle der Basilarmembran (Knapp). Doppelthören kann ferner dadurch entstehen, dass beim Erklingen eines Tones derselbe Ton zweimal hintereinander gehört wird; verursacht wird dies durch eine Nachempfindung bei Hyperaesthesie n. VIII oder bei Schalleitungshindernissen, wenn die erschwerte Schalleitung im kranken Ohr später eine centrale Erregung und Hörempfindung auslöst, wie auf dem gesunden Ohr (Diplacusis echotica Kayser).

2. Ohrgeräusche. Subjektiv sind solche Ohrgeräusche, welche nicht durch den spezifischen Reiz des Gehörnerven, den Schall, hervorgerufen werden. Ohrgeräusche sind bei $^2/_3$ aller Ohrenkranken vorhanden (Politzer). Die Ohrgeräusche entstehen durch Reizung des nervösen Hörapparates bei Intoxikationen, geistiger Ueberanstrengung, Cirkulationsstörungen, bei Erkrankungen des Labyrinths, des Hörnerven und der Hörcentren, bei Berührung des Steigbügels oder reflektorisch bei gesunden Gehörorganen (Trigeminusneuralgie, Facialiskrampf, Ausspritzen des Ohres). Ohrklingen kann durch Selbsttönen der Luftsäule im äusseren Gehörgange, bei Krampf des m. tens. tymp. auftreten. [Lucae]. Die Ohrgeräusche bei Reizung des nervösen Hörapparates erscheinen als hohe Töne, Zirpen, Singen, wie siedendes Wasser, Glockenklingen. Die meist bei centraler Reizung gehörten

Melodieen, Vogelgesang, Stimmen, bilden den Uebergang zu Hallucinationen. Hallucinationen können bei geistig Kranken durch periphere Erkrankung des Gehörorgans hervorgerufen werden, da bei denselben Ohrgeräusche genügen, um Hallucinationen zu erzeugen. Entotische Geräusche sind objektive Ohrgeräusche, welche durch eine im Ohr oder im Körper befindliche Schallquelle erzeugt werden und infolge stärkerer Ausbildung wie in der Norm, oder infolge von Hyperaesthesie des n. VIII oder infolge erhöhter Resonanz im Ohr bei Schallleitungshindernissen (Verhinderung des Schallabflusses) zur Perception gelangen. Bei Schalleitungshindernissen entstehen meist tiefe Geräusche (zwischen C_{II} und c^1. Panse). Solche Schallquellen sind: normale oder abnorm ausgebildete Blutgefässe: Vena iugularis, Nonnensausen bei Anämie, Bulla iugularis, ein vorgelagerter Sinus transversus, eine in der Paukenhöhle liegende Carotis, Erweiterung der Paukenhöhlengefässe (dann sind die Geräusche pulsierend), ferner Muskeln. So entsteht durch Kontraktion des m. tens. vel. palat. Knacken im Ohr, indem die Tubenwände von einander abgezogen werden. Die Geräusche können mitunter willkürlich hervorgebracht und durch ein Otoskop wahrgenommen werden. Am Trommelfell sind bei Kontraktion des M. tens. tymp. Bewegungen sichtbar (Verkürzung des Lichtreflexes). Bei Offenstehen der Tube erzeugt die bei der Atmung eindringende Luft Sausen. In der Pauke befindliches Exsudat erzeugt bei Kopfbewegungen Knistern und mitunter nach Politzern, Schnäuzen, Prasseln und das Geräusch von springenden Blasen. Die Ohrgeräusche sind nur schwach oder so stark, dass die Patienten Selbstmordideen haben. Schwankungen in der Art und Stärke der Geräusche sind häufig; meist werden die Geräusche in den Kopf, die Ohren, anfänglich nach aussen lokalisiert (subjektives Hörfeld bei schwachen Geräuschen liegt median, bei stärkeren Geräuschen in einem Ohr; Urbantschitsch). Kontinuierliche Geräusche haben eine schlechte Prognose und verschwinden erst bei völliger Taubheit; intermittierende und unregelmässig auftretende Geräusche, besonders wenn

sie durch Luftdouche, Massage beeinflussbar sind, haben eine bessere Prognose; schwache Geräusche werden am Tage durch den Strassenlärm übertönt. Oft sind Ohrgeräusche Vorläufer von Schwerhörigkeit (Lues).

3. Gleichgewichtsstörungen. (Vertigo ab aure laesa.) Bei Ohrenkranken treten reflectorisch und bei direkter Reizung des Gleichgewichtsapparates Schwindelerscheinungen mit und ohne Brechreiz, Uebelkeit, Ohnmacht, Ohrensausen, Nystagmus auf. Reflectorisch kann Schwindel von den sensitiven Nerven des äusseren und mittleren Ohres hervorgerufen werden, z. B. durch Ausspritzen des Ohres, besonders mit kaltem Wasser, durch Fremdkörper im Gehörgang, Berührung der Paukenhöhlenschleimhaut, Katheterisieren, ferner durch starke Schalleindrücke (Knall, hohe Töne). Der Vestibularapparat wird direkt gereizt durch Drucksteigerung im Labyrinth bei intracranieller Druckerhöhung (Hirntumor) oder bei Belastung der Paukenfenster bei Ausspritzen des Ohres, Berührung der Steigbügelplatte, bei der Luftdouche, Luftdrucksteigerung im Caisson; er wird ferner erregt durch Kopfgalvanisation, Labyrinthentzündungen (Caries der Pyramide und der Bogengänge, Verletzungen), ungewohnte Kopfbewegungen (Karussellfahren, Seekrankheit). Die Gleichgewichtsstörungen bestehen in subjektivem Schwindelgefühl, objektiv in leichten Schwankungen (besonders bei geschlossenen Augen) oder in unsicherem Gang, Taumeln, plötzlich auftretenden Sturzbewegungen meist nach der erkrankten Seite hin; sie dauern Sekunden bis Stunden lang, treten nur einmal auf oder wiederholen sich öfters. Das gemeinsame Auftreten von Schwerhörigkeit, Ohrensausen, Schwindel, Uebelkeit und Erbrechen wird Menière'scher Symptomencomplex genannt.

4. Autophonie ist verstärktes, schmetterndes Tönen der eigenen Stimme im Ohr und wird verursacht durch das erleichterte Eindringen der Stimme ins Ohr bei Klaffen der Tube (z. B. schlechter Schluss der Tube bei Salpingitis).

5. Reflexerscheinungen. Nach Urbantschitsch wird bei Erkrankung des Ohres reflektorisch

die Sehkraft beeinflusst (Herabsetzung des Sehvermögens bei Ot. med.). Erregungen des Gehörsinnes gehen auf die übrigen Sinnesempfindungen über, z. B. treten subjektive Gesichtsempfindungen (Farbensehen) beim Hören bestimmter Töne auf. Fremdkörper, Cerumen im Gehörgange, Mittelohrerkrankungen können psychische Störungen, (Reflexpsychosen) besonders durch Vermittlung des n. V. hervorrufen, z. B. Schlafsucht, Gedächtnisschwäche, Manie, Melancholie (K ö p p e). Zwischen beiden Gehörorganen bestehen sympatische Erscheinungen, so dass bei Erkrankung des einen Ohres (chronischer Mittelohrkatarrh) sowohl in Verschlechterung wie in Besserung das andere Ohr beeinflusst wird. Besonders im Trigeminusgebiet erscheinen vom Gehörorgane aus sensible Reflexvorgänge z. B. Schmerzen in den Zähnen, Kopf, Kehlkopf, ferner vom n. vagus aus Atembeschwerden (S t e i n b r ü g g e), bei Fremdkörpern und Eiterungen im Ohr motorische Reflexvorgänge: Convulsionen, epileptische Anfälle, bei Labyrinthleiden Nystagmus. Zusammenfahren des Körpers, Heben der Ohrmuschel, Bewegungen des Kopfes können sich bei starken Schalleinwirkungen, Krampf des M. tens. tymp. bei Ueberanstrengung des Gehörs zeigen; seltener tritt reflektorisch Lähmung der kranken Kopfseite auf (S c h w a r t z e).

6) E r k r a n k u n g e n d e s n e r v u s f a c i a l i s u n d s e i n e r A e s t e. Infolge des Verlaufes des n. VII (Tab. 3,5) durch die Paukenhöhle ist ein Uebergang von Paukenhöhlenerkrankungen auf den Nerven nicht selten und erscheint öfters als Prodromalsymptom einer tötlichen Hirnaffektion (P o l i t z e r). Der Uebergang auf den n. VII erfolgt im Schläfenbein 1. durch Aeste der art. stylomastoïdea (Parese durch Druck hyperämischer Gefässe), 2. durch eine Dehiscenz im Knochenkanal über dem Vorhofsfenster, (Parese oder Paralyse infolge Druck der geschwellten Schleimhaut oder von Exsudat in der Paukenhöhle auf den Nerven, mitunter bei sogenannter rheumatischer Facialislähmung), 3. Uebergang der eitrigen Entzündung durch die Dehiscenz auf das Perineurium (Perineuritis) und den Nerven (Neuritis),

4. cariöse Einschmelzung des can. fac. und eitrige Entzündung oder Zerstörung des n. VII, besonders bei Cholesteatom und Nekrose des Labyrinths, (Tab. 26,28) 5. Uebergang einer eitrigen Entzündung von den Hirnhäuten auf den n. VII im inneren Gehörgang, (Abb. 13) 6. Druck von Hirntumoren, besonders Kleinhirntumoren oder Abscessen auf den n. VII im inneren Gehörgang (Druckatrophie), 7. bei Schädelbasisfissuren Sprung durch den inneren Gehörgang mit Verletzung des n. VII und VIII, oder Sprung und Blutung in den can. fac.

Der n. VII ist sehr widerstandsfähig gegen Eiterungen und Zerstörung in seiner Umgebung. Je nachdem, an welcher Stelle der Nerv erkrankt ist, wechseln die objektiven Symptome (Abb. 47); dieselben sind nach Erb: 1. Lähmung der Gesichtsmuskeln auf der kranken Seite (Läsion des n. VII ausserhalb can. fac. zwischen 1 und 2), 2. Lähmung der Gesichtsmuskeln, Geschmackstörung, zuweilen verminderte Speichelsekretion und Trockenheit im Mund (Läsion des n. VII in can. fac. zwischen 2 und 3), 3. Lähmung der Gesichtsmuskeln, Geschmackstörung, verminderte Speichelsekretion, Ohrensausen und Schwerhörigkeit, (abnorme Feinhörigkeit) (Läsion des n. VII zwischen 3 und 4), 4. Lähmung der Gesichtsmuskeln, Geschmacksstörung, verminderte Speichelsekretion, Feinhörigkeit, Ohrensausen, Gaumensegellähmung (auf kranker Seite steht Gaumensegel tiefer, rückt bei Phonation nach gesunder Seite), (Läsion des Gangl. geniculi zwischen 4 und 5), 5. Lähmung der Gesichtsmuskeln, verminderte Speichelsekretion, Feinhörigkeit, Gaumenparese, keine Geschmacksstörungen (die Chordafasern sollen durch den n. petr. superf. major den n. VII verlassen und zum n. V gelangen) (Läsion oberhalb Gangl. geniculi im inneren Gehörgang zwischen 5 und 6). Die durch Lähmung des m. stapedius eintretende Schwerhörigkeit (mit Ohrensausen) ist dadurch bedingt, dass die Steigbügelplatte durch den m. tens. tymp. tiefer als bei erhaltener Funktion des m. stapedius in das Vorhofsfenster getrieben

wird. Eine abnorme Feinhörigkeit, besonders für tiefe Töne, beruht auf erhöhter Thätigkeit der nicht gelähmten Stapediusäste (Urbantschitsch). Bei Mittelohraffektionen können auch durch direkte Schädigung der chorda tymp. Geschmacksstörung im vorderen $^2/_3$ der Zunge und Anomalien der Tastempfindungen auftreten. Ferner

n. facialis von der Schädelbasis bis zum pes anserinus (nach Strümpell).

1. 2. 3. 4. 5. 6 finden im Text ihre Erklärung.

7. n. petrosus superficialis maior
8. Anastomose mit n. petrosus superficialis minor
9. n. stapedius
10. chorda tympani
    a) Geschmacksfasern
    b) Speichelsecretion
11. foramen stylomastoïdeum
12. n. auricularis posterior
13. ganglion geniculi
14. pes anserinus.

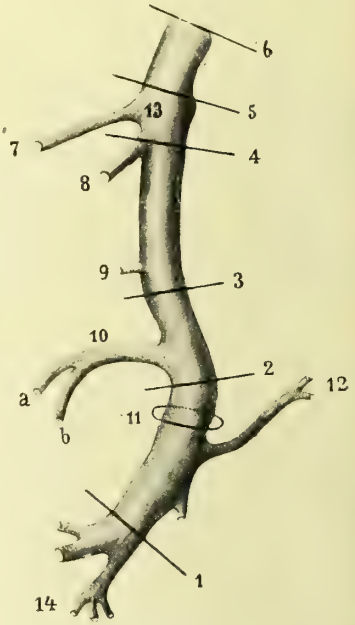

Abb. 47.

kann bei Berührung des Promontoriums durch Reizung des plexus tymp. (n. glossopharyngei) Geschmacksstörung im hinteren Drittel der Zunge und Speichelfluss (n. petrosus superf. minor zur Parotis) auftreten. (Der bittere Geschmack wird mit Chinin, der süsse mit Zuckerlösung, der saure mit

Essig, der salzige mit Salz geprüft.) Die n. VII-Lähmung ist leicht bei normaler elektrischer Erregbarkeit; (Heilung in 2—3 Wochen) mittelschwer bei partieller Entartungsreaktion: sinkende faradische und galvanische Erregbarkeit des Nerven, nach 2—3 Wochen Steigerungen der galvanischen Erregbarkeit des Nerven (Heilung in 4—6 Wochen); schwer bei ausgebildeter Entartungsreaktion: erloschene faradische und galvanische Erregbarkeit des Nerven, erloschene faradische Erregbarkeit der Muskeln, veränderte galvanische Erregbarkeit der Muskeln; wenn Heilung erfolgt, frühestens in 3—6 Monaten, dabei oft Muskelkrampf, Tic convulsiv der kranken Seite. Prognose der Facialislähmung ist bei Kindern besser wie bei Erwachsenen; sie ist gut, wenn nach 14 Tagen elektrische Erregbarkeit des Nerven normal ist. Bei cerebralen Lähmungen bleibt die elektrische Erregbarkeit erhalten. (Strümpell.) Lähmungen des Nerven infolge von Druck erscheinen allmählich und nehmen zu und ab, je nach der Menge des Exsudates. Lähmungen durch Zerstörung erfolgen plötzlich und schwanken nicht in ihrer Intensität.

d) Allgemeine Prognose. Die Lage des Gehörorgans in unmittelbarer Nähe der grössten Blutgefässe und des Gehirns, seine für das Erlernen der Sprache wie für den menschlichen Verkehr ungemein wichtige Funktion, das Hören, muss daran mahnen, Erkrankungen des Gehörorgans als lebenswichtige und lebensgefährliche aufzufassen. Die Prognose bessert sich mit unserem Können, mit einer auf Grund einer genauen Ohruntersuchung gestellten Diagnose, mit der Rechtzeitigkeit und Zweckmässigkeit unseres Eingreifens. Geheilt werden ungefähr 60 % aller Ohrenkranken, gebessert ca. 29 %, nicht geheilt ca. 11,5 %; es sterben ca. 0,4 % (Bürkner). Von 158 Menschen überhaupt stirbt einer (0,46 %) an den Folgen einer Ohreiterung (Pitt). Von Kranken mit Mittelohreiterung sterben $2\frac{1}{2}$ %, am häufigsten an Sinuserkrankungen und Hirnabscessen (Barker), seltener an

Meningitis; ca. $^1/_3$ aller Hirnabscesse, $^2/_3$ aller Pyämien, ca. $^1/_{12}$ aller Meningitiden sind otitischen Ursprungs. Am häufigsten treten die Todesfälle im 2. und 3. Dezennium auf (Körner). Unter die unheilbaren Ohrenkrankheiten gehört die progressive Schwerhörigkeit, bei welcher wir meist nur symptomatisch helfen können. Ein grosser Teil von Schwerhörigen ist jedoch heilbar; meist kann schon eine genaue Untersuchung die Prognose entscheiden. Durch rechtzeitige Behandlung acuter Eiterungen wird die beste Prophylaxe gegen chronische Eiterungen, Taubheit, Taubstummheit und intracranielle Erkrankungen gegeben. Auch chronische Eiterungen können, trotz jahrelangen Bestehens, wenn das Gehör schon völlig vernichtet ist und infolge Erkrankung des Knochens das Gehirn und die Blutgefässe bedroht sind, durch Operation geheilt werden.

e) Allgemeine Therapie.

1. Desinfektion. Bei der lokalen Behandlung, besonders bei Eiterungen und bei operativen Eingriffen



Abb. 48.
Instrumentensterilisator.

und ihrer Nachbehandlung, bei Verletzungen gelten die allgemeinen chirurgischen Regeln: Desinfektion, Asepsis, resp. Antisepsis unserer Hände, Instrumente, des Verbandmaterials, des Operationsfeldes. Vor Operationen im Gehörgang und Mittelohr wird die Ohrmuschel mit Seife,

1 % Lysollösung, Aether, Alkohol gereinigt, der Gehörgang mit 1 % Lysollösung ausgespült, mit steriler Watte ausgetupft, mit Alkohol abs. oder Sublimatalkohol ausgewischt. Haare werden kurz geschnitten, vor Aufmeisselung des Warzenfortsatzes handbreit um das Ohr abrasiert. Instrumente werden durch 10 Minuten langes Auskochen in 1 % Sodalösung in einem geeigneten Kochapparat sterilisiert (Abb. 48) und kommen ausgekocht in 3 % Karbolsäurelösung (Schwartze). Kein Instrument (Ohrtrichter, Sonde etc.), darf unausgekocht für zwei verschiedene Patienten be-

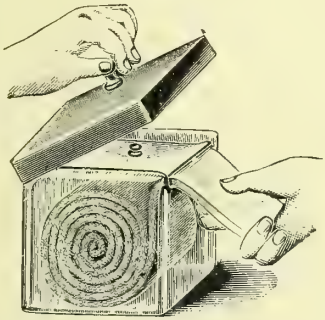

Abb. 49.
Kasten für Gaze- u. Watterollen.

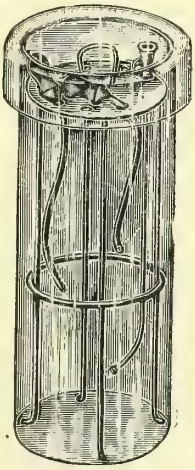

Abb. 50.
Gefäss für Katheter etc.

nutzt werden. Verbandwatte oder Ohrstreifen kommen sterilisiert in abgeschlossen Blechbüchsen (Abb. 49), aus welchen zum Handgebrauch das jedesmal nötige Stück herausgezogen wird. Katheter, Paukenröhrchen werden in geeigneten Glasgefässen aufbewahrt (Abb. 50). Die Patienten, welchen wir therapeutische Massnahmen überlassen, müssen zur grössten Sauberkeit der Hände, Verbandstoffe, Spritzen, der Löffel zum Eingiessen von Ohrtropfen u. s. w. angehalten werden. Vor Eingiessen von Medikamenten ins

Ohr wird bei Eiterungen die Ohrmuschel und die Gehörgangsöffnung mit 1% Lysollösung, Aether, Alc. abs. gereinigt.

2. Die Reinigung des Ohres. Die Reinigung des Ohres erfolgt auf trockenem Wege: durch Austupfen, auf feuchtem Wege: durch Ausspülung oder Ohrbäder. Das Ausspritzen des Ohres gilt fälschlich als Universalmittel bei allen möglichen Ohrenerkrankungen, weil bei den durch Ohrenschmalzpröpfe bewirkten Beschwerden das Ausspritzen des Propfes sofort Heilung herbeiführt; aber nur bei den wenigsten Ohrenkranken sind Ohrenschmalzpfröpfe vorhanden. Ausspritzen des Ohres, z. B. bei freiem Gehörgang, normalem Trommelfell ist zwecklos. Das erste Instrument, zu welchem wir stets greifen, ist der Ohrtrichter und Reflector. Ausgespritzt wird ein Ohr, wenn ausspritzbare Massen im Gehörgang und im Mittelohr liegen (Eiter, Ohrenschmalz, Epidermislamellen, Fremdkörper), (über die Technik der Ausspülung s. S. 69). Um Eiter durch Tupfen aus dem Gehörgang und der Paukenhöhle zu entfernen, wickelt man Verbandwatte um einen Watteträger (Abb. 29) und tupft unter Spiegelbeleuchtung den Eiter mit stets frischen Wattestäbchen ab, bis das Trommelfellbild übersichtlich ist. Im allgemeinen soll man bei akuten frischen Eiterungen nur austupfen, nicht spritzen; event. kann man die Wattetupfen in 1% Lysollösung, Hydrogenium hyperoxydatum anfeuchten und damit austupfen. Bei chronischer Eiterung mit geringer, nicht foetider Sekretion wird ausgetupft, bei reichlicher, foetider Eiterung wird ausgespült; als Spüllösung verwendet man eine 1% Kochsalzlösung, 1% Lysol, 1% Lysoform, 1% Resorcin, 0,1% Formalin oder Jodtrichloridlösung von 28°. Wenn möglich, gebe man dem Patienten keine Ohrspritze in die Hand; ist es unvermeidlich, verordne man nur kleine, leicht sauber zu haltende Gummiballons (Abb. 51) ohne jede Hartkautschukteile oder die aseptische Ohrenspritze von Jacobson. Das Ohr wird so lange ausgespült, bis das Spülwasser klar abfliesst; nach dem Aus-

Abb. 51. Lucae's Ballonspritze.

spritzen wird Verbandwatte in den Gehörgang gelegt, und der Tragus bei abwärts geneigtem Ohr geschüttelt. Der Gehörgang wird mit Wattestäbchen ausgetrocknet. Ein ausgespritztes Ohr bleibt bis zum Abend desselben Tages (ein eiterndes Ohr stets) mit Watte verstopft. Mitunter machen Schwindelerscheinungen bei der Ausspülung eiternder Ohren, trotz geringer Druckstärke und Anwendung warmen Wassers, jede Ausspritzung unmöglich. Tritt während des Ausspritzens Schwindel auf, aspiriert man mehrere Male Luft aus dem Gehörgang und macht Politzers Verfahren. Um die Paukenhöhle direkt auszuspülen, dient 1. Politzern bei seitlich gehaltenem Kopf, nachdem das Ohr mit Wasser oder einem Medikament angefüllt ist; ist die Tube durchgängig, brodeln Luftblasen in der Flüssigkeit auf; 2. Durchspülung durch den Katheter (S. 95) oder durch ein durch den Katheter in die Paukenhöhle eingeführtes, elastisches Paukenröhrchen; 3. Ausspülung mit dem Paukenröhrchen (Hartmann) vom Gehörgang aus, besonders bei Perforationen der oberen Trommelfellhälfte und Verengerung des Gehörganges. Das Paukenröhrchen ist ein nach oben gekrümmtes Röhrchen aus Hartkautschuk (Abb. 52) oder Neusilber. Dasselbe wird unter Spiegelbeleuchtung bei fest fixiertem Kopf mit der rechten Hand durch die Perforation eingeführt; die rechte Hand hält gleichzeitig einen mit dem Röhrchen verbundenen und mit der Spülflüssigkeit gefüllten Gummiballon, welcher nach Einführung des Röhrchens langsam zusammengedrückt wird. Durch das in eine bestimmte Richtung z. B. nach dem Kuppelraum, dem Antrum hin gehaltene Röhrchen kann die betreffende Gegend gut gereinigt werden. Das Röhrchen kann auch in Fistelöffnungen (z. B. der hinteren Gehörgangswand) eingeführt werden. Das abfliessende Spül-

Abb. 52.
Paukenröhrchen mit Ballonspritze.

wasser beachte man auf Beimischung von Eiter, Blut, Cholesteatom. Der Paukenhöhlenausspülung lässt man sofort eine Ausspülung mit Alk. abs. nachfolgen (Körner), wodurch das Austrocknen der ausgespritzten Höhle beschleunigt wird. Das Herausziehen des Röhrchens muss vorsichtig geschehen, um das Einhaken in den Perforations- oder Knochenrand zu verhüten. Nach der Paukenhöhlenausspülung politzert man, um das Austrocknen der Paukenhöhle zu erleichtern und um eine nachträgliche Quellung etwaiger Epidermismassen zu verhüten. Durch das eingeführte Paukenröhrchen kann man auch Medikamente, z. B. Wasserstoffsuperoxyd einspritzen. Ist alles im Gehörgang und Paukenhöhle sichtbare Sekret entfernt, versucht man durch eine Lufteintreibung etwa noch nicht beseitigtes Sekret in den Gehörgang zu werfen, entfernt es durch Tupfen; auch kann man mit dem Siegle'schen Trichter Eiter aus den Nischen der Paukenhöhle, dem Kuppelraum, dem Antrum aspirieren.

3. Oertliche Anwendung von Arzneimitteln. Zur längeren Einwirkung von Medikamenten oder als Ersatzmittel der Ausspülung des Ohres kann man Ohrbäder machen lassen, z. B. mit Hydrogen. hyperoxydat.; Ohrbäder werden so ausgeführt, dass der Kranke den Kopf seitlich, das kranke Ohr nach oben hält; aus der etwas angewärmten Flasche wird bei nach hinten oben gezogener Ohrmuschel das Medikament direkt ins Ohr gegossen, bis die Flüssigkeit im Ohr erscheint. Die normale Haut und Schleimhaut reagiert auf das Hydrogen. hyperoxydat. nur wenig; durch die Berührung desselben mit Eiter kommt es zu einer starken Sauerstoffentwicklung und Auflösung der Eiterkörperchen; es entsteht eine trübe Flüssigkeit mit kleinen weissen, aufgewirbelten Flöckchen. Infolge von Ozonbildung erfolgt eine starke Desinfektion des Mittelohres. Aus allen Teilen desselben wird eingedickter Eiter aufgewirbelt, verflüssigt und resorptionsfähiger (Keller). Die Wirkung der Ohrbäder kann erhöht werden, wenn man gleichzeitig den Valsalva ausführen lässt oder politzert. Die Flüssigkeit bleibt 5—10 Minuten im Ohr; bei starker

Eiterung wiederholt man das Ohrbad mehrmals hintereinander, verwendet es 2stündlich bis 2mal am Tage. Nach dem Ohrbad wird das Ohr abgetrocknet, mit Watte verstopft. Ohrtropfen (5—10 Tropfen) werden bei seitlicher Kopfhaltung wie bei den Ohrbädern direkt aus einem Tropfglas oder mit einem Löffel angewärmt ins Ohr gegossen und nach 5—10 Minuten durch Seitwärtsneigen des Kopfes entfernt; ölige Tropfen können auch im Ohr bleiben, indem man nach der Eintropfung das Ohr mit einem Wattetampon verschliesst. Spirituöse Tropfen dürfen nicht erwärmt werden. Am äusseren Ohr werden Salben messerrückendick auf Gazecompressen während der Nacht oder 24 Stunden lang aufgelegt, am Morgen mit reinem Olivenöl abgeweicht. In den Gehörgang kommen Salben auf Wattetampons oder auf Gazestreifen gestrichen. Einpinselungen oder Einreibungen werden daumenbreit um das Ohr herum gemacht. Zweckmässig werden Salben durch Auflegen von Unna's Guttaperchapflastermullen ersetzt. (Spanische Fliege hinter das Ohr zu legen, ist zweckwidrig, da im Anschluss daran häufig Ekzeme auftreten.) Subcutane Injectionen (z. B. von Pilocarpin) werden in die Haut unter dem Warzenfortsatz gemacht. Das Tubenostium kann durch Eintropfungen in die Nase oder direkt mit einer Wattesonde durch den unteren Nasengang betupft werden (Cocaïn, Mentholöl). Ueber Einführung von Medikamenten in und durch die Tube siehe S. 89, 94. An circumskripte Stellen des Gehörganges oder der Paukenhöhle werden Medikamente mit feinen, nicht tropfenden Wattepinseln gebracht (z. B. Trichloressigsäure, Chromsäurelösung). Aetzmittel können auch an Sonden angeschmolzen werden (Arg. nitr., Chromsäure). Ueberschüssige Aetzmittel werden durch Ausspülung mit 1% Kochsalzlösung entfernt. Pulver (z. B. Borsäure) werden mit Pulverbläsern (Abb. 53), am besten solchen, bei welchen für jeden Patienten ein auswechselbarer Glasansatz ver-

Abb. 53.

wendbar ist, eingeblasen. Die Glasansätze müssen feine Oeffnungen haben, sodass keine im Sekret schwer lösbaren Klumpen herausfliegen. Aetzungen, wie Pulvereinblasungen müssen unter Spiegelbeleuchtung nach gesäubertem, getrocknetem Gehörgang (nur bei klarem otoskopischem Befunde) gemacht werden. Vor Aetzungen und Operationen am Trommelfell, in der Paukenhöhle kann man 10 Tropfen einer 20%igen Cocaïnlösung eintropfen und 5—10 Minuten im Ohr wirken lassen, event. ein Wattebäuschchen mit Menthol-Carbol-Cocaïn getränkt 5 Minuten lang einlegen.

4. Ohrverbände. Ein eiterndes Ohr oder ein Ohr mit durchlöchertem Trommelfell muss stets mit Verbandwatte verschlossen werden; sowie die Watte von Eiter verunreinigt ist, muss die Watte gewechselt werden. Ist alles Sekret aus dem Ohr entfernt, kann man mit einer Pinzette einen 2 cm breiten, aseptischen Gazestreifen mit gewebter Kante (um die Ausfaserung zu verhüten), bis tief an das Trommelfell einführen; man kann denselben je nach der Menge des Sekrets 1—2 Tage lang liegen lassen. Auf die Ohrmuschel kommt eine aseptische Gazecompresse, eine Wattelage und eine mit Bändern am Kopf befestigte Ohrklappe (Abb. 54) (kleiner Ohrverband). Event. kann der eingeführte Streifen mit einem Medikament (z. B. essigsaure Thonerde) getränkt werden. Bei unruhigen Kindern und nach grösseren Operationen wird nach Einführen eines Gazestreifens in den Gehörgang ein Kopfverband (grosser Ohrverband) angelegt. Man verwendet 5 m lange, 5—6 cm breite Mull-Binden und führt die Bindentouren um Stirn, Ohr, Hinterhaupt, indem man den Unterkiefer möglichst frei lässt (Körner); ein infolge zu festen Bindens auftretendes Lidödem darf nicht zur Verwechslung mit Thrombose des sinus cavernosus Anlass geben.

Abb. 54.
Ohrverband n. Hartmann.

5. Blutentziehung. Bei akuten Erkrankungen, besonders bei beginnender Periostitis mast., sind Blutentziehungen sehr wirksam; sie werden bei Erkrankungen des

äusseren Ohres vor dem Tragus, bei Entzündungen des mittleren und inneren Ohres auf und unter dem Warzenfortsatz gemacht. Man lässt gegen Abend beim Erwachsenen 4, beim Kinde 2 Blutegel setzen, (event. mit künstlichem Blutegel 30—100 g Blut entziehen). Vor Ansetzen der Blutegel Desinfection der Haut und Verschliessen des Gehörgangs mit Watte; nach Abnehmen der Blutegel Verkleben der Wunde mit Zinkoxydpflastermull.

6. Umschläge. Warme Umschläge werden am besten nicht in Form trockener Wärme, sondern als feuchtwarme, hydropathische Umschläge gegeben. Handtellergrosse Leinewandcompressen werden in lauwarmem Wasser oder in 3% essigsaurer Thonerdelösung, in Alkohol absolutus angefeuchtet, ausgewrungen aufs Ohr gelegt, mit Guttaperchapapier und Watte bedeckt und mit einer Binde befestigt. Die Umschläge müssen alle 3 Stunden gewechselt werden. Kataplasmen, heisse Umschläge, Ohrbähungen (etwa mit Kamillentheedämpfen) sind schädlich, weil durch sie ein event. zu verhütender Trommelfelldurchbruch erleichtert wird; auch werden dadurch Eiterungen in ihrer Ausdehnung begünstigt, was wohl an anderen Körperstellen erwünscht sein kann, im Ohr dagegen gefährlich ist (v. Tröltsch). Ein Aufgehen des Mittelohrgeschwürs muss stets durch die zuvorkommende Paracentese verhütet werden. Häufiger werden kalte Umschläge auf die Ohrgegend (bei verstopftem Gehörgang) als antiphlogistisches Mittel angewendet. Es finden Verwendung $^1/_4$ stündlich zu wechselnde Compressen, Eisbeutel (mit einem trockenen Tuch als Unterlage) oder aus Aluminium gefertigte Wärmeregulatoren, welche um das Ohr herum gelegt und continuierlich von zu temperierendem Wasser durchströmt werden. (Abb. 55.) Kalte Umschläge auf die seitliche Halsgegend verringert durch Kontraktion der Carotis Hyperämie des Gehörganges (Win-



Abb. 55. Wärmeregulator aus Aluminium.

ternitz). Die Kälte ist ausgezeichnet wirksam bei beginnender Periostitis mast. Anfänglich wirkt sie oft unangenehm; selten wird sie gar nicht vertragen.

7. Verdichtete und verdünnte Luft. (Ueber die Wirkung der Luftdouche siehe S. 93.) Wird Luft im Gehörgang dadurch verdichtet, dass nach luftdichter Einfügung der Glasolive des Politzerballons in den Gehörgang der Ballon komprimiert wird, so weicht bei einer Perforation die Luft des Gehörgangs und Mittelohrs durch die Tube in den Nasenrachenraum aus (Gehörgangsluftdouche, Lucae) und kann durch die Nase auskultiert werden (Politzer). Die Gehörgangsluftdouche dient zur Entfernung von Sekret aus der Paukenhöhle, wenn man den Nasenweg umgehen will. Ist das Ohr vorher mit Wasser oder einem Medikament gefüllt, so wird durch Kompression im Gehörgang die Trommelhöhle durchgespült (Politzer). Die Luftverdichtung im Gehörgange darf nur bei durchgängiger Tube Verwendung finden, um eine Steigerung des Labyrinthdrucks zu verhüten. Luftverdünnung im äusseren Gehörgang (Cleland) wird so erzeugt, dass die Olive des komprimierten Politzerballons in den Gehörgang gesteckt und dann allmählich die Kompression aufgehoben wird; dabei wird ein etwa einwärts gesunkenes Trommelfell herausgezogen, Adhäsionen in der Paukenhöhle werden gedehnt oder zerrissen, Exsudat durch die Perforation, durch eine Paracentesöffnung aspiriert, gesteigerter Labyrinthdruck (z. B. nach Paukenhöhlenausspülung) aufgehoben, subjektive Geräusche, Schwindel werden vermindert; zu starker negativer Druck kann Blutungen und Zerreissung des Trommelfells herbeiführen. Dauernde luftdichte Verstopfung des Ohres mit Watte bewirkt im Gehörgange Luftverdünnung und Entlastung des Trommelfells (z. B. bei cat. chron. Politzer). Luftverdichtung oder Verdünnung wird auch

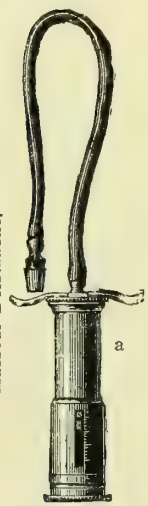

Abb. 56.

zweckmässig mit dem Siegle'schen Trichter, mit Delstanche's Masseur (Abb. 56) und Rarefakteur hergestellt. Die Anwendung des Masseurs erfolgt täglich oder zweimal wöchentlich, jedesmal ca. zehnmal, indem das Ansatzstück des Schlauches luftdicht in den Gehörgang gesteckt wird und durch Bewegung der verschiebbaren Metallhülse (a) die Gehörgangsluft verdichtet oder verdünnt wird.

8. Massage. Massage des äusseren Ohres findet (nach vorheriger Einfettung der Haut mit Vaselin) bei Othämatom, der Gesichtsmuskeln bei n. VII-Lähmung, der Halsgegend bei akuten und chronischen Katarrhen statt. Die Massage wirkt resorptionsbefördernd und reflektorisch. Die Halsmassage wird vom Warzenfortsatz und der Parotis aus hinter dem Unterkieferast längs des sternocleidomast. nach abwärts bis zur Clavicula gemacht; sie kann auch als Vibrationsmassage mit einem durch einen Motor getriebenen,

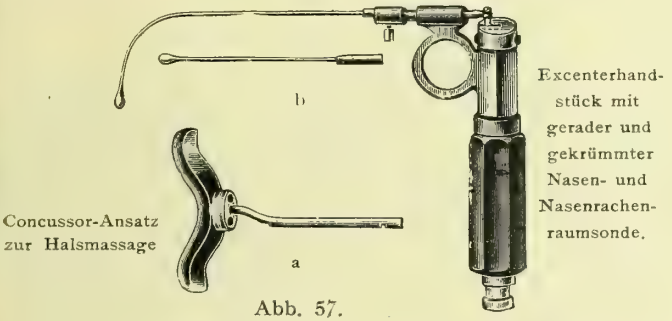

Abb. 57.

auf einem Excenterhandstück befestigten Ansatz (Abb. 57a, 59) ausgeführt werden (1—2 mal täglich ca. 5 Minuten lang). Bei chronischen Katarrhen der Nase und der Tube kann die Schleimhaut (nach cocaïnisierter unterer Muschel) mit einer mit Watte umwickelten geraden Sonde, (das Tubenostium auch vom Mund aus mit einer gekrümmten Sonde) massiert werden (täglich, ca. 300 Stösse in einer Minute, Laker, Urbantschitsch). (Abb. 57 b) Massage des mittleren Ohres ist vorübergehend von guter Wirkung bei Adhäsivprozessen im Ohr (bei Cat. chron., nach Ot. med., bei Bewegungseinschränkung des Steigbügels), mitunter wirksam bei nervöser Schwerhörigkeit und gleich-

Lucae's regulierbare Drucksonde.

Abb 58.

zeitiger Rigidität des Schalleitungsapparates. Am einfachsten erfolgt die Massage durch Hommels Traguspresse: schnelles Anpressen des Tragus gegen die Gehörgangsöffnung und plötzliches Loslassen (viermal am Tage, 120 mal in der Minute). Bessere Erfolge erzielt man mit Delstanche's Masseur, an welchen der Luftdruck reguliert werden kann, (täglich, etwa 30 mal in einer Minute). Direkt bewegt wird die Gehörknöchelchenkette durch die federnde Drucksonde Lucae's (Abb. 58), deren Druckstärke von 100—300 g reguliert werden kann. Eine federnde Pelotte wird unter Spiegelbeleuchtung auf den kurzen Hammerfortsatz gesetzt und hin und her bewegt (zuerst zweimal bis zehnmal täglich, später 100 mal, auch elektrisch getrieben.) Sehr schnelle Luftverdichtung und Verdünnung wird durch die Breitung'sche, mit einem Motor oder durch ein Treibrad getriebene Luftpumpe (Abb. 59, 60) erzeugt, wobei die Trommelfellbewegung durch einen pneumatischen Ohrtrichter (Siegle'schen Trichter) beobachtet werden kann. Bei beginnender Hammergriffhyperämie muss man die Massage einstellen. Die Anzahl der Stösse darf ca. 400 in einer Minute betragen, die Hubhöhe 2 mm nicht übersteigen. Als Sicherheitsventil, zur Vermeidung schädlicher Nebenwirkungen, empfiehlt Lucae das Anbringen einer kleinen Oeffnung in dem zum pneumatischen Trichter führenden Schlauch. Anwendung jeden zweiten Tag, ca. 5—10 Minuten lang. Bei Auftreten von Schwindel, stärkerem Ohrensausen (besonders bei nervöser Schwerhörigkeit) unausführbar; bei akuten Entzündungen kontraindiciert, ebenso bei Atrophie des Trommelfells. (Ostmann.)

9. Elektricität. Der faradische Induktionsstrom wird seltener bei der Ohrenbehandlung gebraucht, wie der konstante galvanische. Bei Otalgien, besonders nach akuten Entzündungen, ist ein kräftiger Inductionsstrom von ca. 3 Minuten Dauer von Nutzen (Urbantschitsch). Der galvanische Strom dient zur Untersuchung der Erregbarkeit des n. VIII. Bei Lähmung des n. VII wird er viermal wöchentlich (zwei Minuten lang) angewendet,

wobei zunächst die Anode, später die Kathode vor dem Warzenfortsatz aufgesetzt wird, die Muskeln später mit der Kathode bestrichen werden (Strümpell). Zur Behandlung von Ohrensausen, besonders bei nervösen Erkrankungen, kommt die differente Elektrode, meist die Anode, auf den Tragus, die indifferente in den Nacken,

Electromotor mit Breitung'scher Luftpumpe.



Abb. 59.

(selten Einführung der elektrischen Sonde in die Ohrtrompete durch den Katheter). Nach Erb soll man diejenigen Reizmomente, welche das Ohrensausen dämpfen oder aufheben (meist Anodenschluss, Anodendauer) mit möglichster Stärke und Dauer einwirken lassen, während diejenigen, welche das Sausen vermehren, (Kathodenschluss, Kathodendauer) möglichst umgangen werden müssen. Mitunter ist die Reaktion umgekehrt, indem das Ohrensausen durch den Kathodenschluss oder Kathoden-



Handluftpumpe für Trommelfellmassage.

Abb. 60.

dauer gedämpft wird. Verringert also Anodendauer das Sausen, so schliesst man die Anode stark, lässt den Strom 5 — 20 Minuten lang einwirken, verringert dann den Strom durch den Rheostaten, wobei keine Oeffnungsreaktion eintreten darf. Es ist prognostisch günstig, wenn das Sausen durch Anodendauer verschwindet. Das Hörvermögen wird meist weniger gebessert wie das Sausen und die Kopfsymptome; nur selten Verschlimmerung. Zur Anwendung der galvanokaustischen Aetzung im Ohr (Schwartze) dienen kleine mittelst des Schech'schen Griffes armierte Platinbrenner (Abb. 61) mit Spitzen oder kugligen Enden (Zerstörung von Granulationen, Polypenresten, Anlegung künstlicher Oeffnung im Trommelfell). Nach Eintropfen von Cocaïnlösung wird der Brenner kalt an die betreffende Stelle angelegt, dann zur Rotglut gebracht. Man darf die Gehörgangswände nicht berühren und muss an der Labyrinthwand vorsichtig sein. Die Elektrolyse kann man durch den Katheter bei Tubenatresie und bei Gehörgangsstrikturen (Ostmann) versuchen.

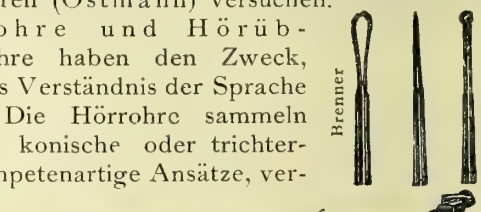

Abb. 61. Handgriff n. Schech.

10. Hörrohre und Hörübungen. Hörrohre haben den Zweck, Schwerhörigen das Verständnis der Sprache zu erleichtern. Die Hörrohre sammeln den Schall durch konische oder trichterförmige, auch trompetenartige Ansätze, verstärken ihn und leiten ihn aus der Entfernung in das Ohr. Bei Schwerhörigkeit infolge von Labyrinthaffektion und Stapesankylose sind weiche Hörrohre zweckmässig, bei Schwerhörigkeit

infolge von Ohreiterung metallische. Es darf nicht zu laut und nicht zu anhaltend in den Schalltrichter hineingesprochen werden, sonst entsteht Sausen und Schmerz im Ohr. Der Patient sucht sich selbst aus einer Reihe von Hörrohren das für ihn passendste heraus. Die teuersten Hörrohre sind nicht immer die besten. Das einfachste und empfehlenswerteste ist der Dunker'sche Hörschlauch

Abb. 62. Dunker'scher Hörschlauch.

(Abb. 62), ein 1 m langer, weicher Schlauch mit konischem Schalltrichter und spitzem in das Ohr zu haltenden Ohrstück. Kürzere Hörrohre werden aus Blech, Leder oder zusammenschiebbar aus Kautschuk hergestellt. Um die Ohrmuschel nach vorn umzuklappen, zu vergrössern und zum Auffangen des Schalles geeigneter zu machen, dient ein am Kopf zu befestigender Schallfänger (Otophon), welcher ebensowenig leistet, wie das nach vorne Halten der Ohrmuschel mit der Hand. Die Hörrohre erleichtern Schwerhörigen oft die Verständigung; ihr Effekt ist aber meist auf die Dauer kein grosser, da die zu starke Schallverstärkung dem Patienten, selbst bei Atrophie des n. VIII, zu unangenehm ist. Kleine, (Abb. 63) im Ohr zu tragende Hörrohre (Politzer), dienen zum Auseinanderhalten der Gehörgangswände und zum Auffangen und Verstärken des Schalles. Um bei Erkrankung des Schallleitungsapparates

Abb. 63. Hörrohr n. Politzer.

unter Umgehung der Luftleitung die Knochenleitung auszunutzen, dienen zwischen die Zähne zu nehmende Kautschuk- oder Pappeplatten (Audiphon, Dentaphon). Der Erfolg ist meist um so geringer, je grösser die Reklame („elektrische Hörbrille!“).

Die von Urbantschitsch empfohlenen Hörübungen bei Schwerhörigen, um den n. VIII aus seinem Torpor aufzurütteln, können bei funktionellen Störungen z. B. Hysterie Erfolge haben; bei organischen Erkrankungen sind sie ebensowenig nützlich wie Sehübungen bei Sehnervatrophie. Dagegen ist es wohl angebracht, Schwerhörige zur Ausnutzung ihrer noch vorhandenen Hörreste (Theater, Konzerte, Gesellschaft) anzuregen. Gelingt die Verständigung mit Schwerhörigen durch das Ohr nicht mehr, so können intelligente Kranke von Taubstummenlehrern Unterricht im vom Munde ablesen nehmen; bei genügender Geduld ist darin eine grosse Fertigkeit zu erlangen.

11. Nasenrachenbehandlung. Da viele Ohrenleiden durch Nasenrachenerkrankungen bedingt werden, muss neben dem Ohre die Nase und der Rachen behandelt werden. Manche Ohrenleiden, z. B. akute Catarrhe, heilen von selbst, wenn die sie verursachende Nasenverstopfung gehoben ist. Die Nasenerkrankungen schädigen das Gehörorgan durch die bei der Nasenverstopfung auftretende Mundatmung, durch direkte Kompression des Tubenostiums, ungenügende Tubenventilation, durch die Infektionsgefahr bei allen entzündlichen Erkrankungen der Nase und des Halses. Deswegen müssen Eiterungen in der Nase und im Nasenrachenraum durch Behandlung der Schleimhaut und der Nebenhöhlen (Sondieren, Politzern, Ausspülen, operative Freilegung, Auskratzen), Pinselungen, (z. B. Lugol'sche Lösung), Einpulverungen (Natr. sozojodol. u. s. w.), bekämpft werden. Ausspülungen der Nase haben nur Zweck, wenn Schleim, Eiter, Borken in ihr oder im Nasenrachenraum durch Schnäuzen (jedes Nasenloch muss für sich geschneuzt werden) nicht leicht entfernbar sind. Die Ausspülungen

geschehen am besten mit kleinen Gummiballons (Lucae), oder mit einem englischen Klysopomp. Eingiessungen in die Nase können mit dem Theelöffel oder dem B. Fränkel'schen Glasschiffchen gemacht werden. Der Nasenrachenraum kann durch Gurgeln ausgespült werden, indem man einen Schluck Wasser in den Mund nimmt, den Kopf nach hinten beugt und tief durch die Nase ein- und ausatmet (Mosler). Direkt wird der Nasenrachenraum durch einen nach oben umgebogenen, hinter das Gaumensegel eingeführten Zerstäuber gereinigt (Schwartze). Die Ausspülung der Nase oder des Nasenrachenraums geschieht mit 1 % Borlösung, 1 % Kochsalzlösung, Borcocaïnlösung etc. bei einer Temperatur von 28°. Zur Ausspülung der Nase wird der Kopf etwas nach unten gehalten; es wird durch das engere Nasenloch in der Richtung nach hinten zu eingespritzt, ohne dass der Ansatz der Spritze das Nasenloch luftdicht abschliesst; dabei muss tief durch den Mund geatmet werden. Richtig eingespritzt, fliesst das Wasser auf dem anderen Nasenloch ab; erleichtert wird die Nasenausspülung durch andauerndes Phonieren von i oder ä während des Einspritzens. Nach der Ausspülung soll eine halbe Stunde lang nicht geschneuzt werden; kommt Wasser ins Ohr, (Gefahr einer Infektion) lässt man den Patienten mehrmals schlucken. Akut entzündliche Affektionen des Rachens werden durch Gurgeln, hydropathische Umschläge bekämpft, chronische durch Pinselungen (Arg. nitr., Lugol'sche Lösung). Hypertrophische Gaumenmandeln machen ähnliche Beschwerden wie adenoide Vegetationen; sie können direkt auf das Tubenostium drücken oder infolge eintretender Insufficienz des Gaumensegels die Tubenventilation aufheben. Die Entfernung hypertrophischer Mandeln geschieht am besten mit dem Mathieu'schen Tonsillotom. Dabei werden die Kinder von einem Gehilfen auf dem Schoss gehalten, der Gehilfe hält mit der rechten Hand den Kopf des Kindes, mit der linken die Hände, zwischen seinen Knien die Beine des Kindes. Bei kleinen Tonsillen genügt Schlitzung, indem man mit geknöpftem

Messerchen in die Lakunen eingeht und dieselben aufschneidet. Alle pathologischen Zustände in der Nase und im Nasenrachenraum, welche die Nasenatmung hindern (hypertrophische Rhinitis, Deviationen, Auswüchse des Septums, Polypen, polypöse Hypertrophien der Muschelenden, Nasenrachenpolypen, adenoïde Vegetationen) müssen durch Aetzung (Trichloressigsäure, arg. nitr., Chromsäure, Galvanokaustik) oder operativ beseitigt werden. Vorübergehende Abschwellung erzielt Schleimhautmassage, Eintropfung von Mentholöl, Cocaïnspray, Inhalationen von Mentholchloroform, Schnupfpulver. Bei Blutungen aus der Nase muss die Tamponade mit dem Bellocq'schen Röhrchen möglichst vermieden werden, weil die Tamponade des Nasenrachenraumes leicht eitrige Zersetzung und Infektion des Ohres durch die Tube bewirkt. Die Blutung soll da gestillt werden, wo sie entsteht (Chromsäureätzung). Eine der häufigsten und für das Gehörorgan wichtigsten Erkrankungen des Nasenrachenraums sind die Hyperplasien der Rachenmandeln, die diffusen und die zapfenförmigen (adenoïde Vegetationen Meyer). (Tab. 21.) Histologisch bestehen die aden. Veget. aus reticulärem, von Lymphocyten erfülltem Bindegewebe mit zahlreichen Follikeln und Keimcentren; an der Oberfläche befindet sich flimmerndes Cylinder- oder Plattenepithel. Die aden. Veget. werden durch chronische Entzündung der Rachenmandel und durch Wachstumsanomalien, meist auf hereditärer Basis (Bloch) verursacht. Masern, Scharlach, Tuberkulose (Trautmann) begünstigen ihr Wachstum. Häufig sind gleichzeitig die Gaumenmandeln hypertrophiert; in diesen Fällen müssen diese zuerst entfernt werden. Die aden. Veget. beginnen meist im 2. oder 3. Jahr Störungen zu machen; sie schädigen die Tubenventilation, erzeugen durch Druck auf Gefässe Stauung in der Tube und im Mittelohr und rufen Mittelohrkatarrhe, Eiterungen, Schwerhörigkeit, Taubstummheit hervor. Die aufgehobene Nasenatmung bewirkt Offenstehen des Mundes, Schnarchen, Kopfschmerz, unruhigen Schlaf, Appetitlosigkeit, Unfähigkeit

zu schneuzen (bei Säuglingen Unmöglichkeit hintereinander zu trinken), ferner tote Sprache, Verbildung im Knochenwachstum (spitzbogiger Gaumen, schlechte Zahnstellung), nasale Aprosexie: Unaufmerksamkeit, Vergesslichkeit, Bettnässen, Stottern. Die Lymphdrüsen im unteren Halsdreieck sind oft geschwellt (Thost). Die Diagnose wird gestellt aus dem Gesichtsausdruck, welcher aber auch bei anderer Art von Nasenverstopfung vorkommt, und die Untersuchung der Nase. Bei freiem unteren Nasengang sieht man zahlreiche reflektierende Höcker an der hinteren Rachenwand (Zarniko), welche beim

Ringmesser n. Gottstein.

Abb. 64.

Ringmesser n. Beckmann.

Abb. 65.

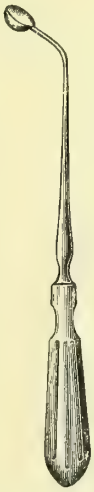

Scharfer Löffel n. Trautmann.

Abb. 66.

Phonieren in die Höhe rücken. Die schmerzlose Berührung mit der Nasensonde ergiebt weiches, verschiebbares Gewebe, nicht wie in der Norm, die empfindliche, resistente Pharynxwand. Meist besteht gleichzeitig eine hypertrophische Rhinitis. Bei grösseren Kindern sieht man bei der postrhinoskopischen Untersuchung am Rachendach eine diffuse Schwellung oder Zapfen von

ihm herunterhängen, welche die Choanen von hinten einengen und die Tubenöffnungen comprimieren. Hinter dem Gaumensegel sieht man mitunter schon von vorn aden. Veget. herabhängen; auf der hinteren Rachenwand sieht man häufig Schleim aus dem Nasenrachenraum herabfliessen und in der Rachenwand selbst aden. Granula. Die Digitaluntersuchung ergänzt oder ersetzt bei kleinen Kindern die Spiegeluntersuchung. Zur Entfernung der aden. Veget. dienen zahlreiche Instrumente. Im Anschluss an das von Meyer angegebene, durch die Nase einzuführende Ringmesser hat Gottstein ein sehr zweckmässiges dreieckiges Ringmesser zur direkten Einführung in den Nasenrachenraum konstruiert (Abb. 64), Beckmann ein viereckiges (Abb. 65), Trautmann scharfe Löffel, (Abb. 66); Jurasz u. A. eine nach oben umgebogene Choanenzange (Abb. 67), Hartmann eine Schlinge, Schötz ein in einer Schiene laufendes Adenotom (Abb. 68). Aetzungen, (Einblasung von Natr. sozojodol., Eintropfen von 5% Mentholöl in die Nase) können die Schwellungen vorübergehend verkleinern; meist ist operative Entfernung notwendig. Kinder werden auf dem Schoos gehalten, wenn sie sehr unruhig sind, in halb sitzender Stellung oder mit hängendem Kopf leicht chloroformiert. Bei Erwachsenen pinselt man das Gaumensegel, die hintere Rachenwand, aber nicht die Rachenmandel selbst, mit 20% Cocaïn. Nach guter Beleuchtung des Mundes wird die Zunge mit einem Spatel

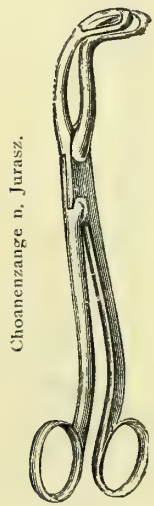

Abb. 67.

Abb. 68.

mit der linken Hand heruntergedrückt, mit der rechten Hand das Ringmesser zwischen Uvula und Tonsille hinter das Gaumensegel eingeführt, der Griff nach unten gesenkt, sodass das Messer vorn oben an den Vomer anstösst; dann wird das Messer an das Dach des Nasenrachenraumes angedrückt und ohne grosse Gewalt zunächst in der Mitte nach abwärts geführt, wobei der mittlere Teil der aden. Veget. abgeschnitten wird; dann fährt man noch einmal rechts und links in der Rosenmüller'schen Grube nach abwärts, aber nicht zu sehr nach seitwärts, um nicht den Tubenwulst zu verletzen. Nach Entfernung des Messers (wobei man sich nicht am Gaumensegel einhaken darf), wird der Kopf nach vorn unten gehalten und jedes Nasenloch für sich ausgeschneuzt. Meist ist die Blutung einige Minuten lang stark; mit Blut und Schleim wird die abgeschnittene Rachenmandel oft verschluckt. Die Choanenzangen werden geschlossen in den Nasenrachenraum eingeführt, dort geöffnet und nachdem die Mandel gepackt ist, geschlossen und nach abwärts gezogen; folgt das gefasste Gewebe nicht leicht, lässt man wieder los, weil sonst die Gefahr von Nebenverletzung (Vomer, Gaumensegel) vorhanden ist; nach Operation mit der Zange lässt man eine Auskratzung mit Ringmesser oder scharfem Löffel nachfolgen; Säuglinge operiert man am besten mit kleinen Choanenzangen. Nach der Operation werden Nase und Ohr verstopft, die Kinder einen Tag ins Bett gelegt; sie bleiben 3 Tage zu Haus, bekommen 2 Tage nur flüssige, lauwarme Kost (Milch, Suppe, Ei), gurgeln mit einer Lösung von hypermangansaurem Kali (ein Körnchen auf $^1/_4$ l lauwarmes Wasser). Bei Schmerzen lässt man Eisstückchen schlucken. Selten schliesst sich an die Operation eine grössere Blutung, welche Tamponade des Nasenrachenraumes erfordert, an; mitunter entsteht nach der Operation eine akute Mittelohrentzündung. Nur während des schmerzhaften Stadiums einer akuten Mittelohrentzündung soll man die aden. Veget. nicht operieren; sonst bilden bestehende Mittelohreiterungen keine Contraindikation; zur Nachbehandlung lässt man Mentholöl in die

Nase eintropfen, ätzt bei stärkeren Schwellungen die Nasenmuscheln. Nach 3—4 Wochen tritt der Effekt der Operation auf, welcher durch Spiegel- oder Digitaluntersuchung kontrolliert wird. Nicht selten treten Recidive auf. Die Kinder müssen sich erst an das Schliessen des Mundes (event. durch Tragen eines Respirators oder eines Schmidt'schen Nasenöffners) gewöhnen.

12. Allgemeinbehandlung. Werden die Ohrerkrankungen durch Allgemeinerkrankungen verursacht, so muss die Behandlung des Gesamtorganismus die lokale unterstützen. Lues, Scrophulose, Tuberculose, Anämie, Chlorose, Verdauungsstörungen u. s. w. werden ihre entsprechende diätetische und medikamentöse Behandlung finden müssen. Das Klima beeinflusst häufig Ohrenleiden. Waldreiche Gegenden sind heilsam für chronische sekretorische Mittelohrkatarrhe; Höhenklima (Alpen) lindert die Beschwerden der nervösen Schwerhörigkeit und der Stapesankylose (vorübergehende Hörverbesserung); Seeluft ist günstig bei scrophulösen, tuberkulösen Ohrleiden, dagegen ungünstig bei Stapesankylose und Ohrleiden mit starken subjektiven Geräuschen. Neben der klimatischen Kur ist oft eine Bade- und Brunnenkur von gutem Einfluss. Soolbäder (von 25—30°, 4—6 Wochen lang, jedes Bad von 10—20 Minuten Dauer, jeden 2.—3. Tag) nehmen die Neigungen zu recidivierenden Mittelohrkatarrhen und Entzündungen, besonders bei Scrophulose, Anämie (z. B. starke Kochsalzwässer: Berlin, Harzburg, Ischl; jodbromhaltige Kochsalzwasser: Kreuznach, Hall, Krankenheil-Tölz; kohlensaure Eisenwässer: Schwalbach, Pyrmont, Elster). Bei Ohrenleiden infolge von Respirationserkrankungen sind alkalische Mineralwässer: Ems, Bilin, Vichy von Nutzen, infolge von Verdauungsstörungen Glaubersalz- und Bitterwässer: Karlsbad, Marienbad, Franzensbad. Bei nervöser Schwerhörigkeit mit starken subjektiven Geräuschen sind einfache Kochsalzthermen: Baden-Baden, Homburg, Kissingen, oder indifferente Thermen: Warmbrunn, Teplitz, Gastein anzuraten. Bäder dürfen von Ohrenkranken nur mit verstopften Ohren genommen werden; Untertauchen, ins Wasser

springen, kalte Kopfgüsse, energische hydrotherapeutische Massnahmen müssen vermieden werden. Kalte Seebäder führen besonders bei Stapesankylose öfters Verschlimmerung herbei; warme Seebäder sind heilsam bei chronischen Mittelohrkatarrhen und Entzündungen infolge Scrophulose, Rachitis. Lauwarme Vollbäder von 26° (zweimal wöchentlich) beruhigen subjektive Geräusche. Dampfbäder sind oft sehr schädlich (bes. bei Stapesankylose). Bei subjektiven Geräuschen müssen heisse Getränke, Rauchen, Missbrauch von Alcohol, Kaffee, Thee, angestrengtes Arbeiten, das Tragen zu enger Kragen vermieden werden.

f) Allgemeine Hygiene des Ohres. Allgemeine Verweichlichung muss durch Abhärtung (Tragen von Unterkleidung, kalte ($7-8^0$) Waschungen des Körpers ausser Kopf mit ausgedrücktem Schwamm, fleissiges Spazierengehen, bei offenem Fenster schlafen) beseitigt werden. Gesunde Ohren dürfen nicht mit Watte verstopft werden; nötig ist Wattetragen im Ohr nur bei bestehender Trommelfellperforation. Wasser darf weder in das gesunde noch in das kranke Ohr (beim Waschen, Baden) kommen. Die gewaschenen Ohrmuscheln müssen gut abgetrocknet werden, weil sonst, besonders bei Kindern, leicht Ekzeme, Frostbeulen der Ohrmuschel auftreten. Alle Manipulationen im Gehörgang, wie Kratzen mit Blei, Haarnadel, Ohrlöffel etc., Eintropfen von Chloroform, Aether, Oel, Hineinstecken von Fremdkörper wie Zwiebel, Knoblauch (als Gegenreiz bei Zahnweh) sind schädlich und führen oft zu schmerzhaften Entzündungen. Ins Ohr gesteckte Fremdkörper geraten bei ungeschickten Entfernungsversuchen nur tiefer ins Ohr. Ohrfeigen können Trommelfellrisse und Labyrintherschütterungen herbeiführen. Das Ohrlöcherstechen und das Tragen von Ohrringen ist häufig Ursache von Entzündungen. Ohrenschmalz wird am besten mit der Handtuchspitze oder einem stumpfen Ohrlöffel entfernt; man darf nie tief mit denselben in das Ohr hineinfahren. Breiumschläge, Ohrbähungen bei Ohrschmerzen sind schädlich. Alkohol-, Tabakmissbrauch schaden dem Hörnerven. Bei starken Schalleinwirkungen soll das Ohr fest mit Watte verstopft

werden (Kesselschmiede, Artilleristen). Nervöse können sich gegen den Strassenlärm durch Tragen von den Gehörgang verschliessenden Kugeln (Abb. 69) (Antiphone) schützen. Ausspülungen von Ohr und Nase, besonders mit unsauberen Stempelspritzen, sind schädlich. Die Reinigung der Nase muss so erfolgen, dass ein jedes Nasenloch abwechselnd zugehalten und für sich ausgeblasen wird; sonst dringt die Luft in die Ohren, und der Schleim bleibt in der Nase. Die Zähne müssen nach jeder Mahlzeit, besonders vor dem Schlafengehen gebürstet, der Mund muss ausgespült und gegurgelt werden (2% Salolalkohol). Schlechte Zähne müssen entfernt, falsche Gebisse dürfen nachts nicht getragen werden. Die Nasenatmung muss frei sein. Nervöse sollen keinen Beruf wählen, in welchem das Gehör sehr angestrengt wird, (z. B. Telephonbeamte) besonders wenn schon ein Ohrleiden bestand; sonst kann sich infolge der Ueberanstrengung des Gehörs ein schweres nervöses Leiden, sogar eine Psychose, entwickeln.

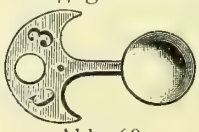

Abb. 69.
Antiphon.

B. Spezieller Teil.

(Die im speziellen Teil angeführten diagnostischen und therapeutischen Massnahmen sind auf S. 63—132 beschrieben; Receptformulare enthält der Anhang.)

I. Pathologie und Therapie des Schallleitungsapparates.

A. Krankheiten des äusseren Ohres.

a) Krankheiten der Ohrmuschel.

Die Erkrankungen der Ohrmuschel betreffen (abgesehen von Missbildungen, Neubildungen, Verletzungen) meist den Hautüberzug, seltener den Knorpel. Ohrmuschelerkrankungen stören das Hörvermögen nur bei Zuschwellen der Gehörgangsöffnung; durch Uebergreifen auf die Nachbarschaft können sie für das Gehör und Leben verhängnisvoll werden.

1. Hyperämie. Aetiologie: Kälte, Hitze, Hauterkrankungen, Stauungen (z. B. bei Herzfehlern), Angioneurose des n. sympathicus, adhäsive Mittelohrprozesse.

Symptome: Rötung der Ohrmuschel, Hitzegefühl, bei Angioneurose meist einseitig und anfallsweise mit Ohrensausen und Schwindel auftretend.

Therapie: Kalte Umschläge, Streupuder, Unna'sche Kühlsalbe, bei Angioneurose Galvanisation des Halssympathicus.

2. Dermatitis traumatica. Aetiologie: Infektion nach Verletzungen (Ohrlöcherstechen, ausgerissene Ohrringe), Insektenstichen.

Symptome: Rötung, Schwellung der Haut in Umgebung der verletzten Stelle unter Schmerzhaftigkeit und Spannungsgefühl; selten circumskripte Hautgangrän, angezeigt durch Schwarzfärbung und Empfindungslosigkeit der Haut.

Therapie: Desinfektion der verletzten Stelle, Eisumschläge, hydropathische Umschläge mit essigsaurer Thonerde, wenn nicht zu schmerzhaft mit Alc. abs.

3. Dermatitis erysipelatosa. Aetiologie: Eindringen des Streptococcus erysipel. (Fehleisen) in die Haut, begünstigt durch Erosionen des Epithels bei Ekzem. bes. an Ohrlöchern, nach Aufstechen von Acnepusteln; häufiger sekundär bei Gesichtserysipel.

Verlauf und Symptome: Allgemeinerscheinungen: Fieber (bis 40°), Kopfschmerzen, benommenes Sensorium; lokal starke Rötung, Schwellung, Schmerzen der Ohrmuschel und Umgebung; Haut glänzend, gespannt, mitunter durch seröse Flüssigkeit blasig abgehoben; Lymphdrüsenschwellung; nach ca. 8 Tagen Rückgang; selten Vereiterung oder Gangrän.

Therapie: Kühlsalbe, Streupuder, hydropathische Umschläge mit Alc. abs.

4. Dermatitis phlegmonosa et gangränosa. Aetiologie: Infektion der Haut, öfters im Anschluss an Infektionskrankheiten (Typhus), besonders bei heruntergekommenen Patienten.

Verlauf und Symptome: Fieber, heftige Schmerzen, Klopfen im Ohr; circumskripte oder diffuse Rötung und Schwellung der ganzen Ohrmuschel; nach 3—4 Tagen Fluktuation. Infolge eitriger Perichondritis kann es zu Absterben des Knorpels, Fistelbildung und Gangrän kommen. Selten tritt primär (durch Gefässerkrankung) bei Schwerkranken (meist kurz vor Tod) Gangrän der Ohrmuschel auf.

Therapie: Zu Beginn Eisumschläge; bei Fluktuation tiefe Incision; Drainage mit Jodoformgazestreifen. Verband (event. hydropathisch) täglich zu wechseln. Bei Gangrän Kräftigung des Gesamtkörpers (Excitantien); Entfernung nekrotischer Stellen, aseptischer Verband; gegen die Schmerzen Morphium sulfuricum 0,01 subcutan.

5. Dermatitis congelationis et combustionis. Aetiologie: Dünne Haut, schlechte Blutcirkulation, besonders bei Chlorose oder mangelnder Herzthätigkeit im Alter.

Erfrieren der Ohrmuschel findet auch bei nicht grosser Kälte statt. Verbrühung des Ohres erfolgt meist durch heisses Wasser, heisse Dämpfe.

Verlauf und Symptome: Bei Verbrennung tritt unter Schmerz, Juckreiz, Hitzegefühl an der Ohrmuschel Rötung und Schwellung, event. Blasenbildung oder Gangrän auf. Bei Erfrieren entstehen circumskripte Frostbeulen, excoriierte Knötchen, besonders am Helixrand, öfters auch grosse Blasen mit hämorrhagischem Inhalt und an kleineren Stellen Gangrän. In leichten Fällen Heilung, in schweren Verunstaltung der Ohrmuschel und ausgedehnte narbige Verwachsungen.

Therapie: Bei leichter Verbrennung Streupuder und aseptischer Verband oder Umschläge mit Aqua calcis., Ol. lini $\overline{aa}$; bei schweren Verbrennungen hydropathischer Verband mit 3%iger Borsäurelösung, 2%iger essigsaurer Thonerdelösung. Bei Granulationsbildung an der Gehörgangsmündung oder an der Muschel Aetzung mit Arg. nitr., um Verwachsungen zu verhüten (event. Thiersch'sche Transplantationen). Um Ueberhäutung zu beschleunigen, Verbände mit Borsalbe oder Arg. nitr. Salbe. Bei leichten Erfrierungen kalte Umschläge, Anwendung des Wärmeregulators oder heisse Umschläge mit durch Essig angesäuertem Wasser; Bepinselungen der erfrorenen Stellen mit Jodtinktur oder Traumaticin (nur bei unversehrter Epidermis), gegen den Juckreiz Kampfersalbe. Bei Excoriationen Auflegen von Zinkoxydpflastermull. Bei schwerer Erfrierung Abtragen abgestorbener Teile; aseptischer Verband. Bei circumskripten Geschwüren Aetzung mit Arg. nitr. und Verbände mit Arg. nitr. Salbe.

6. Ekzem. Aetiologie: Ekzem entsteht, wenn die Haut durch äussere Schädlichkeiten gereizt wird, z. B. durch Otorrhoe, Eintropfungen ins Ohr, spanische Fliege hinters Ohr, chemisch reizenden Staub (z. B. bei Arbeiten in Metallfabriken), Jodoformverbände, Tragen von Ohrringen; sekundär bei Gesichtsekzem, Pediculi capitis, bei Herabsetzung der Widerstandsfähigkeit der Haut (z. B. bei Diabetes, Dyspepsie, Dysmenorrhoe).

Verlauf und Symptome: Das Ekzem beginnt unter Juckreiz und Hitzegefühl, bei Kindern öfters mit Fieber, in Form von geröteten kleinen Erhabenheiten (Papeln), besonders häufig an der hinteren Fläche der Ohrmuschel. Aus den Papeln bilden sich Bläschen und Pusteln; durch Platzen derselben entsteht das nässende Ekzem (Rhagaden); durch Eintrocknen der Flüssigkeit bilden sich Krusten. Nimmt die Entzündung nach Ueberhäutung der Erosionen ab, entstehen Schuppen. Ablauf der akuten Entzündung in 4—6 Wochen, endet meist mit Heilung. Bei Fortdauer der ursächlichen Schädlichkeit entsteht chronisches, meist nässendes Ekzem. Infolge von Lymphstauung kann es zu elephantiastischen Verdickungen der Ohrmuschel, besonders am Ohrläppchen, kommen. Durch Verwachsung gegenüberliegender Wundflächen können am Gehörgangseingang Stenosen entstehen. Chronische Ekzeme heilen schwerer wie akute und recidivieren leicht.

Therapie: Beseitigung der Ursache: z. B. Pediculi (Kopfwaschungen mit 0,5 % Sublimatessig). Verbot. die Haut durch Kratzen, Waschen zu reizen. Akutes Ekzem heilt unter Streupulver, und wenn es nässt unter Salbenverband, (Diachylonsalbe, Zinkpaste, 1 % Ichthyolsalbe) oder durch Auflegen von Salicyl- oder Zinkoxydpflastermull. Chronisch nässende Ekzeme erfordern Salbenverband (Diachylon-, Wilson'sche Salbe). Krusten werden durch Umschläge mit 2 %iger Borsäure, essigsaurer Thonerde oder mit frischem Olivenöl aufgeweicht. Die alte Salbe wird durch Wattetupfer mit Olivenöl, nicht mit Wasser entfernt. Bleibt dabei Heilung aus, täglich vor Salbenverband Waschung des Ohres mit Hebras Seifenspiritus. Bei trockenem, chronischem, schuppendem Ekzem 1—2mal täglich Aufpinselungen von Teeralkohol oder Auflegen von Teerzinkpflastermull; wenn hartnäckig, Auflegen von Chrysarobinsalbe oder Aetzung mit 1 % bis 10 %iger Arg. nitr. Lösung und Auflegen von weisser Präzipitatsalbe. Allgemeinbehandlung mit Eisen, Leberthran u. s. w., Diätregelung.

7. Herpes. Aetiologie: Auf nervöser Basis (?)

als einfacher Herpes nach Erkältung oder Dermatitis und als Herpes zoster an der vorderen Ohrmuschelfläche bei Neuralgie des n. auriculo-temp., an der hinteren Ohrmuschelfläche bei Neuralgie des n. auricul. magnus.

Verlauf und Symptome: Unter Hitze, Juckreiz, Fieber bilden sich gruppenweise Bläschen, besonders am Ohrläppchen und Helix auf geröteter, geschwollener und schmerzhafter Hautpartie. Lymphdrüsenschwellung vor und unter dem Ohr. Heilung in ca. 14 Tagen durch Abtrocknen der Bläschen, seltener Geschwürsbildung. Herpes zoster meist einseitig, recidiviert nicht; selten gleichzeitig n. VII Lähmung.

Therapie: Streupulver, Diachylon-, Morphiumsalbe, Borsalbe, gegen Schmerzen Morphium subcutan.

8. Lupus vulgaris. Aetiologie und Pathologie: Lokale primäre Tuberkulose der Ohrmuschelhaut, häufiger sekundär bei Gesichtslupus. Mikroskopisch: Diffuse Infiltration und Tuberkelbazillen haltige Knötchen aus Plasmazellen, Leukocyten, Riesenzellen. Nach centraler Verkäsung der Knötchen (Tab. 21) Geschwürsbildung oder Resorption und Vernarbung.

Verlauf und Symptome: Beginn meist in Jugend. Es entwickeln sich langsam rotbraune, schuppende, unter dem Niveau der Haut gelegene Knötchen. Dieselben gehen zurück unter Bildung von atrophischen Narben, oder sie entwickeln sich zu flachen Geschwüren mit schwammigem, granulierendem, blutendem Grunde und Knötchen im scharfen Geschwürsrande; auf den Geschwüren liegen meist Krusten. Geht die Infiltration sehr tief, so wird der Knorpel mit ergriffen, die Haut unterminiert, sodass aus der Ohrmuschel eine nur stellenweise mit Haut überzogene, an den Kopf angewachsene Geschwürsfläche entsteht (Tab. 15). Erfolgt Heilung, Verunstaltung der Ohrmuschel.

Therapie: Lokale Zerstörung der Knötchen durch Galvanokaustik, Lapisstift, Bestrahlung mit Röntgenstrahlen, Tuberkulinjektion oder Excision bis weit ins Gesunde mit nachfolgender Transplantation.

9. Syphilis. Aetiologie: Primäre Infektion durch Kuss, Kratz-, Bisswunden an der Ohrmuschel selten. Häufiger kommen neben Allgemeinerscheinungen Sekundär- und Tertiärerscheinungen an der Ohrmuschel vor.

Verlauf und Symptome: Primäraffekt ist ein Geschwür auf verhärtetem Grunde mit steilen harten Rändern, tiefem Grunde. Lymphdrüsen sind stark geschwellt. Sekundär tritt neben allgemeinem Hautausschlag papulöser Ausschlag an der Ohrmuschel oder Geschwürsbildung besonders am Helix, Gehörgangseingang, an den Ohrlöchern auf. Bei Gummibildung Verdickung und Geschwürsbildung der Ohrmuschel (anfänglich mit Perichondritis zu verwechseln).

Therapie: Schmierkur (Quecksilberresorbin); Jodkali (5—10,0:200) innerlich; Geschwüre mit Calomelpulver bestreut; Verband oder Aetzung mit Arg. nitr.; Auflegen von Karbolquecksilberpflastermull.

10. Othämatom. Aetiologie und Pathologie: Spontan oder durch Trauma erfolgende Zerreissung von Blutgefässen des Perichondriums und Bildung eines nicht gerinnenden Blutergusses zwischen Knorpel und Perichondrium und im Knorpel selbst. Begünstigt durch Erweichung, Lückenbildung und Sprödigkeit des Knorpels im Alter, bei Geisteskranken (Tab. 15).

Verlauf und Symptome: An Vorderfläche der Ohrmuschel (meist in fossa triangularis) tritt plötzlich eine schnell wachsende, fluktuierende Schwellung auf, welche mitunter die ganze Vorderfläche der Ohrmuschel einnimmt, sodass nur der Helix und Lobulus frei bleiben. Die Haut ist blaurot. Bei durchfallendem Licht (mit Stethoskop geprüft) erscheint die Schwellung undurchsichtig. Die spontan entstandenen Schwellungen sind meist kleiner wie die traumatischen. Meist keine Schmerzen. Nach Resorption des Blutes Heilung oder infolge von Schrumpfung des Knorpels narbige Verziehungen und Verunstaltungen der Ohrmuschel (Tab. 15); nur selten bei gleichzeitigen Hautverletzungen Vereiterung des Blutergusses.

Therapie: Kalte Umschläge, event. öfters zu wiederholende aseptische Punktion mit Pravazspritze; Druckverband mit Unterpolsterung der Ohrmuschel. Im Fall eintretender Eiterung Incision, Entfernung nekrotischer Knorpelstücke. Von der 3. Woche an Massage (täglich 15 Minuten lang.)

11. Ohrcysten. Aetiologie und Pathologie: Seröse, leicht gelbliche Exsudation in Lücken des erweichten Ohrknorpels und unter das Perichondrium (Hartmann).

Verlauf und Symptome: Ohne Entzündung und Schmerz allmählich (meist bei Männern im besten Alter) entstehende Schwellung an der Vorderfläche der Ohrmuschel. Heilung in 14 Tagen ohne Entstellung.

Therapie: Nach Probepunktion Spaltung, Entleerung der Flüssigkeit; Drainage mit steriler Gaze, Verband.

12. Perichondritis. Aetiologie: Infektion nach Trauma, Verbrennung, nach Gehörgangsplastik bei Radikaloperation, nach Ot. ext. und med., selten bei Tuberkulose.

Verlauf und Symptome: Wie bei Othämatom, aber langsamer tritt an der äusseren Ohrmuschelfläche unter heftigen Schmerzen eine zuerst teigige, später fluktuierende dunkelrote Schwellung auf. Die Haut ist erhitzt. Meist wird die ganze Ohrmuschel ergriffen; die Schwellung ist gegen das Ohrläppchen scharf abgesetzt. Je nach Intensität und Grösse der ergriffenen Knorpelpartie endet die Perichondritis mit Heilung oder Nekrose des Knorpels und Verunstaltung der Ohrmuschel. Das ergossene Exsudat ist anfänglich synovia ähnlich, später eitrig. Bei Tuberkulose reichliche Granulationsbildung; öfters Tuberkelbazillen in denselben nachweisbar.

Therapie: Anfänglich Eisumschläge, hydropathischer Verband. Bei Fluktuation Incision; Entfernung etwa nekrotischer Knorpelstücke, Auskratzen von Granulationen und von Fistelgängen. Drainage, Verband. Bei Tuberkulose Einspritzen von Jodoformglycerin.

b) Krankheiten des äusseren Gehörgangs.

Gehörgangserkrankungen sind häufig Folgen von Erkrankungen des äusseren oder mittleren Ohres. Wesentliche Störungen im Hörvermögen treten ein, wenn völliger Verschluss des Gehörgangslumens eintritt. Die Funktionsprüfung ergibt dann die Zeichen eines leichten Schallleitungshindernisses: Rinne partiell negativ, Weber im kranken Ohr, Schwabach mässig verlängert. Erkrankungen des Gehörganges können auf die Umgebung übergreifen (Parotis, Kiefergelenk, mittlere Schädelgrube, Warzenfortsatz) und umgekehrt. Bei Gehörgangsentzündungen ist es wichtig, die Beteiligung des Mittelohrs auszuschliessen. Dies geschieht 1. durch den otoskopischen Befund (Bewegung des Trommelfells im Siegle), 2. Beschaffenheit des ausgespülten Eiters (schleimiger Eiter nur aus Pauke), 3. Grad der Hörstörung: (bei Gehörgangserkrankungen geringer wie bei tieferen Erkrankungen).

1. Hyperämie (besonders im knöchernen Teil) nach entzündlichen Vorgängen im Gehörgang und Mittelohr, begünstigt bei längerer Dauer Entwicklung von Ceruminalpfröpfen.

2. Ekzem. Meist bei Ekzem der Ohrmuschel; Therapie wie bei diesem (S. 136). Medikamente werden auf Wattetampons oder mit Gazestreifen eingeführt, wodurch Verwachsung gegenüber liegender, excoriierter Wände verhütet wird. Streupulver werden mit Pulverbläser eingeblasen. Bei schuppendem Ekzem Einpinselung mit 10 % Argentumlösung. Gegen Juckreiz weisse Präcipitatsalbe. Bei Verklebung des Gehörgangs durch Krusten oder bei foetidem Zerfall des Sekrets muss vor medikamentöser Behandlung Ausspülung mit 3 %iger Borsäure, Aufweichen der Krusten mit Olivenöl, Mentholvasogen erfolgen.

3. Herpes. Bei gleichzeitigem Herpes der Ohrmuschel. Einführen von Gazestreifen mit Borsalbe.

4. Syphilis. Meist sekundär, seltener tertiär und primär, oft bei gleichzeitiger Syphilis der Ohrmuschel. Durch geschwürigen Zerfall breiter Condylome, welche

meist an der vorderen knorpligen Gehörgangswand sitzen, entstehen kraterförmige Geschwüre mit markigem Grund, stark granulierenden Rändern; dadurch Gehörgang verlegt. Foetide seröse Sekretion. Nach Eintritt der Ulceration heftige Schmerzen; Starke Lymphdrüsenschwellung. Heilung mit oder ohne Verengerung des Gehörganges. Diagnose nach allgemeiner Körperuntersuchung. Therapie: Allgemeinbehandlung; Ausspülung mit 0,5 %iger Formalinlösung, Einführen von Jodoformgazestreifen. Aetzung der Granulationen mit Höllenstein; Aufblasen von Borsäure und Anlegen des kleinen Ohrverbandes. (s. S. 116.)

5. Otitis externa circumscripta. (Furunkel.) Aetiologie: Infection von Haarbälgen durch Staphylococcus pyogen., (Tab. 30) begünstigt durch Excoriationen bei Ekzem, Kratzen im Ohr, Eintropfungen, Gebrauch von Ohrlöffeln, unsauberen Ohrtrichtern, ferner bei Ot. med., besonders bei gesunkener Widerstandskraft des Allgemeinorganismus (Diabetes). Recidive erfolgen häufig durch Infektion benachbarter Hautstellen; auch tritt oft Uebertragung von einem Ohr zum andern auf.

Verlauf und Symptome: Unter heftigen, morgens meist nachlassenden Schmerzen im Ohr, Kopf, Hals, in den Zähnen und unter Schlaflosigkeit Bildung einer gerötеten, bei Sondenberührung schmerzhaften Vorwölbung im knorpligen, seltener im knöchernen Gehörgang. Schmerzen durch Zug im Ohr, Oeffnen des Mundes beim Essen, Gähnen gesteigert. Tritt innerhalb zweier Tage keine Rückbildung ein, vereitert Haarbalg; nach 4—5 Tagen zeigt die Vorwölbung dann an ihrer Spitze einen Eiterpunkt; nach Ausstossen eines Gewebspfropfes in ca. 8 Tagen Heilung. Umgebende Haut gerötet; mitunter gleichzeitig Furunkel an der gegenüber liegenden Wand. Selten ergreift Gewebszerfall das Periost, sodass eine circumscripte Periostitis mit oberflächlicher Knochennekrose und eine granulierende Fistel entsteht; selten Durchbruch des Eiters durch die hintere Gehörgangswand nach dem Warzenfortsatz

(Periostitis mast.), durch die untere in die fossa retromaxillaris, durch die obere nach der mittleren Schädelgrube. Oft hohes Fieber, Oedem auf Warzenfortsatz (bei Mastoiditis Infiltration, kein hohes Fieber). Lymphdrüsen vor Tragus geschwollen (nicht geschwollen bei Mastoiditis). Schwerhörigkeit bei Ot. med. grösser wie bei ot. ext.; Druck auf Warzenfortsatz bei Ot. ext. meist schmerzlos, bei Mastoiditis schmerzhaft. Bei Kindern ist Ot. med. häufiger wie Ot. externa. Furunkel an der hinteren knöchernen Gehörgangswand werden durch ihren Verlauf, durch Sondieren von den meist flachen Senkungen der hinteren oberen Wand bei Mastoiditis, ferner durch ihre Flachheit von granulierenden, tiefen Fisteln, durch ihre Weiche von Exostosen unterschieden. Furunkel an der vorderen Wand werden von Parotisabscessen, welche in den Gehörgang durchgebrochen sind, durch den Verlauf und den Nachweis des Zusammenhangs der Gehörgangserkrankung mit der Schwellung vor dem Ohr (Eiterentleerung bei Druck auf Parotis) unterschieden. Untersuchung ohne Ohrtrichter bei ot. ext. wichtig.

Therapie: Ruhe, keine erhitzenden Getränke, reizlose Nahrung, innerlich 0,5 Phenacetin, Morphin 0,01 subkutan, Blutegel vor dem Tragus; schmerzlindernde Einreibungen z. B. von Chloroformöl um das Ohr. Bei beginnender ot. ext. hydropathische oder kalte Umschläge mit 3%iger essigsaurer Thonerde, eventl. Eisumschläge; (kein Kataplasma) Jodanstrich ums Ohr; Eintropfungen von Sublimatalkohol ins Ohr. Bei Eiterbildung Incision mit Furunkelmesser (Abb. 70); Entleerung des Pfropfes durch Druck mit der Sonde an die Basis der Schwellung; nach Incision Gazestreifen mit essigsaurer Thonerde eingeführt; hydropathische Umschläge fortgesetzt. Vom nächsten Tage an 3 mal täglich Eintropfen von Boralkohol (zur Verhütung von Recidiven nach Heilung, noch 4 Wochen lang jeden zweiten Tag). Granulationen an Furunkelrändern werden mit Höllenstein geätzt oder

Abb. 70.

mit Schlinge, scharfem Löffel abgetragen. Gegen Juckreiz werden Tampons mit weisser Praecipitatsalbe eingeführt. Bei hartnäckigen Recidiven Ohrbäder mit 1 %iger Kal. sulf. Lösung 4 Wochen lang. (Schwartze.)

6. Otitis externa diffusa. Aetiologie: wie bei 5, ferner im Anschluss an Ot. ext. circumscripta, Fremdkörperextraktion, Verbrennung, Epidermispfröpfe, u. s. w.

Verlauf und Symptome: Symptome meist stärker wie bei 5., da der grössere Teil der Haut, besonders im knöchernen Gehörgang, oft auch das Periost mit ergriffen ist. Stärkere Lymphdrüsenschwellung; Oedem auf dem Warzenfortsatz. Gehörgang gerötet, Lumen durch macerierte Epidermis und Schwellung verengt; mitunter Epidermis lamellär oder sackförmig abgehoben; öfters an einzelnen Stellen der cutis Granulationen; Absonderung von serös eitrigem, oft foetidem Sekret. Durch Uebergang der Entzündung auf Trommelfell Epidermis desselben getrübt, rissig. Mitunter unter Nachlassen der subjektiven Beschwerden und Abschwellen der Gehörgangswände chronische Fortdauer der Sekretion; selten tritt sekundär durch Erweichung des Trommelfells Perforation und Infection der Paukenhöhle ein. Selten Uebergang auf Schädelhöhle. Durch Hypertrophie der Cutis und ossificierende Periostitis kann Verengerung des Gehörgangs, durch Verwachsung gegenüber liegender Wundflächen Atresie entstehen.

Therapie: Wie bei 5. Entfernung von Schädlichkeiten (Incisionen zur Entspannung der Gehörgangswände zwecklos); Einführung von Gazestreifen mit Boralkohol. essigs. Thonerde, oder Ohrbäder mit Alcoh. absolutus oder Sublimatalkohol; Aetzung von Granulationen; bei fötider Secretion Ausspülung mit 3%iger Borlösung, danach Austupfen, Borsäureeinblasungen; kleiner Ohrverband oder hydropathische Umschläge.

7. Otitis externa haemorrhagica. Aetiologie: Ot. ext. oder med. besonders bei Influenza; traumatisch durch starke Luftverdünnung im Gehörgang.

Verlauf und Symptome: Unter Schmerzen,

Sausen treten meist an der unteren knöchernen Gehörgangswand längliche, dunkelblaue, beim Sondieren eindrückbare Blasen auf. Durch Platzen der Blasen Austritt von haemorrhagischem Exsudat. Heilung in ca. 14 Tagen. Therapie: Eröffnung der Blasen, Einpulverung von Borsäure, kleiner Ohrverband.

8. Otitis externa cruposa. Aetiologie: Meist nach Ot. med. und ext. bei sonst Gesunden.

Symptome und Verlauf: Unter heftigem Schmerz findet bes. im knöchernen Gehörgang Bildung von gelblichen Faserstoffmembranen, welche sich nach Entfernung mehrfach wieder bilden, statt. Prognose gut. Heilung in 14 Tagen.

Therapie: Entfernung der Membranen mit Spritze und Pincette (leicht möglich); Borsäureeinblasung, kleiner Ohrverband.

9. Otitis externa diphtheritica. Aetiologie: Infection mit Diphtheriebacillen meist vom Mittelohr aus bei Scharlach-Diphtherie, Rachen-Diphtherie oder vom Gehörgang aus bei Diphtherieepidemieen.

Verlauf und Symptome: Gehörgang mit schwer entfernbaren, bei primärer Diphtherie schmerzhaften, schmutzig grauen, Diphtheriebacillen haltigen Membranen bedeckt, nach deren Abreissen die geschwürige Haut blutet. Dünn eitrige Secretion; Ohrmuschel gerötet, mitunter auch auf ihre Geschwüre; Lymphdrüsenschwellung vor dem Ohr und am Hals. Fieber. Bei gleichzeitiger Mittelohrdiphtherie keine Schmerzen, jedoch schlechtere Prognose wie bei primärer Diphtherie. Nach Abstossen der Membranen Heilung mit oder ohne Verengerung des Gehörganges. (Die bei Ot. med. mitunter auftretenden, nicht diphtherischen Epidermismembranen sind leicht entfernbar, Haut blutet nicht).

Therapie: Allgemeinbehandlung; Seruminjection; Rachenbehandlung. Lokal: $^1/_4$ stündliche Ohrbäder mit aq. calcis alle Stunden zu nehmen, danach Ausspülung mit 3 %iger Borsäurelösung, Einpulverung von acid. boricum u. acid. salicylicum āā; hydropath. Umschläge. Bei Nachlass der Erscheinungen Eintropfen von Salicylalkohol.

10. Otitis externa desquamativa (Epidermispfröpfe, Cholesteatom des äusseren Gehörgangs). Aetiologie und Pathologie: Desquamative Entzündung der Gehörgangshaut spontan oder nach chronischer Hyperämie. Histologisch Epidermis atrophisch, stratum corneum verdickt; auf demselben liegen wellig aneinander gelagerte Lamellen, welche aus grossen polygonalen, verhornten kernlosen Pflasterzellen bestehen; Cutis stellenweis kleinzellig infiltriert; Haarbälge erweitert, mit Hornlamellen gefüllt. (Tab. 35.)

Verlauf und Symptome: Sausen, Schwerhörigkeit bei Abschluss des Gehörgangs; mitunter plötzlich durch Quellung (z. B. nach einem Bade) Schmerzen und Fieber. Im Gehörgang zwiebelartig geschichtete, weisse Massen, welche fest den Gehörgangswänden anhaften. Grössere Ansammlungen können in dem umgebenden Knochen Druckatrophie hervorrufen, sodass der Gehörgang besonders hinten oben (ebenso eine etwa vorhandene Ossificationslücke in der vorderen unteren Wand) bedeutend erweitert wird. (Tab. 27.) Nur selten gleichzeitig eine Ot. med. Die Lamellen lassen sich mitunter bandartig aus dem Ohr heraus ziehen; da dieselben leicht zerreissen, sind sie meist schwer entfernbar.

Therapie: Aufweichung der Lamellen durch Eintropfen von Glycerinalkohol; Ausspritzen mit 1 %iger Sodalösung; vorher evtl. Lockerung und Abheben des Pfropfes mit Sonde von der Gehörgangswand. Häufig nicht in einer Sitzung entfernbar; eventl. mit Fremdkörperzange Entfernung oder in Narkose Auskratzung mit scharfem Löffel. Nach Entfernung noch 6 Wochen lang Eintropfen von Boralkohol.

11. Otitis externa parasitica. (Otomycosis.) Aetiologie und Pathologie: Pilzwucherungen (meist von Aspergillus niger) im Gehörgang, auf Grund von Epidermislockerung und seröser Exsudation nach Entzündungen, begünstigt durch Oeleintropfungen u. s. w. Die Pilzrasen (Tab. 30) (Mycel) dringen bis ins Rete Malpighii, sind selten Ursache von ot. media. Das Mycel besteht aus abgestossenem Plattenepithel, doppelt

konturierten Röhren (Hyphen), schwärzlichen runden Sporen (Conidien); aus dem Mycel erheben sich einzelne Hyphen, welche oben knopfförmig anschwellen (Receptaculum); auf diesem stehen strahlenförmig angeordnet, cylindrische Zellen (Sterigmata); in ihrer Verlängerung liegen aus den Sterigmata abgeschnürte Sporen. Das ganze Köpfchen heisst Sporangium.

Verlauf und Symptome: Meist bei ärmeren Leuten symptomlos oder mit Erscheinungen der ot. ext. Beim Eindringen der Pilze ins Rete Malpighii Jucken, Sausen, Schmerzen und bei Verstopfung des Gehörgangs Schwerhörigkeit. Mit Ohrlöffeln weisse, schmutzige Häute aus Ohr entfernt. Im Gehörgang liegen weissliche wie mit Russ bestaubte Epidermismassen oder Fetzen. Nach Entfernung der Membranen Gehörgang gerötet, stellenweise excoriiert. Heilung in 8 Tagen oder nach Monaten. Diagnose durch mikroskopischen Befund gesichert. Häufig Recidive.

Therapie: Verbot von Schädlichkeiten (Kratzen, Waschen). Membranen mit Sonde, Pincette, Spritze möglichst entfernt; Eintropfen von Sublimat- oder Salicylalkohol (4 Wochen hindurch täglich, nach Heilung noch 2 mal wöchentlich 6 Wochen lang).

Selten kommen im äusseren Ohre Schimmelpilze (Eurotium repens) vor, ferner Pityriasis versicolor, Psoriasis, Pemphigus, Actinomycose und Pseudoactinomycose.

12. Sekretionsanomalieen. Aetiologie: Schnelle Vermehrung und Liegenbleiben des Ohrenschmalzes bei Hypersekretion der Ohrenschmalzdrüsen infolge von Hyperämie und Ueberernährung der Drüsen (nach Ekzem, ot. med., zu häufige Ohrreinigungen). Verringerung der Sekretion bei Drüsenatrophie, trophischen Störungen (Stapesankylose).

Verlauf und Symptome: Bei Verringerung werden anstatt des weichen bräunlichen Ohrenschmalzes weisse Krümmel abgesondert; bei völligem Fehlen ist die Gehörgangshaut trocken, schuppend, juckend. Mitunter ist bei kleinen Kindern Ohrenschmalz flüssig, eiterähnlich, foetid (keine Verwechslung mit ot. med.).

Am häufigsten findet sich Verstopfung des Gehörgangs durch braune, weiche oder mit Epidermis und Haaren verfilzte, steinharte Ceruminalpfröpfe. Dieselben können sehr gross sein, enthalten Cholestearinkrystalle, pathogene Mikroorganismen, mitunter kleine Fremdkörper, Kalk (Otolith). Es können dabei allgemeine Erscheinungen, Nervosität, Schwindel, Neuralgie, Epilepsie auftreten. Lokal zeigt sich meist plötzlich eintretende Taubheit, wenn vollkommener Verschluss des Gehörganges durch Aufquellen des Pfropfes (nach Bad, Schwitzen) auftritt. Durch Druck auf das Trommelfell entsteht Sausen; bei bestehender Mittelohreiterung können die Pfröpfe Eiterretention mit meningealen Reizerscheinungen bewirken. Prognose vor Entfernung des Pfropfes muss vorsichtig gestellt werden. Nach Entfernung zeigt sich die Gehörgangswand schuppig, mitunter stellenweis excoriiert, granulierend und secernierend. Pfröpfe sind öfters mit Epidermis überzogen. Nach Entfernung oft vorübergehend Sausen, Schwindel, Hyperaesthesie. Endgiltige Hörprüfung macht man erst nach 2 Tagen.

Abb. 71. Ohrlöffel n. Schmidt.

Therapie: Bei weichen Pfröpfen ausspritzen, ev. nach Lockerung durch Sonden, Abhebeln mit Ohrlöffel (Abb. 71); bei harten Pfröpfen zuvor Aufweichen in Sodaglycerinlösung drei Tage hindurch. Nach Ausspritzen bis abends Watte im Ohr. Granulationen mit Chromsäure geätzt, Borsäureeinblasung. Kleiner Ohrverband. Um Recidive zu verhüten, vier Wochen hindurch Eintropfung von Borglycerin.

13. Fremdkörper. Aetiologie: Fremdkörper gelangen zufällig in den Gehörgang, z. B. beim Schlafen der Ohrwurm (Forficula auricul.) oder werden willkürlich bei Zahnschmerzen (Knoblauch), aus Unart bei Kindern (mitunter bei Juckreiz) ins Ohr gesteckt.

Verlauf und Symptome: Die Fremdkörper können weich und aufquellbar sein (z. B. Erbse), hart (Perle, Stein) oder lebend (Schwaben, Fliegeneier, Larven). Fremdkörper können ohne Symptome Jahre

lang im Ohr liegen bleiben, oder sie machen Allgemeinerscheinungen: Hustenanfälle, Erbrechen, Epilepsie, Lähmungen. Weiche Fremdkörper quellen auf, machen Sausen, Schwindel, Schwerhörigkeit. Bei Verletzung der Haut kann Infektion erfolgen. Lebende Insekten machen unerträgliche Schmerzen (Fliegenlarven bei sehr vernachlässigten Eiterungen ohne Beschwerden). Fremdkörper im Ohr können gefährlich werden bei Extraktionsversuchen und bei gleichzeitiger Ot. med. durch entstehende Retention. Bei Fremdkörpern im Ohr ist zuerst stets Feststellung des Fremdkörpers im Ohr durch die otoskopische Untersuchung (event. sehr vorsichtiges Sondieren zur Prüfung der Konsistenz und Beweglichkeit) nötig. Wird ohne Spiegeluntersuchung sofort mit Instrumenten ins Ohr hineingefahren, gerät man häufig in das falsche Ohr, in welchem gar kein Fremdkörper ist, oder man findet keinen Fremdkörper, weil derselbe schon herausgefallen ist. Die oft glatte Oberfläche der Fremdkörper (Perle, Bohne), welche oft zunächst im knorpligen Gehörgange liegen, verhindert das Fassen mit der Pinzette. Der entschlüpfende Fremdkörper dringt im Gegenteil tiefer in den Gehörgang hinein, bis zum Isthmus (Tab.3). Gewaltsame Extraktionsversuche stossen ihn durch den Isthmus in den knöchernen Gehörgang (dabei Gefahr der Verletzung der häutigen und knöchernen Gehörgangswände), und nach Zerreissung des Trommelfells in die Paukenhöhle (Gefahr der Verletzung der Gehörknöchelchen, der Gefässe, des n. VII, des Labyrinths). Schmutzige Fremdkörper erzeugen durch Infektion ot. ext. und med.; diese kann durch Uebergang auf die Schädelhöhle tödlich enden. Mitunter liegen kleine Fremdkörper, durch Otoskopie nicht zu entdecken, im recessus meatus acust. ext. (Tab. 3, 4).

Therapie: Ist Fremdkörper durch Untersuchung festgestellt, führt meist Ausspritzen zum Ziel. Man spritzt dahin, wo man eine Lücke zwischen Fremdkörper und Gehörgangswand gesehen hat (ev. auch in liegender Stellung des Patienten); versuchsweise spritzt man bei kleinen Fremdkörpern aus, auch wenn man dieselben

nicht gesehen hat. Lebende Tiere werden vorher durch Eintropfen von Terpentinöl oder Alc. absol. getötet, aufquellende Fremdkörper durch Eingiessungen von Alc. absol. zum Schrumpfen gebracht. Besteht gleichzeitig Ot. ext., wartet man mit Ausspritzen, bis Gehörgang abgeschwollen ist und macht hydropathische Umschläge, Ohrbäder mit Boralkohol. Bei obturierenden Fremdkörpern kann man durch leicht hebelnde Sondenbewegungen den Fremdkörper von der Wand abhebeln. Man werde mit Spritzen nicht müde; die Entfernung eilt nicht, wenn keine Gefahr droht. Bestehen dagegen heftige Schmerzen, Fieber, Brechreiz, Stauungspapille, so muss, wenn Ausspritzen des Fremdkörpers misslingt, eine geübte Hand, event. in Narkose, die instrumentelle Entfernung vornehmen. Zur Heraushebelung von Fremdkörpern dienen Sonden oder stumpfe Häkchen, mit welchen man zwischen Fremdkörper und Gehörgangswand eingeht und den Fremdkörper von hinten nach vorn hebelt. Weiche Fremdkörper oder harte mit Zacken können mit Fremdkörperzangen gefasst werden. (Abb. 26, 79.) In weiche Fremdkörper, welche den Gehörgang ausfüllen, können zur Extraktion schraubenförmige Instrumente eingebohrt werden. Bei Fremdkörpern in der Paukenhöhle kann man durch Politzern, Ausspülen durch den Katheter Entfernung oder Verschiebung des Fremdkörpers versuchen. Ist Fremdkörper in der Tiefe des Gehörgangs festgekeilt, so kann man beim Fehlen dringender Erscheinungen abwarten. Ist der Fremdkörper in der Paukenhöhle eingekeilt, so muss bei gleichzeitiger Ot. med. auch ohne drohenden Erscheinungen der Fremdkörper sofort operativ entfernt werden. Bei Fremdkörpern, bei welchen die Extraktion vom Gehörgang aus misslingt, wird in Narkose die Ohrmuschel abgelöst. Dicht hinter der Insertionslinie der Ohrmuschel (Tab. 29) und ihr parallel wird ein 5 cm langer Schnitt bis auf das Periost geführt; die Ohrmuschel wird mit der hinteren häutigen Gehörgangswand abpräpariert und nach vorn geschoben; am Uebergang der hinteren häutigen Gehörgangswand in den knöchernen Gehörgang

wird die häutige Gehörgangswand bis auf die vordere Wand quer durchtrennt. Blutstillung; Ohrmuschel wird nach vorne geklappt, sodass man direkt in den knöchernen Gehörgang hineinsieht. Fremdkörper sind jetzt meist leicht durch Ausspritzen, Hebel, Fremdkörperzange entfernbar (Schwartze). Ist Fremdkörper in Paukenhöhle eingekeilt, kann Abmeisselung der p. ossea oder der hinteren knöchernen Gehörgangswand (wie bei der Radikaloperation) nötig werden; dabei ist möglichste Schonung der Gehörknöchelchen und des Gehörgangschlauches notwendig. Nach Operation Tamponade des Gehörgangs; Naht der Wunde hinter dem Ohr. Grosser Ohrverband. Während Nachbehandlung peinlichste Asepsis, Aetzung der Granulationen an der Durchtrennungsstelle der Gehörgangswand mit Höllenstein und sorgfältige Tamponade mit Gazestreifen, um Perichondritis und Verwachsungen zu verhüten. Durch Fremdkörper verursachte Ot. med. verläuft meist günstig. Bei etwa auftretenden intracraniellen Komplikationen operative Behandlung wie bei diesen.

14. Verengerung. α) Striktur. Aetiologie und Pathologie: Verengerungen des Gehörgangs entstehen, abgesehen von akuten Schwellungen, durch chronische Verdickung der Gehörgangswände, durch Narbenbildung bei Verwachsung gegenüber liegender Wundflächen, (mangelnde Nachbehandlung bei Radikaloperationen), durch periostale Knochenneubildung nach Caries, bei alten Leuten durch Collaps der Gehörgangswände infolge von Knorpelatrophie.

Verlauf und Symptome: Das Gehörgangslumen erscheint eng, lässt sich mitunter durch Sonden (bei Collaps der knorpligen Gehörgangswände) erweitern. Die Strikturen sind oft circumskript, so dass der Gehörgang davor und dahinter die normale Weite hat; dann kann der Gehörgang bis auf eine kleine Oeffnung diaphragmaartig oder spaltförmig verschlossen sein (keine Verwechslung mit Perforationen). (Tab. 15.) Bei langgestreckten Strikturen ist das Gehörgangslumen oft gewunden. Durch Verdickung der hinteren oberen knöchernen Gehörgangs-

wand kann das Lumen des Gehörganges abgeflacht sein. Die Sonde unterscheidet membranöse von knöchernen, kurze von langen Strikturen. Nur bei hochgradigen Strikturen bestehen hochgradigere Hörstörungen. Bei Mittelohreiterung wird durch Striktur Eiterretention begünstigt.

Therapie: Erweiterung membranöser Strikturen durch Einlegen von Laminariastäbchen, event. nach Incisionen in Längsrichtung des Gehörgangs oder nach Elektrolyse. Bei Ot. med. Ausspülung mit dem Paukenröhrchen; bei gefährlichen Erscheinungen Ablösung der Ohrmuschel, Excision der verengten Stelle. Bei knöchernen Strikturen Abmeisslung der hyperostotischen Partie und Gehörgangsplastik nach Körner (s. u.). Naht der Wunde hinter dem Ohr. Nachbehandlung muss durch sorgfältige Tamponade und Aetzung Neuverwachsungen verhüten. Bei Collaps der Gehörgangswände Tragen kleiner Hörrohre im Ohr.

β) Atresie. Aetiologie: Erworben durch Verwachsung gegenüberliegender Wundflächen bei Verletzungen, Eiterung, Caries (angeborene Atresie s. u.).

Verlauf und Symptome: Atresie verschliesst den Gehörgang bindegewebig septumartig oder langgestreckt, oder besonders im inneren Abschnitt des knöchernen Gehörgangs knöchern; die Sonde, event. Beweglichkeit im Siegle, entscheidet über ihre Natur. Die Gehörgangswände gehen ohne Abgrenzung in die Atresie über; dieselbe liegt als eine grauweisse Fläche ohne alle Einzelheiten dem Auge meist näher wie das Trommelfell. Knöcherne oder langgestreckte bindegewebige Atresien bedingen Taubheit oder hochgradige Schwerhörigkeit, Sausen. Bei septumartiger Atresie kann gutes Hörvermögen bestehen, sogar für Flüstersprache durch Hörrohr.

Therapie: Operativer Heilungsversuch nur bei septumartiger Atresie möglich durch Durchschneidung der Membran und Offenhalten der angelegten Oeffnung durch eingelegte Bleiröhren, bis Ueberhäutung der Ränder erfolgt ist. In schweren Fällen Ablösung der Ohrmuschel, Excision bis auf den Knochen.

γ) Exostosen und Hyperostosen. Aetiologie: Meist Wachstumsstörungen des os tymp., seltener nach Periostitis, mitunter hereditär und bei Lues, Gicht.

Verlauf und Symptome: Die durch Wachstumsanomalien entstehenden circumskripten, meist aus kompakten Knochen bestehenden Exostosen bilden langsam wachsende weissgelbe Geschwülste (Tab. 38), welche mit breiter Basis oder gestielt meist der hinteren oberen knöchernen Gehörgangswand aufsitzen; sie treten vereinzelt oder mehrfach auf, mitunter symmetrisch in beiden Ohren, selten an der Schuppe (Tab. 17). Das Gehörgangslumen wird durch die Exostosen verengt, mitunter spaltförmig, wenn an der hinteren und vorderen Gehörgangswand eine Exostose sitzt; das Trommelfell wird zum Teil oder ganz verdeckt. Kleine Exostosen sind symptomlos, grössere machen Schwerhörigkeit, Sausen, mitunter Neuralgien, Retentionsgefahr bei Ot. med., häufiger plötzliche Taubheit durch Aufquellen von im Lumen liegenden Ceruminalmassen; Exostosen sind beim Sondieren hart. Durch konzentrisches Wachstum der Pars. tymp. gebildete Knochenwucherungen können den Gehörgang gleichmässig einengen (Hyperostose, Tab. 17). Die öfters hochgradige Convexität der unteren Gehörgangswand, wodurch die vordere Trommelfellhälfte verdeckt wird, ist eine Anomalie.

Therapie: Beschwerden treten bei Verlegen des Gehörgangslumens durch Sekret und Cerumen auf; dieselben können durch Ausspülung mit dem Paukenröhrchen beseitigt werden. Bei hochgradiger Schwerhörigkeit, besonders auch auf dem andern Ohr, und bei Gefahr durch Eiterretention, operative Entfernung der Exostosen in Narkose. Bei weitem Gehörgang von diesem aus Abmeisseln gestielter Exostosen mit 2—4 mm breiten Hohlmeisseln; Tamponade mit Jodoformgazestreifen. Grosser Ohrverband. Bei tieferen Exostosen Ausmeisslung derselben subperiostal, nach Ablösung der Ohrmuschel. Naht hinter dem Ohr; in Nachbehandlung muss man zur Verhütung von Verwachsungen Granulationen ätzen; Drainage mit Gazestreifen. Bei Allgemeinleiden wie Lues innerlich Jodkali.

B. Krankheiten des Mittelohres.

a) Krankheiten des Trommelfells.

Durch seine Lage am Eingang ins Mittelohr ist das Trommelfell fast bei jeder Erkrankung des Mittelohrs, öfters auch des äusseren Ohres beteiligt. Vom Trommelfell bekommen wir daher einen Rückschluss auf die Vorgänge im Mittelohr. Die Aenderung des normalen Trommelfellbildes ist meist nur ein Symptom einer Mittelohrerkrankung. Die nur selten selbständigen Erkrankungen des Trommelfells machen im Gegensatz zu Mittelohrerkrankungen geringe Hörstörungen.

1. Myringitis acuta. Aetiologie und Pathologie: Infektion des Trommelfells vom Gehörgang aus, bes. nach Erkältung, kalten Bädern, Ot. ext., Eintropfungen etc. Histologisch: Auflockerung der Epidermis, kleinzellige Infiltration, Verdickung und Exsudation in der Cutis; subst. propria und das str. mucosum meist unverändert, bei stärkerer Entzündung kleinzellig infiltriert. Heilung durch Resorption, oder es bleiben als Residuen des Exsudates Trübung, Verkalkung des Trommelfelles zurück.

Verlauf und Symptome: Unter plötzlichen Schmerzen, Völle, Pulsation, Sausen im Ohr (bei Kindern mitunter Fieber) Rötung des Hammergriffes und Injektion der radialen Gefässe, oder intensive blaurote Färbung des ganzen Trommelfells, mitunter nur im hinteren oberen Quadranten; Hammergriff, Lichtreflex verwaschen; mitunter schwarzbraune Blutfleckchen am Trommelfell (Tab. 38,13). Durch Exsudation iseröser, bei Influenza öfters hämorrhagischer Flüssigket unter die Epidermis Blasenbildung, meist hinten oben (Myringitis bullosa). Beim Platzen der Blasen Erguss von wenig Flüssigkeit in den Gehörgang; am Trommelfell erscheint dann eine infolge Maceration der Epidermis weissgraue, rissige Stelle; nur bei heftigen Entzündungen infolge von Eiterbildung gelbgrüne Blasen am Trommelfell. Sind die Blasen grösser, so hängen sie über den Hammergriff

herüber, sodass derselbe bis auf den kurzen Fortsatz verdeckt wird. Selten Durchbruch von Trommelfellabscessen nach der Paukenhöhle zu und im Anschluss daran Ot. med. acuta. Nach Ablauf der Entzündung wird das Trommelfell in ca. 8 Tagen allmählich wieder durchsichtig, oder es bleibt dauernd getrübt, schuppt, atrophiert oder verkalkt. Blutflecke wandern öfters vom Centrum nach der Peripherie und in den Gehörgang hinein; seltener Ausgang der Myringitis acuta in Myringitis chronica.

Therapie: Bettruhe; Eintropfen von 10 % Karbolglycerin; hydropathische Umschläge; bei Blasenbildung Oeffnung derselben mit Paracentesenadel; bei Sekretion Austupfen, Borsäureeinblasung; kleiner Ohrverband. Bei starken Schmerzen Blutentziehung, Phenacetin 0,5 innerlich.

2. Myringitis chronica. Aetiologie: Ausgang der Myring. acut. bei chronisch wirkendem Reiz wie Cerumen, Fremdkörper, Ot. ext., bes. bei schlechtem Allgemeinzustand. Histologisch zeigt sich Verdickung des Trommelfells, Abstossung verfetteter Epidermiszellen, polypöse Wucherungen der Cutis.

Verlauf und Symptome: Meist das ganze Trommelfell, seltener nur der hintere obere Quadrant oder die Membrana flaccida entzündet. Ohne Symptome oder mit Jucken, foetidem Ausfluss. Das Trommelfell erscheint schmutzig-grau, der Hammergriff gerötet; mitunter ist das Trommelfell mit kleinen höckerigen Granulationen himbeerartig besetzt (Tab. 38,14). Trocknet das Sekret ein, so bilden sich Borken, unter welchen foetide Sekretion fortbesteht. Unterscheidung von chronischer Mittelohreiterung durch Fehlen der Perforation, (Sondieren, Bewegung im Siegle, Inspektion und Auskultation beim Politzern), geringe Hörstörung. Es erfolgt Heilung oder das Trommelfell bleibt verdickt, schuppt. (M. desquamativa.)

Therapie: Austupfen des Sekrets; Aufblasen von Borsäure, kleiner Ohrverband. Granulationen mit Chromsäure oder galvanokaustisch geätzt; Eintropfen von Subli-

matalkohol, bei Schuppung und Verdickung des Trommelfells von Sozojodolöl.

Bei Miliartuberkulose können gelbrote Tuberkelknötchen am Trommelfell erscheinen (Schwartze). Condylome und Gummata des Trommelfells bei Lues kommen selten vor, ebenso Bildung kleiner weisser Perlen (Cholesteatome) am Trommelfell infolge circumscripter Hyperkeratose.

b) Krankheiten der Paukenhöhle.

Die Krankeiten der Paukenhöhle sind meist mit Erkrankungen der Tube und des Warzenfortsatzes verbunden. Sie sind sehr häufig der Ausgangspunkt von Schwerhörigkeit, Taubstummheit, Gleichgewichtsstörungen und lebensgefährlichen Hirnerkrankungen. Da die anatomischen Veränderungen der Mittelohrschleimhaut bei klinisch verschiedenen Erkrankungen sich nicht wesentlich von einander unterscheiden, werden die Mittelohrerkrankungen nach ihren klinischen Merkmalen eingeteilt. Wir unterscheiden die akuten und chronischen Mittelohrkatarrhe von den akuten und chronischen Mittelohrentzündungen. Die Mittelohrkatarrhe verlaufen ohne heftige Allgemeinsymptome, bei meist unverändertem Trommelfell, mit einer Ausscheidung von serös-schleimigen Exsudat; nur ausnahmsweise bedrohen sie das Leben, häufig dagegen durch ihre Folgezustände (catarrhalische Adhäsivprozesse) das Gehör. Die Mittelohrentzündungen verlaufen unter heftigen Allgemeinsymptomen, bei entzündetem Trommelfell mit Ausscheidung eines eitrigen Exsudates; sie gefährden das Gehör in gleicher Weise wie das Leben.

1. Paukenhöhlenkatarrhe. α) Catarrhus auris mediae acutus. (Akuter exsudativer Mittelohrkatarrh).

Pathologie und Aetiologie: Mittelohrschleimhaut geschwollen, hyperämisch, serös und kleinzellig infiltriert; (Tab. 23) das Epithel aufgelockert; in den Mittelohrräumen seröses, Faden ziehendes Exsudat, welches reichlich abgestossene Epithelzellen, Blutkörperchen, pathogene Mikroorganismen enthält (Tab. 30). Vom Trommelfell besonders das Str. mucosum entzündet.

Heilung durch Resorption und Regeneration oder Entwicklung von bindegewebigen Adhäsionen. Entstehungsursache Infektion, vermutlich mit nicht voll virulenten pathogenen Mikroorganismen, häufig im Anschluss an Nasenerkrankungen, Infektionskrankheiten, mangelnde Tubenventilation (z. B. n. VII Lähmung). Ist die Tube durch Neubildungen, Schwellung, Narben verengt oder verschlossen, kommt es im Mittelohr zur Luftverdünnung und infolge von Stauungshyperämie in der Schleimhaut zur Transudation seröser Flüssigkeit; meist ist jedoch das Exsudat entzündlich. Sehr selten treten intrakranielle Komplikationen als Folgeerscheinungen auf.

Verlauf und Symptome: Gefühl von Völle, zeitweises Sausen, Brodeln, Knacken im Ohr; Herabsetzung des Hörvermögens schwankend, vom Wetter, von Lageveränderung abhängig. Bei Kopfbewegung entsteht das Gefühl eines rollenden Körpers im Ohr. Keine erheblichen Schmerzen. Oefters Autophonie und nasale Aprosexie; selten n. VII Lähmung. Trommelfell zeigt erhöhten Glanz (Tab. 38,6), sieht gelbrot gesättigt aus; bei teilweiser Erfüllung der Paukenhöhle erscheint die obere Grenzlinie des Exsudats als eine haarscharfe schwarze Linie; öfters mehrere Exsudatlinien; Luftblasen im Exsudat (nach Lufteintreibung oder Schnäuzen) erscheinen als runde Perlen. Verschiebung der Exsudatlinie kann bei Kopfbewegung, bei Politzern, bei Bewegung im Siegle beobachtet werden. Trommelfellfarbe ist unter der Exsudatlinie gelb, über derselben grau. Bei gleichzeitig gestörter Tubenventilation (z. B. adenoïde Vegetationen) sinkt das braungelbe Trommelfell einwärts; der kurze Fortsatz springt stark vor, der Hammergriff ist perspektivisch verkürzt, der Lichtreflex verkürzt oder gespalten, punktförmig; die hintere Trommelfellfalte ist stark ausgebildet. Ist nur das nachgiebige Centrum des Trommelfells eingesunken, erscheint dieses gegen den resistenten peripheren Teil abgeknickt. Hörvermögen je nach Menge des Exsudates verschieden stark herabgesetzt. Rinne partiell negativ, Weber im kranken Ohr, Schwabach verlängert. Bei der Luftdouche ergibt die

Auskultation Rasseln. Nach der Luftdouche erhält das Trommelfell oft seine normale Lage und Farbe wieder; das Exsudat verschwindet, (mitunter tritt die Exsudatlinie erst deutlich auf). Bei deutlicher Hörverbesserung Prognose günstig; bei fehlender Hörverbesserung, Verkürzung der Kopfknochenleitung, ebenso wie bei schwer zu hebenden Tubenverschlüssen Prognose ungünstig. Heilung erfolgt in wenigen Tagen oder nach Monaten. Bei Kindern häufig Neigung zu Recidiven. Selten entsteht durch steigende Virulenz der Mikroorganismen (z. B. nach Kataplasmen) unter Schmerzen und Trommelfellhyperämie eine Mittelohrentzündung.

Therapie: Beseitigung der Ursache (z. B. aden. Veget.), was zur Heilung oft allein genügt. Allgemeinbehandlung (z. B. Regelung der Diät, Höhenklima). Lokal: Entfernung des Exsudats durch Politzern bei nach vorn und zur gesunden Seite hin geneigtem Kopf; bei starken Schwellungen am Tubenostium Katheterisieren. Lufteintreibung täglich ausführen bis zum Aufhören der Sekretion und bis zum Ausbleiben weiterer Hörverbesserung, (dann noch weitere Luftdouche

Rechtes Trommelfell mit Paracentese-Oeffnung und Schnitt zur Durchschneidung der hinteren Trommelfellfalte.

(Hammergriff in normaler Stellung gezeichnet).

Abb. 72.

4 Wochen lang jeden 3. Tag und fernere 4 Wochen lang jeden 6. Tag). Bei stark eingezogenem Trommelfell kann man gleichzeitig Luftverdünnung im Gehörgang anwenden, bei starken Tubenschwellungen ist

Abb. 73. Paracentesenadel.

äussere Halsmassage und Massage des Tubenostiums, Bougieren der Tube jeden 3. Tag notwendig, bei zähem Exsudat Einleiten von Salmiakdämpfen durch den Katheter oder Injektion von Zinc. sulf. in die Tube. Hydropathische Umschläge. Ist Exsudat in 8 Tagen nicht entfernbar, muss Paracentese bei gut gehaltenem Kopf im hinteren unteren Quadranten mit rechtwinklig abgebogener Paracentesenadel (Abb. 73) gemacht werden. Alle Trommelfellschichten müssen durch einen möglichst langen Schnitt parallel dem Sehnenring durchtrennt werden, eventuell vorher lokale Anaesthesie (Abb. 72). Nach Paracentese Luftdouche: mit Perforationsgeräusch wird schaumiges Exsudat in den Gehörgang geworfen. Austupfen, Aspiration mit dem Siegle, bis kein Exsudat mehr herauskommt. Kleiner Ohrverband. Nach Paracentese weitere Behandlung mit Lufteintreibungen; durch tägliche Injektionen von flüssigem sterilisiertem Vaselin durch den Katheter in die Paukenhöhle kann man die sonst schnell eintretende Verklebung der Perforation etwas verzögern. Oefters muss die Paracentese wiederholt werden.

β) Catarrhus auris med. chronicus. (Katarrhalische Adhäsivprozesse).

Pathologie und Aetiologie: Für sich allein fortbestehende sehr häufige Folgeerkrankung des Cat. acut. Bei längerem Bestehen des acuten Katarrhes, wenn das im akuten Stadium ergossene Exsudat resorbiert ist und nicht mehr regelmässig zur Ausscheidung kommt, der Katarrh also dann oft trocken ist, tritt fibröse Umwandlung (Sclerose) (Tab. 18), Schrumpfung, Atrophie, Verkalkung und Verknöcherung der Schleimhaut auf; ferner können sich durch Verwachsung benachbarter epithelfreier Schleimhautflächen Adhaesionen bilden (Tab. 20); in der kleinzellig infiltrierten, plasmazellreichen Schleimhaut treten dann reichliche Fibroblasten

auf, welche sich zu Spindelzellen und fibrillärem Gewebe umwandeln. Bis zu diesem Stadium wird öfters noch seröses Exsudat ausgeschieden. Nach der fibrösen Umwandlung hört die Exsudation auf und Rückbildung ist unmöglich. Dann ist die Schleimhaut, die von ihr gebildeten Bänder und die die Paukenhöhle durchziehenden embryonalen Schleimhautfäden verdickt, starr und blass. Die Fensternischen sind verstrichen, von cysten- und fetthaltigem Bindegewebe ausgefüllt, das Trommelfell mit den Paukenwänden verwachsen und abnorm gespannt. Die Gelenkverbindung der Gehörknöchelchen ist straff, mitunter durch hyperostotische Knochenneubildung völlig bewegungslos; so kann das Hammer-Ambosgelenk ankylosieren, der lange Ambosschenkel mit der Paukenhöhlenwand verwachsen (Tab. 19), der Steigbügel durch Adhäsion besonders an der vorderen und hinteren Nischenwand fixiert werden (bindegewebige Stapesankylose); durch Kalkeinlagerung im lig. annulare kann der Steigbügel völlig unbeweglich werden. Das Trommelfell ist getrübt, verdickt, verkalkt (Tab. 21) oder atrophisch. Die Paukenhöhlenbuchten z. B. der Prussak'sche Raum, der Kuppelraum veröden durch Bindegewebe (Tab. 20). Die Tube kann durch Schleimhautschwellung verengt, der Knorpel atrophisch werden, die Muskulatur verfettet. Die katarrhalischen Adhäsivprozesse werden verursacht durch mangelnde Behandlung akuter Katarrhe, durch chronische Nasenerkrankungen, Allgemeinerkrankungen (z. B. Lues, Rheumatismus), hereditäre Anlage, Myxoedem, Missbrauch von kalten Wasserkuren, von Alkohol und Tabak.

Verlauf und Symptome: Die katarrhalischen Adhäsivprozesse treten meist auf beiden Ohren im mittleren Alter auf und bewirken progressive Schwerhörigkeit. Meist bestehen continuierliche, oft unerträgliche tiefe Ohrgeräusche, welche bei schlechtem Wetter zu nehmen und mitunter schon vor der Hörstörung auftreten. Selten neuralgische Schmerzen, Hyperaesthesia acut., häufiger Eingenommensein des Kopfes, Schwindel; mitunter anfallsweise Hörverschlechterung mit Uebelkeit,

Erbrechen, Taumeln, Sausen, (Menière'scher Symptomencomplex infolge congestiver Labyrinthhyperämie); einseitige Erkrankung begünstigt Erkrankung des anderen Ohres. Das Trommelfell ist milchglasähnlich getrübt, total oder partiell (z. B. halbmondförmig in der hinteren Trommelfellhälfte) (Tab. 38,9); die nicht getrübten Trommelfellteile erscheinen dunkler; mitunter liegen im Trommelfell scharf begrenzte kreideweisse Verkalkungen (Tab. 38.10); das Trommelfell ist oft stark eingezogen, und wenn noch Exsudat vorhanden ist, von graugelber Farbe (Tab. 38,5). Bei totaler Atrophie findet sich radiäre Fältelung des Trommelfells mit zahlreichen Lichtreflexen. Bei partieller Atrophie erscheinen die unter der atrophischen Stelle liegenden Teile, z. B. Ambos-Steigbügelgelenk, das runde Fenster deutlich hindurch. Nach Politzern werden die verdünnten Teile blasig abgehoben, im Siegle zeigen sie erhöhte Beweglichkeit. Verwachsungen des Trommelfells erscheinen im Siegle unbeweglich, bleiben bei Politzern unbeweglich. Bei Verödung des Prussak'schen Raumes liegt über dem kurzen Fortsatz eine grubige Vertiefung (Tab. 38,8). Die Beweglichkeit des Trommelfells ist vermindert bei Ankylose der Knöchelchen. Je nach Veränderung und Sitz der Adhäsivprozesse ist das Hörvermögen mehr oder minder geschädigt. Oft findet sich Paracusis Willisii. Verschlechterung des Hörvermögens tritt nach Gemütsbewegungen, öfters gegen Abend auf. Bei Ankylosierung der Gehörknöchelchenkette (bes. des Steigbügels) und Starrheit des Schneckenfensters ist die Schwerhörigkeit am stärksten; für Flüstersprache besteht oft Taubheit. Der Rinne ist partiell, bei Fixation des Steigbügels absolut und total negativ, Weber liegt im erkrankten oder schlechteren Ohr, Schwabach ist verlängert, Gellé bei beweglichem Steigbügel positiv. Oft ist gleichzeitig das Labyrinth beteiligt: dann ist Schwabach verkürzt, obere Tongrenze herabgesetzt; meist bestehen dabei hohe Ohrgeräusche. Auskultation bei der Luftdouche ergibt häufig ein enges Geräusch und Rasseln. Wird durch Luftdouche Besserung erzielt, ist das Labyrinth intakt, und fehlen continuierliche subjektive Ge-

räusche, so ist die Prognose günstiger; jedoch ist dieselbe vorsichtig zu stellen, da vollständige Heilung ausgeschlossen ist, und eine allmählich oder stossweise fortschreitende Abnahme des Gehörs zu befürchten ist.

Therapie: Symptomatisch und Allgemeinbehandlung. Lokal, um Verschlechterung aufzuhalten, Versuche, Adhäsionen zu dehnen oder zu zerreissen: Lufteintreibung mit Politzern und Katheter jeden zweiten bis dritten Tag (4 Wochen lang 2 Mal im Jahr), wenn dadurch Verbesserung erzielt wird. Nach Luftdouche Luftverdünnung im Gehörgang; wird Verschlechterung erzeugt, verzichtet man auf die Luftdouche. Durch Massage des Mittelohres, am besten mit Lucaes Drucksonde oder mit elektrischer Pneumomassage wird öfters bedeutende Besserung der subjektiven Beschwerden, mitunter auch des Hörvermögens erreicht; zu lange Behandlung bringt oft Verschlimmerung hervor. Man soll mit Behandlung aufhören, wenn nach 14 Tagen keine subjektive oder objektive Besserung eintritt. In die Tube können Aether-, Chloroform-, Wasser-, Salmiak-, Jodaethyl-, Terpentindämpfe eingeleitet werden, oder es kann durch den Katheter Sodalösung, Natr. bicarb., 1% Chloralhydratlösung, Pilocarpin, Vaselin, bei Lues 2% Kali jodat. eingespritzt werden. Jede stärkere Reizung muss vermieden werden. Bei starker Trommelfellatrophie kann die Resistenz der verdünnten Stellen durch Auftupfen von Collodium elast. (nach Vortreibung des Trommelfells mit der Luftdouche) erhöht werden. Bei plötzlich eintretender Verschlechterung Bettruhe, Abführmittel, innerlich Jodkali (8,0 : 200,0). Bei erfolgloser lokaler Behandlung gegen das Ohrensausen Versuch mit galvanischer Behandlung, Vollbäder von 28°, Aufenthalt in Waldklima, Badekuren; innerlich: brausendes Bromsalz, Bromkali, (3 Mal 1,0 täglich) Bromnatrium, Eisenpräparate, Atropin (2mg p. die), bei Erkrankungen der Schilddrüse Thyreoïdin (in 1. Woche täglich eine, in 2. Woche 2, in 3. bis 6. Woche 3 Tabletten a. 0,3 täglich bei genauer Ueberwachung des Allgemeinbefindens), bei Sausen mit Schwindelanfällen Chinin (0,5 p. ds.) Operatives Vorgehen

kann beim Fehlschlagen anderer Eingriffe je nach Art der pathologischen Veränderungen versucht werden. Bei hochgradiger Verdickung, Verkalkung des Trommelfells, Strictur der Tube kann man eine künstliche galvanokaustische Perforation im Trommelfell anlegen, um die Schallzuleitung zum Steigbügelgelenk direkt erfolgen zu lassen und so zu verbessern. Bei Atrophie des Trommelfells sind multiple Incisionen, welche bei der Vernarbung ein strafferes Gewebe geben, angezeigt. Bei starkem Vortreten der hinteren Trommelfalte kann Durchtrennen derselben (Abb. 72) mit einem vorn runden Messerchen, (Abb. 78,3) ev. Durchtrennung der lig. mal. ant. versucht werden, bei starker Einziehung des Trommelfells mit secundärer Verkürzung der Tensorsehne Tenotomie des m. tens. tymp., aber

Schematische Darstellung der Extraction der Gehörknöchelchen. (Frontalschnitt. Blick von oben und vorn in die linke Paukenhöhle).

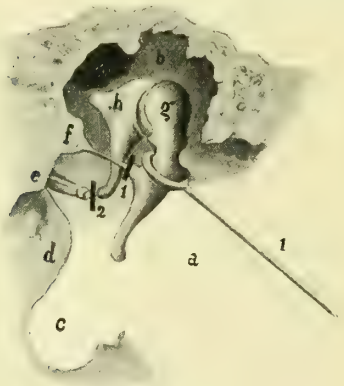

a. Gehörgang.
b. recessus epitympanicus.
c. recessus hypotympanicus.
d. Promontorium.
e. stapes in fenestra vestibuli.
f. m. tensor tymp. (Tendo).
g. Hammer.
h. Ambos.
1. Schnitt durch die Sehne des m. tensor tympani mit dem Ringmesser von Delstanche.
2. Trennung des Ambossteigbügelgelenkes.

Abbildung 74.

nur, wenn der Steigbügel beweglich und das Labyrinth intakt ist. Nach Einschnitt im hinteren oberen Trommelfellquadranten, (1 mm hinter Hammergriff) geht man mit einem Messerchen (Tenotom) (Abb. 78,2) unter die Sehne des Muskels und durchschneidet dieselbe von unten nach oben durch Senken des Tenotomgriffes. Bei Verwachsung der Steigbügel-

schenkel mit der Nische des Vorhofsfensters kann man nach Anlegung einer Perforation hinten oben (in Narkose) mit einem kleinen Messerchen die Adhäsionen durchtrennen. (Abb. 75.) Bei absoluter Unbeweglichkeit der Gehörknöchelchenkette und Unerträglichkeit der Beschwerden kann man bei Intaktsein des Labyrinthes die Gehörknöchelchen entfernen (am besten in Narkose): Periphere Ausschneidung des Trommelfells und Loslösung vom Ham-

Abbildung 75.

3. Der abwärts gezogene Hammer wird mit der Sexton'schen Pincette aus dem Gehörgang herausgezogen.
4. Der Ambos wird mit dem Ludewig'schen Amboshaken nach abwärts gehebelt.
5. Loslösung d. Steigbügelschenkels von der unteren Wand des pelvis ovalis m. Politzer's Synechotom.

mergriff; event. zwei Schnitte parallel dem Hammergriff vor und hinter demselben vom oberen Rand der incis. Rivini bis zum Umbo. Das Ambossteigbügelgelenk wird durchschnitten. Mit Delstanche's Ringmesser wird Hammergriff umfasst, und durch Aufwärtsschieben des Messers und Senken des Griffes die Sehne des m. tens. tymp. durchschnitten (Abb. 74). Der Hammer wird am kurzen Fortsatz mit Sexton's Pincette gefasst, abwärts und herausgezogen. Dann geht man mit dem Ludewig'schen Amboshaken über den Amboskörper herüber und hebelt den Ambos nach abwärts, zieht ihn mit Pincette heraus (Abb. 75). Bei Unbeweglichkeit des Steigbügels kann nach Durchtrennung der Stapediussehne die Extraktion des Steigbügels versucht werden. Der Versuch

könnte nur Erfolg haben, wenn das Labyrinth intakt ist. Beim Anziehen des Steigbügels brechen die Schenkel leicht ab. Eingreifende Operationen bei katarrhalischen Adhäsivprozessen sind nur bei Intaktsein des Labyrinthes und bei Unerträglichkeit der Beschwerden zu versuchen, wenn eine probeweis angelegte Perforation Besserung ergeben hat.

2. Ankylosis stapedis. (Otosclerose, Spongiosierung der Labyrinthkapsel.) Pathologie u. Aetiologie: Der Steigbügel kann durch eine spongiöse Knochenneubildung in der Labyrinthkapsel vollkommen knöchern ankylosiert werden. Es finden sich dann in der Umgebung des Vorhofsfensters, auch auf die Labyrinthseite übergreifend, wallförmige Knochenherde (Tab. 22). Es werden entweder beide Ränder der Steigbügelplatte und beide Steigbügelschenkel von der Knochenneubildung überwuchert oder nur einer. Mitunter grenzt sich der neugebildete Knochen durch eine scharfe Linie vom alten ab. Auch in der übrigen Labyrinthkapsel, um die Bogengänge und die Schnecke herum, am Promontorium finden sich den kompakten Knochen durchdringende spongiöse Herde (Siebenmann). Der neu gebildete Knochen enthält zahlreiche, plumpe, ungeordnete Knochenkörperchen; die Knochen und Periostgefässe sind hyperämisch. Das Labyrinth ist häufig degeneriert; die Nervenäste werden von perineuralem Bindegewebe umwuchert. Die Paukenhöhlenschleimhaut ist intakt. Ursache zur Spongiosierung liegt vielleicht in der anatomischen Disposition: im Erhaltensein zahlreicher Knorpelreste in der Labyrinthkapsel. Mitunter ist Heredität, Auftreten nach der Gravidität zu beobachten.

Verlauf und Symptome: Beginn oft unbemerkt im 20.—30. Jahre, etwas häufiger bei Frauen. Mitunter anfänglich nur Ohrensausen, welches allmählich immer stärker wird, bis nach 10—12 Jahren oder früher Schwerhörigkeit auftritt. Dann auch oft Eingenommenheit des Kopfes, Schwindel, Hyperästhesia acustica. Die Schwerhörigkeit steigert sich meist bis zur Taubheit und beginnt oft erst auf dem einen Ohr, wenn das andere bereits taub ist. Rinne meist absolut und total negativ,

Weber im schlechteren Ohre, Schwabach verlängert, Gellé negativ. Da jedoch meist gleichzeitig, mitunter sogar schon vorher der nervöse Hörapparat erkrankt, ist der Schwabach oft verkürzt, die obere Tongrenze herabgesetzt. Bei partiell negativem Rinne entscheidet der Ausfall des Gellé über den primären Sitz der Erkrankung. Das Trommelfell zeigt normale Verhältnisse, mitunter eine durchscheinende Rötung der Promontorialwand (Tab. 38,12). Bei Luftdouche breites Blasegeräusch. Die Diagnose kann durch direkte Sondierung des Steigbügels nach angelegter Perforation im hinteren oberen Quadranten gesichert werden. Prognose sehr ungünstig; mitunter tritt schon nach kurzer Krankheitsdauer, bes. bei sehr verkürzter Knochenleitung, schnell sich entwickelnde Taubheit auf.

Therapie: ist nutzlos; Lufteinblasungen sind zu vermeiden; mitunter subjektive Besserung durch vorsichtig angewendete elektrische Drucksonde und Pneumomassage. Operative Entfernung des Steigbügels (Herausmeisseln) ist meist infolge der grossen Ausdehnung der spongiösen Knochenherde zwecklos; auch mit Bohrer angelegte Oeffnung in der Promontorialwand als Ersatz für das knöchern verschlossene Vorhofsfenster (Passow) wird durch die Knochenneubildung wieder verschlossen. Allgemeinbehandlung. Versuch mit 0,01 % Phosphorleberthran (Siebenmann), Jodnatrium (1,0 pro die) (Politzer), symptomatisch Bromkali, Galvanisation, spirituöse Einreibungen, Abführmittel, heisse Fussbäder. Anwendung von Hörrohren, bei Taubheit Absehen lernen.

3. Mittelohrentzündungen (Otitis media): Die Mittelohrentzündungen kommen entweder zur Heilung, ohne dass eine Perforation des Trommelfells eintritt, oder nach Eintreten einer Perforation durch Vernarbung der Perforation. Entwickelt sich ein chronischer Ohrenfluss, so kann die Heilung ausbleiben, oder es bleibt nach Sistieren des Ohrenflusses eine trockene Perforation bestehen, oder die Perforation wird durch eine Narbe verschlossen.

α) Ot. med. acuta (simplex). Pathologie und Aetiologie: Schwellung der gesamten Mittelohrschleimhaut und des Trommelfells (besonders im str.

mucosum) durch Hyperämie, kleinzellige Infiltration, papilläre Wucherungen (Tab. 23); das Epithel ist stellenweise zerstört, sodass der der Schleimhaut aufliegende Eiter in die eitrig infiltrierte Schleimhaut überzugehen scheint (Tab. 31). Die Trommelfellschichten sind infiltriert, aber nicht durchbrochen. Knochen des Gehörgangs, Labyrinthwand hyperämisch. Das ergossene Exsudat ist schleimig eitrig, mitunter hämorrhagisch, füllt alle Trommelfellbuchten aus und enthält Blutkörperchen, Eiter, vereinzelte Epithelien, Detritus, pathogene Mikroorganismen (Tab. 30). Heilung erfolgt durch Resorption oder mit Bildung von Adhäsivprozessen, Trübung und Verkalkung des Trommelfells. Mitunter Uebergang in Ot. med. acuta perforativa. Ursache der Ot. media liegt in Infektion der Pauke mit spezifischen Mikroorganismen, begünstigt durch Erkältungen, (Baden), Nasen- und Halsentzündungen, Infektionskrankheiten: z. B. Masern, Scharlach, Diphtherie, Keuchhusten, Typhus, Pneumonie, Influenza.

Symptome und Verlauf: Anfallsweise pulsierende Schmerzen im Ohr, Kopf und in den Zähnen, welche durch Kopfbewegungen, Druck auf den Tragus, auf den Unterkieferwinkel gesteigert werden und abends exacerbieren. Bei Kindern häufig hohes Fieber mit Krämpfen und Delirien. Trommelfell gerötet, radiär oder total injiziert, hinten oben diffus, seltener sackförmig vorgewölbt; von Einzelheiten oft nur der kurze Fortsatz als gelber Punkt zu erkennen (Tab. 38,17—19). Knöcherne Gehörgang gerötet; die Grenzen zwischen Trommelfell und Gehörgang durch Bewegung im Siegle erkannt. Schwerhörigkeit rasch gesteigert: Rinne partiell negativ, Weber im kranken Ohr, Schwabach oft verkürzt (Labyrinthhyperämie). Nach 2—3 Tagen unter Zunahme der Schwerhörigkeit Abnahme der Schmerzen und Abblassen des Trommelfells, das in 14 Tagen sein normales Aussehen erhält. Unterscheidung vom Myringitis acuta durch schlechteres Hörvermögen, Rasselgeräusche bei Auskultation. Häufig Recidive im Frühling und Herbst.

Therapie: Bettruhe, flüssige Diät, Vermeiden von Alkohol, Tabak, heissen Getränken; vorsichtiges

Schnäuzen, Nasenrachenraum-Gurgelungen. Lokal: 3stdl. Eintropfen von 10 % Karbolglycerin, Eisblase, bei grosser Empfindlichkeit Wärmeregulator, hydropathische Umschläge. Bei Druckempfindlichkeit im Warzenfortsatz Blutentziehung, schmerzenlindernde Einreibung von Chloroform- oder Bilsenkrautöl. Tritt innerhalb drei Tagen kein Rückgang ein, bestehen Schmerzen und Fieber weiter, macht man grossen Paracenteseschnitt an der am meisten vorgewölbten Stelle, event. hinten unten. Abtupfen von ausfliessendem oder mit Siegle aspirierten Exsudat; kleiner Ohrverband, bei Kindern grosser Ohrverband. Häufig tritt keine Otorrhoe ein. Stellt sich Otorrhoe ein, Behandlung wie bei Ot. med. acuta perforativa (S. 171). Nach Aufhören der Schmerzen (nach ca. acht Tagen) täglich Politzern (acht Tage lang, dann jeden zweiten Tag acht Tage lang, dann jeden vierten Tag) solange, bis keine Hörverbesserung mehr erzielt wird. Gleichzeitig äussere Halsmassage, Nasenbehandlung.

β) Ot. med. acut. der Säuglinge. Pathologie und Aetiologie: Infektion bei Säuglingen begünstigt durch hyperämische embryonale, oft papilläre Schleimhaut (Tab. 13) und das erleichterte Eindringen von Fruchtwasser, Nasenrachenraumsekret, Erbrochenem durch die weite Tube in das Mittelohr, ferner durch die grössere Empfindlichkeit des Säuglings, das Baden (Ausdrücken vom Schwamm auf den Kopf), vergrösserte Rachenmandeln, Verdauungsstörungen. Während der Geburt kann durch Blenorrhoe der Mutter die Pauke inficiert werden.

Verlauf und Symptome: Meist als Ot. med. acuta simplex (Fremdkörpereiterung nach Aschoff) mit Fieber, unruhigem Schlaf, Schreien, Gewichtsabnahme, Durchfällen; bei Druck auf Tragus Schmerzen; Kopf auf kranke Seite gehalten; es wird mit den Händen nach dem Ohr gegriffen; mitunter atrophische Zustände. Sind die Gehörgänge gereinigt, kann man bei nach hinten unten gezogener Ohrmuschel das weissliche, radiär injizierte Trommelfell sehen (Tab. 23). Nach Entleerung des Exsudats wird die Verdauung normal, Gewichtszunahme tritt ein (Hartmann). Heilung kann Taubstummheit verhüten.

Therapie: Frühzeitige, event. öfter zu wiederholende Paracentese (Probepunktion), Eintropfen von 5% igem Karbolglycerin, Politzern. Verhüten von Schädlichkeiten, besonders beim Baden. Bei Nasenverstopfung Eintropfen von 5% igem Mentholöl in Nase.

γ) Ot. med. acut. perforativa. Pathologie und Aetiologie: Pathologische Erscheinungen wie bei α), nur viel intensiver; durch Schwellung und eitrige Infiltration der Schleimhaut ist das Paukenhöhlenlumen verengt (Tab. 23), die Gehörknöchelchen wie in Granulationen eingebettet, das Epithel stellenweise zerstört (Tab. 31), sodass durch Berührung von epithelfreien Flächen Adhäsionen entstehen können. Das eitrige Exsudat besteht aus Eiterkörperchen, Detritus, wenig Epithel, pathogenen Mikroorganismen (Tab. 30). Der Gehörgang ist hyperämisch, zeigt mitunter Blasen. Trommelfell in allen Schichten eitrig infiltriert, Fasern auseinander gedrängt, an einer Stelle durchbrochen. Mitunter circumskripte Entzündung in den Paukenhöhlenbuchten (Prussak'scher Raum). Durch heftige Entzündung und Gefässembolie kann die Schleimhaut nekrotisch, der darunter liegende Knochen cariös werden. Im Labyrinth häufig Hyperämie, selten Entzündung. Heilung erfolgt durch Resorption, schnelle Regeneration, mitunter mit Verdickung, Trübung, Verkalkung, Narbenbildung des Trommelfells und Adhäsivprozessen. Die akuten Eiterungen können in chronische übergehen Die Infektion der Paukenhöhle erfolgt wie bei α), ferner durch Infektion vom Gehörgang aus bei trockenen oder traumatischen Perforationen (Bad, Ausspritzen), nach Fremdkörperextraktionen, bei Infektionskrankheiten (besonders auf Höhe des Exanthems); selten entsteht aus akutem Katarrh eine otitis media.

Verlauf und Symptome: meist einseitig (bei Nasenerkrankungen, Scharlach, Typhus häufiger beiderseitig). Nicht intermittierende sehr heftige Schmerzen im Ohr und Warzenfortsatz, Schwindel, Sausen (durch Druck des Exsudats auf die Labyrinthfenster) mitunter pulsierende Geräusche im Ohr; Autophonie, Fieber bis 40°, bei Kindern oft Somnolenz, Delirien, unregelmässiger

Puls, enge Pupillen, Krämpfe, Brechreiz (Verwechslung mit Meningitis, „Zahnkrämpfe"), Lymphdrüsenschwellungen, Geschmackstörung, mitunter Facialislähmung; Schmerz bei Druck auf den Tragus und auf die Spitze des Warzenfortsatzes gesteigert. Hochgradige Schwerhörigkeit bis Taubheit (Rinne partiell negativ, Weber im kranken Ohr, Schwabach oft verkürzt infolge von Labyrinthhyperämie). Trommelfell stark gerötet ohne Einzelheiten; mitunter ragt nur kurzer Fortsatz gelblich hervor (Tab. 38,20.21); oft Trommelfell hinten oben vorgewölbt; mitunter mit Blutflecken, macerierter Epidermis bedeckt; öfters blasige Vorwölbung der Epidermis durch seröse und eitrige Exsudation (Tab. 38,23), Gehörgang gerötet; mitunter in ihm hämorrhagische und eitrige Blasen. Am 3.—4. Tage tritt der Durchbruch des Trommelfells meist im vorderen unteren Quadranten auf. Diese Stelle pulsiert öfters schon vorher infolge von Hyperämie der Trommelfellgefässe. Nach dem Durchbruch, welcher sich selten bis zu 14 Tagen hinzieht, meist pulsierender Eiter im Gehörgang (Pulsation durch erweiterte Trommelfell- und Paukenhöhlenschleimhautgefässe fortgeleitet), welcher bei Spiegelbeleuchtung reflektiert (pulsierender Reflex). Mitunter ist der Eiter schaumig, z. B. nach Schneuzen, zu Anfang hämorrhagisch. Nach Entfernung des Sekrets erscheint das Trommelfell hochrot, rissig, vorn unten meist von macerierter Epidermis und Sekret bedeckt. Die Perforation ist nicht sichtbar oder nur an einem pulsierenden Eitertröpfchen und dem Nachdringen von Eiter an bestimmter Stelle erkennbar (Tab. 38,24). Nach dem Durchbruch hören die meningitischen Reizerscheinungen, Schmerzen, Fieber sofort auf. Wenn die Perforation grösser ist, erscheint sie als dunkle Oeffnung; öfters pulsiert in ihr ein Eitertropfen. Bei circumskripter Hervorwölbung des Trommelfells sitzt die Perforation auf der Höhe einer zitzenförmigen Ausstülpung (Tab. 38,22). Bei eitriger Entzündung des Kuppelraums ist die Shrapnell'sche Membran sackförmig vorgewölbt und hängt wie ein Polyp über den Hammergriff herunter. Die Diagnose der Perforation wird gestellt durch folgende Punkte: 1. Inspektion, 2. pulsierender Reflex, 3. Luftblasen im Eiter, 4. Perforationsgeräusch

bei Luftdouche, 5. Aspiration von Exsudat im Siegle (Beschlagen des Glases), 6. bei grösseren Defekten Bewegungslosigkeit der Membran im Siegle, 7. Versuch: ein mit dem kranken Ohr verbundenes Otoskop wird in ein Glas Wasser gesteckt; bei Luftdouche steigen Luftblasen im Wasser empor, 8. schleimige Fäden im Spülwasser, 9. bei Gehörgangsluftdouche Perforationsgeräusch, durch die Nase zu auskultieren, 10. Sondieren. Perforation wird mit Sonde von einer Auflagerung unterschieden, die gerötete Trommelfläche von der freiliegenden Promontorialwand; ausserdem liegt das Trommelfell dem Auge näher wie die Promontorialwand. Bei Untersuchung mit dem Siegle wird die Promontorialwand hyperämisch, Sekret wird aspiriert, Trommelfellrest bleibt unbewegt; ein gerötetes Trommelfell dagegen bewegt sich. Ferner ist bei Trommelfelldefekten meist noch ein peripherer Trommelfellfalz erhalten, sodass bei seitlicher Kopfhaltung ein Schatten und Spalt zwischen Trommelfellfalz und Promontorialwand entsteht. Im Verlauf der acuten Eiterung erfolgt Abnahme der Sekretion in der zweiten Woche, Aufhören in der dritten Woche mit Zunahme der Hörweite. Dann erscheint am Trommelfell der kurze Fortsatz, der Hammergriff undeutlich wieder. Zur Perforation oder Narbe ziehen Gefässe; nach ca. 6 Wochen wird das Trommelfell ohne sichtbare Narbe normal, oder es bleiben grössere Narben, Trübungen, Verkalkung des Trommelfells zurück. Bei rechtzeitiger Behandlung ist die Prognose gut; ungünstig ist die Prognose bei ausgedehntem Trommelfellzerfall trotz sachgemässer Behandlung, bei Granulationsbildung, n. VII Lähmung, starker Drüsenschwellung, dauernd profus und fötid bleibender Sekretion, zitzenförmiger Ausstülpung des Trommelfells, ferner bei Infektionskrankheiten (wie Diphtherie, Scharlach, Influenza, Tuberkulose). Mitunter erfolgt die Heilung erst später (nach 6—8 Wochen), oder die Eiterung wird, oft unter Beteiligung des Knochens, chronisch.

Therapie: Paracentese soll stets dem Durchbruch zuvorkommen. Man mache bei Fieber über 38°, sehr heftigen Schmerzen und Schlaflosigkeit nur in einer Nacht, bei Schwellung und Druckempfindlichkeit auf dem

Warzenfortsatz, starker Vorwölbung des Trommelfells, bei meningitischen Reizerscheinungen, ferner im Verlauf akuter Exantheme auch ohne stürmische Erscheinungen, sofort eine möglichst grosse Paracentese. Die (mitunter zu wiederholende) Paracentese kürzt den Verlauf ab und beseitigt die Gefahr; bei Spontandurchbruch ist der Trommelfellverlust grösser und der Uebergang auf die Schädelhöhle leichter. Beginn einer intracraniellen Komplikation ist schon vor spontanem Durchbruch des Trommelfells möglich. Zu frühe Paracentese schadet nicht. Hört Schmerzhaftigkeit trotz Eisumschläge nach Paracentese nicht auf, dann besteht Retentionsgefahr, d. h. Gefahr ungenügenden Eiterabflusses. Eine akute Mittelohreiterung darf nicht chronisch werden. Man überlasse die akute Ohreiterung nie sich selbst, sondern kontrolliere das Ohr täglich mit dem Ohrenspiegel bis zur erfolgten Heilung. Die Therapie verhüte vor allem durch peinliche Asepsis Sekundärinfektionen (z. B. mit Staphylococcen), wodurch das Chronischwerden der Eiterung begünstigt wird. Allgemeinbehandlung: Bettruhe, Seitenlage auf das kranke Ohr, Blutentziehung, Abführmittel (Calomel 0,01—0,2 mehrmals täglich), Nasenrachenraumgurgelungen; gegen Schlaflosigkeit innerlich Sulfonal 1,0, gegen Schmerzen Phenacetin 0,5, Antifebrin 0,25. Lokal Reinigung des eiternden Ohres durch Austupfen, event. nach Aspiration mit Siegle's Trichter; Gazestreifen ins Ohr, kleiner Ohrverband (täglich zu wechseln). Bei stärkerer Eiterung tupft der Patient selbst mit gedrehten sterilen Wattetampons das Ohr stündlich aus, verschliesst das Ohr mit Watte; bei sehr profuser Eiterung lässt man 3 stündlich Ohrbäder mit einer wässerigen Lösung von Wasserstoffsuperoxyd machen, bei starken Schmerzen hinterher 5—10% Karbolglycerin eintropfen und hydropathische Umschläge machen. Ist bei profuser, trotz Ohrbäder foetid bleibender Sekretion Ausspülung notwendig, ist vom Arzt, wie vom Patienten vor allem Asepsis zu beachten. Die Patienten erhalten die kleinen L u c a e 'schen Gummiballons zur Selbstbehandlung; man spritzt 1—3mal täglich mit 0,5% Formalinlösung aus. Ist die Sekretion von Anfang an gering geblieben, oder ist sie geringer geworden, wird Borsäure eingeblasen

und kleiner Ohrverband (täglich zu wechseln) angelegt. Wenn Schmerzen verschwunden sind, Politzern und äussere Halsmassage, wie bei α). Nach Aufhören der Eiterung noch 6 Wochen lang Ohr mit Watte verstopfen, vor Erkältung schützen. Bei eintretender Eiterretention, (d. h. neues Auftreten von Fieber und meningitischen Reizerscheinungen, wobei nach Abtupfen des Sekrets sofort reichlich Eiter nachströmt, oder Auftreten von Schmerzen und Druckempfindlichkeit des Warzenfortsatzes bei Nachlassen der Sekretion), erweitert man kleine Perforationen, legt Gegenöffnungen an, (macht z. B. bei Perforation der Shrapnell'schen Membran eine Paracentese in der unteren Hälfte des Trommelfells), trägt Granulationen und zitzenförmige Vorwölbungen des Trommelfells mit einer schneidenden Zange ab. Die Folge von Eiterretention ist oft Mastoiditis, Caries, Nekrose. Bei sehr hartnäckigen Eiterungen kann Durchspülung durch den Katheter, Politzern während der Ohrbäder, Eintropfen von Liq. plumb. subacet. ins Ohr, event. Pilocarpin subcutan versucht werden. Allgemeinbehandlung und Behandlung der Nase für Heilung von Wichtigkeit.

δ) Ot. med. chronica.

Pathologie und Aetiologie: Chronische Mittelohreiterungen sind der häufige Ausgang akuter Mittelohreiterungen; sie gefährden das Gehör, das Allgemeinbefinden und durch Uebergang auf die Schädelhöhle das Leben. Starke Verdickung der gesamten Schleimhaut durch Infiltration, Gefässerweiterung und Neubildung (Tab. 31, 20). Nach Zerstörung des Epithels ist die Schleimhaut durch ein stark wucherndes, papilläres, cystenhaltiges Granulationsgewebe ersetzt; dasselbe überzieht die Wände des gesamten Mittelohres, die Gehörknöchelchen; mitunter bleibt nach Ablauf der allgemeinen Paukenhöhlenentzündung eine Entzündung nur in den Paukenbuchten bestehen. Der Knochen ist bei unkomplizierten chronischen Eiterungen nicht wesentlich verändert. Im Gehörgang finden sich mitunter Erosionen und Granulationsbildungen. Der Trommelfellrest ist verdickt, oft ist das Strat. mucosum und die Cutis papillär gewuchert; das in die subst. propria und das strat. mucosum ergossene Exsudat

wird resorbiert oder eingedickt. Durch fettige Degeneration, Ablagerung von Pigment und amorphen Kalkstaub, selten durch Knochenneubildung bleibt nach Ablauf der Entzündung der Trommelfellrest getrübt (Tab. 39, 1). Die Perforation kann durch Narben, in welchen die subst. propria fehlt, verschlossen werden. Verwächst das strat. mucosum des Trommelfelles mit der Paukenhöhlenschleimhaut, entstehen adhärente Narben (Tab. 19, 20). Ueberwächst die Epidermis des Trommelfells die Perforationsränder, so entsteht eine überhäutete, fistelartige, persistente Perforation (Tab. 35). Die Gehörgangsepidermis überwuchert besonders bei randständigen Perforationen die Paukenhöhlenschleimhaut und kann zur Dermatisierung derselben und zur Heilung (oder zur Cholesteatombildung) führen. Die Tube ist durch Schleimhautschwellung verengt, mitunter verwachsen. Die Schleimhautwucherungen bilden sich annähernd zur Norm zurück, oder es entstehen schwartige Adhäsionen, welche den Kuppelraum (Tab. 36), die Fensternischen veröden (Tab. 22) und die Gehörknöchelchen fixieren (Tab. 21), oder Polypen. Häufig schliesst sich Mastoïditis, Osteoclerose, Caries, Nekrose, Cholesteatombildung an chronische Eiterungen an. Das Sekret ist eitrig-schleimig, bald spärlich und zu Borken eingetrocknet, bald sehr reichlich, mitunter blau (Bac. pyocyaneus), bei Caries dünnflüssig und Knochensand enthaltend, bei Zersetzung foetid, bei Retention wie filtriert, krümlig und eingedickt. Die Ursachen der chronischen Eiterungen liegen in Vernachlässigung der Behandlung akuter Eiterungen, ferner in der Schwere der Infection bei Allgemeinerkrankungen (z. B. Scharlach, Diphtherie) oder in schlechter Körperkonstitution (z. B. Scrophulose, Anämie), an Nasenerkrankungen (Ozäna).

Verlauf und Symptome: Anfänglich machen chronische Ohreiterungen meist wenig Beschwerden. Wenn die Schmerzen bei einer akuten Eiterung überstanden sind, lassen die Patienten das Ohr oft unbeachtet; geringgradige Hörstörung und Ohrfluss werden vernachlässigt. Nur wenn Schmerzen und bei Exacerbation alter Eiterungen vermehrter Ausfluss auftritt, oder wenn Retention und infolge von Knochenerkrankungen schwere Allgemeinsymptome auftreten, wird der Arzt befragt. Häufiger

bestehen Kopfschmerzen, mitunter nur bei Sistieren der Otorrhoe; subjektive Geräusche sind oft nicht stark und intermittieren. Oefters finden sich Geschmacksalterationen, schlechter Geschmack im Munde. N. VII Lähmung ohne Caries ist selten. Hörstörung ist leicht oder schwer, schwankt mit Sekretmenge und wechselt je nach Art der Zerstörung und Verwachsung des Trommelfells und der Gehörknöchelchen, der Fensternischen; Rinne oft absolut und total oder partiell negativ, Weber meist im kranken oder schlechteren Ohr, Schwabach verlängert, (bei gleichzeitiger Labyrinthaffektion verkürzt und Herabsetzung der oberen Tongrenze). Infolge des ätzenden Ohrflusses häufig Ot. ext., Ekzeme mit Lymphdrüsenschwellung im Nacken und Hals als Begleiterscheinungen. Trommelfellbefunde sehr variabel (Tab. 39): Perforation klein oder sehr gross bis zu Totaldefekt des Trommelfelles. Bei Eiterungen ohne wesentliche Knochenerkrankung sitzen die Perforationen meist in der unteren Trommelfellhälfte, besonders vorn unten (Perforation im hinteren oberen Quadranten oft bei Amboscaries, in der Shrapnell'schen Membran bei Hammercaries s. S. 206). Sitz der Perforation daher von prognostischer Bedeutung. Die Perforation ist rund oder eckig; mitunter (besonders bei Tuberkulose) mehrere Perforationen (Tab. 39,13). Perforationsrand ist oft leicht gerötet, granulierend; Trommelfellrest grau. Der Perforationsrand steht entweder frei vom Promontorium ab, (dann wirft er Schatten) oder er liegt derselben an oder ist mit ihr verwachsen. Die Perforation reicht direkt bis an den Knochenrand (annulus tymp.) und ist dann randständig (Tab. 39,9), oder sie ist durch einen peripheren Trommelfalz von ihm getrennt (Tab. 39,6). Der Hammergriff erscheint durch Trübung des Trommelfelles verwaschen; bei grösseren Perforationen ragt er frei in die Perforation hinein (nierenförmige Perforation) (Tab. 39,3); durch Fortfall der Trommelfellspannung sinkt er nach einwärts, sodass sein Ende das Promontorium berührt und mitunter mit ihm verwächst (Verkürzung des Hammergriffes bei Hammercaries). (Tab. 19, 39,6,7.) Die Promontorialschleimhaut ist gelb bis scharlachrot, gleichmässig eben oder granulierend (Tab. 39,5–10),

mitunter schmutzig weissgrau bei Epidermisüberwanderung (Tab. 39, 11, 12) (selten gelbhöckerige Exostosen auf Promontorium). Nach Ablauf der Eiterung bleibt oft eine trockene Perforation bestehen (Residuen): der Trommelfellrest ist trübe, verdickt, enthält oft scharf begrenzte kreideweisse Kalkflecke oder ist total verkalkt; die Paukenhöhlenschleimhaut ist dann rosa oder blassgelb, feucht glänzend, selten weiss verkalkt, mitunter derb und trocken, epidermisiert; auf Promontorium ist oft art. tymp. zu sehen. (Tab. 39, 17, 18). Je nach Sitz der Perforation erscheinen die Paukenhöhlengebilde in derselben z. B. bei Perforation hinten oben das Steigbügel-Ambosgelenk. Circumscripte chronische Eiterungen (z. B. im Prussak'schen Raum oder in der oberen und unteren Ambosbucht) können durch Perforation in der Shrapnell'schen Membran angezeigt werden (auch bei isolierter Hammeramboscaries und bei Cholesteatom des Mittelohres); mitunter gleichzeitig Perforation in p. tensa; Trommelfell ist dabei getrübt; über kurzem Fortsatz liegt mitunter eine kleine Kruste oder ein foetider Eitertropfen, häufig auch Granulationen (Tab. 25, 39, 14, 15). Bei Eiterung des Kuppelraumes besteht oft gleichzeitig Abschluss der eiternden Räume von der Tuba Eustachii (kein Sekret bei Politzern entleert). Ist Eiterung im Prussak'schen Raume abgelaufen, bilden sich oft verwachsene, dem Hammerhals anliegende Narben; (Tab. 20.) Hörvermögen bei Perforation der Shrapnell'schen Membran gut. Eine Perforationsöffnung kann vernarben, selbst wenn sie sehr gross ist: Narben erscheinen als eingesunkene, dunkle, stark reflektierende runde oder nierenförmige Stellen; oft ist gleichzeitig der Trommelfellrest verkalkt; die Narben sind frei, wenn sie die Promontorialwand nicht berühren (Vorwölbung nach Politzern, leicht flottierende Bewegung im Siegle, kein Abstand ihrer Ränder von der Promontorialwand) (Tab. 39, 21). Liegen die Narben den unterliegenden Teilen an, so erscheinen letztere ganz deutlich (nach Politzern infolge Vorwölbung der Narben verschwunden) (Tab. 39, 23, 24); mitunter zerreissen Narben beim kräftigen Schneuzen und Politzern. Verwächst die Narbe mit der Trommelhöhlenwand oder

den Gehörknöchelchen, so ist sie adhärent; kleine adhärente Narben erscheinen dunkel glänzend (unbeweglich im Siegle, bei Lufteintreibung, unnachgiebig beim Sondieren), (Tab. 39,19,20) Verwachsung einer Narbe mit dem Steigbügel bei Caries des langen Ambosschenkels ist als Knötchen erkennbar (Tab. 19). Mitunter verwächst die Narbe zum Teil oder total (blindsackartig) mit dem Promontorium (verwachsene Stellen im Siegle unbeweglich, nach Politzern unverändert; frei gebliebene Stellen ein wenig beweglich, nach Politzern vorgewölbt); die Paukenhöhle erscheint dann sehnig wie von Narbensträngen durchzogen; meist ist der Hammer gleichzeitig unbeweglich am Promontorium fixiert; er ist dann nur undeutlich zu sehen. (Tab. 39,22).

Schematischer Frontalschnitt durch die Paukenhöhle.

1. Narbe, dem
2. Steigbügel anliegend.
3. Adhäsion des unteren Teiles der Narbe mit der medialen Paukenhöhlenwand.

Abbildung 76.

Narbenstränge können die Paukenhöhle von der Tube oder vom Antrum abschliessen; dadurch werden isolierte Eiterungen in Trommelfellbuchten möglich. Bedeutende Hörstörungen entstehen durch Narben, welche mit wichtigen Teilen verwachsen, ferner durch (mitunter verkalkende) Bindegewebsneubildungen, welche den Kuppelraum, die Fensternischen, die Tube veröden (Tab. 20, 22, 36) oder die Gehörknöchelchen in ihrer Beweglichkeit hemmen. Bei

persistenter Perforation, ja selbst bei Totaldefekt des Trommelfells (mit Verlust von Hammer und Amboss) kann bei noch erhaltener Beweglichkeit der Steigbügelplatte und des runden Fensters ein gutes Hörvermögen bestehen. Dagegen ist das Hörvermögen auch bei kleiner Perforation oder Narbe schlecht, wenn die Gehörknöchelchen durch Adhäsionen fixiert (Abb. 81—84) oder die Fensternischen verlegt sind. Jede chronische Ohreiterung ist eine ernste Krankheit, deren Ausgang für Gehör wie

Schematischer Frontalschnitt durch die Paukenhöhle.

Blasige Vordrängung der Narbe nach Politzern und Einschnürung derselben an Stelle der Adhäsion. (Vergl. Abb. 76.)

Abbildung 77.

für das Leben nie sicher vorherzusagen ist. Kräftige Konstitutionen geben im allgemeinen eine bessere Prognose. Alte Leute, welche seit Dezennien ihre Ohreiterung haben (bes. mit Perforation der unteren Trommelfellhälfte), sind nicht so gefährdet wie jüngere. Besserung des Allgemeinbefindens kann eine spontane Heilung von nicht komplizierten, chronischen Eiterungen herbeiführen.

Therapie: Unkomplizierte chronische Eiterungen können und müssen geheilt werden, um complicierte Eiterungen, intracranielle Komplikationen und Allgemeinerkrankungen (z. B. rheumatische Krankheiten) zu verhüten. Allgemeinbehandlung (Beseitigung von Nasenleiden, Skrophulose u. s. w.) ist dabei sehr wichtig. Lokal muss der Eiter

entfernt und die Schleimhaut geheilt werden. Nicht fötides, mässig reichliches Sekret wird durch Austupfen, durch Politzern, Katheterisieren, durch Aspiration mit dem Siegle entfernt. Bei reichlicher oder fötider Sekretion sind Ausspülungen notwendig; dieselben werden vom Gehörgang aus mit der Ohrenspritze oder bei Ansammlungen von fest haftendem Sekret, bei kleineren Perforationen, z. B. der Shrapnellschen Membran, durch das Paukenröhrchen ausgespült. Ist die Tube durchgängig, kann man durch den Katheter ausspülen; erfolgt beim Ausspritzen Schwindel, macht man eine Luftverdünnung im Gehörgang oder Luftdouche.

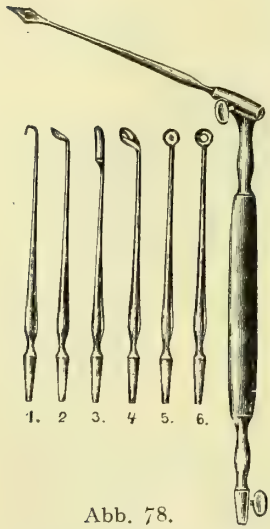

Abb. 78.
Gemeinsamer Griff (Politzer) mit Paracentesenadel und 1. Fremdkörperhaken. 2. Tenotom. 3. abgerundetes Messer. 4. Curette. 5. scharfer Löffel. 6. Ringmesser.

Als Ausspülungsflüssigkeit benutzt man 1% Lysol, 0,5% Formalinlösung; (s. S. 111—114). Zur Lösung von Epidermismassen spritzt man Wasserstoffsuperoxyd, Paraffin liq., Mentholvasogen durch das Paukenröhrchen in die Paukenhöhle ein; nach jeder Ausspülung des Ohres Luftdouche und Austupfen des Ohres. Bei profuser Eiterung werden dem Patienten (evtl. nach vorhergehender Ausspülung) Ohrbäder mit alkoholischer Lösung von Wasserstoffsuperoxyd und Reinigung des Ohres mit Wattetampons empfohlen, bis Eiterung nachlässt; Ohr wird jeden zweiten Tag ärztlich kontrolliert. Lässt die Eiterung in ca. 4 Wochen nicht nach, lässt man Arg. nitr. eintropfen mit vorangehender und nachfolgender Ausspülung, wiederholt dieselbe, wenn der Schorf abgefallen ist. Man muss mit den anzuwendenden Mitteln bei hartnäckiger Eiterung wechseln, wende Eintropfungen von Zinc. sulf., Cupr. sulf., Boralkohol, Tanninglycerin, 4% Resorcinlösung, bei Tuberkulose Jodoformglycerin an. Bei granulierender Wucherung der Schleimhaut

und des Trommelfells sucht man dieselbe durch Aetzung mit Arg. nitr., Chromsäure, Galvanokaustik zu beseitigen, oder entfernt sie mit kleinen scharfen Löffeln, mit dem Ringmesser (Abb. 78, 5, 6) oder Hartmanns schneidender Zange (Abb. 79) (Vorsicht an Labyrinthwand). Ausserdem lässt man dreimal täglich Sublimatalkohol eintropfen. Ist die Sekretion geringer geworden, oder ist sie von vornherein gering gewesen, wird nach Reinigung des Ohres Borsäure, (Bezold) ev. Borsäurealaun, Borsäure mit Terpentin eingeblasen, und das Ohr durch den kleinen Ohrverband geschlossen. (s. S. 116) Die Borsäure u. ihre Mischungen kann man durch Aristol, Glutol, Zinksozojodol ablösen. Ist die Perforationsöffnung klein, wird dieselbe, um Retentionsgefahr abzuwenden, erweitert. Befinden sich abgesackte Eiterungen an anderen Stellen der Paukenhhöle als dort, wo sich die Perforation befindet, Anlegung einer zweiten Perforation. Nach Ablauf der Eiterung kann zur Hebung von Hörstörungen die Luftdouche, elektrische Massage angewendet werden. Bei abgelaufenen Mittelohreiterungen kann das künstliche Trommelfell zur (mitunter erheblichen) Hörverbesserung versucht werden; dasselbe bessert durch Druck auf den Trommelfellrest die Stellung der Gehörknöchelchen oder wirkt durch Aenderung des Labyrinthdruckes hörverbessernd (Lucae), ferner vergrössert es die Schallschwingungen. Das künstliche Trommelfell besteht aus einem an einem Draht befestigten Gummiplättchen (Abb. 80) (Toynbee) oder aus einem in verdünntem Glycerin angefeuchteten Wattekügelchen (Yearsley); dasselbe wird auf die

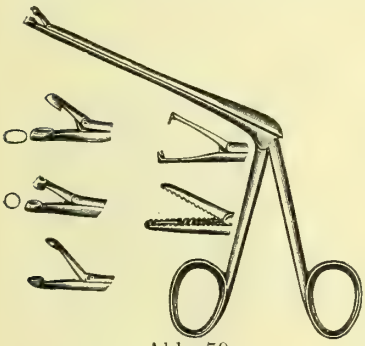

Abb. 79.
Fremdkörper- und Polypen-Zangen n. Hartmann.

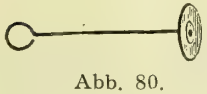

Abb. 80.
Künstliches Trommelfell n. Toynbee.

Perforation oder in die Gegend des Vorhofsfensters gelegt; man muss die zur Schallübertragung beste Stelle ausprobieren, da die entstehende Hörverbesserung je nach der Stelle, an welche das künstliche Trommelfell

Schematischer Frontalschnitt durch die Paukenhöhle.
(Verschiedene Veränderungen in einen Frontalschnitt gezeichnet.)

Abbildung 81.

1. Verödung des Prussak'schen Raumes.
2. Bindegewebige Fixation des Steigbügels.
3. Adhäsion zwischen Hammergriff u. langem Ambosschenkel.
4. Adhäsion zwischen Hammergriff und Promontorium.
5. Am Promontorium adhärente Narbe.
6. Trommelfellrest. Entspannende Schnitte durch 3. 4, 5.

Schematischer Frontalschnitt durch die Paukenhöhle.
(Verschiedene Veränderungen in einen Frontalschnitt gezeichnet.)

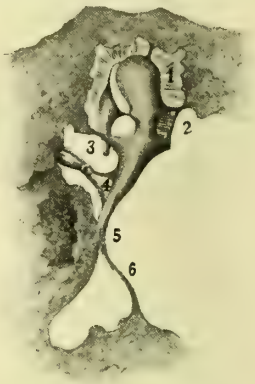

Abbildung 82.
(Vgl. Abb. 83.)

1. Verödung des Kuppelraumes und des
2. Prussak'schen Raumes.
3. Lange Ambosschenkel carioes.
4. Narbe adhärent am Steigbügelköpfchen (im hinteren oberen Quadranten).
5. Umbo am Promontorium angewachsen.
6. Trommelfellrest zum Umbo ziehend.

hingelegt wird, wechselt. Hat sich Patient an dasselbe allmählich gewöhnt, kann er es den ganzen Tag tragen; es ist dabei grosse Sauberkeit notwendig, da sonst von neuem Eiterung erregt wird. Das künstliche Trommel-

fell kann auch zur Hörverbesserung bei Narben im hinteren oberen Quadranten versucht werden. Grosse beim Politzern hervorgewölbte Narben können durch Bepinseln mit Collodium widerstandsfähiger gemacht werden. Wie bei den cat. Adhäsivprozessen, kann man auch bei

Schematischer Frontalschnitt durch die Paukenhöhle.

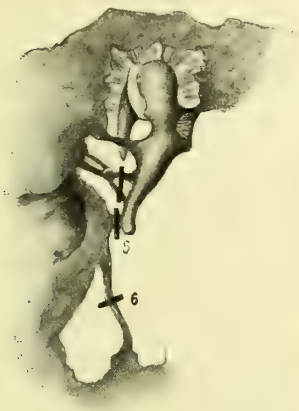

Abbildung 83.

Entspannende Schnitte durch 4, 5, 6. (Vgl. Abb. 82.)

Schematischer Frontalschnitt durch die Paukenhöhle.

Abbildung 84.

Narbe (3), mit den Paukenhöhlenwänden (1) und dem Steigbügel (2). dem tegmen tympani (4) verwachsen. Zwei Schnitte in das Narbengewebe zur Entspannung des Steigbügels. (Synechotomie nach Politzer.)

den Residuen chronischer Eiterungen operativ Adhäsionen zwischen Hammer und Ambos, zwischen Trommelfell, Gehörknöchelchen und Promontorium, Hammer und Promontorium (oft mit guten Erfolg) lösen, um dadurch den Steigbügel beweglicher zu machen (Abb. 81, 82, 83). Bei Ankylose von Hammer-Ambos kann Durchschneidung des langen Ambosschenkels den Steigbügel schwingungsfähiger machen. Bei Narben in der Umgebung des Steigbügels (Abb. 84) können

Synechotomie (Abb. 75) oder Incisionen in das Narbengewebe (Abb. 84), ev. Extraktion des Steigbügels bei Intaktheit des Labyrinthes Hörverbesserung schaffen. Wenn bei Verschluss der Perforation durch ein künstliches Trommelfell kein Sausen und keine Hörverschlechterung eintritt, (was bei Bewegungseinschränkung am Hammer und Ambos der Fall ist), kann man versuchen, die Perforationsränder zur Vernarbung anzuregen. Das geschieht durch Transplantation (Berthold) oder Anfrischung der Perforationsränder, am einfachsten durch Betupfen derselben mit Trichloressigsäure (Aetzung alle 8 Tage; dabei oft scheinbarer Verschluss durch Bildung einer Kruste). Verschluss einer Perforation hat den Vorteil, dass Recidivgefahr der Eiterung vom Gehörgang aus beseitigt ist. Wenn bei spontan erfolgender Vernarbung der Perforation das Hörvermögen abnimmt, oder starkes Sausen auftritt, muss galvanokaustisch eine neue Perforation angelegt werden, durch welche die Schallwellen direkter auf den Steigbügel gelangen, als wie bei einer Narbe (z. B. bei Caries des langen Ambosschenkels).

ε) Besonderer Verlauf von Mittelohreiterungen bei Allgemeinerkrankungen. Der während einer akuten Infektionskrankheit häufig vernachlässigte oder in seiner Bedeutung vom Arzt und Patienten unterschätzte Ohrenfluss kann nach Jahren, wenn die Infektionskrankheit längst vergessen ist, die schwersten Komplikationen herbeiführen; eine rechtzeitig eingreifende Therapie hätte dieselben meist vermeiden können. So erzeugt allein der Scharlach 12% chronische Mittelohreiterungen und sehr häufig Taubstummheit (Bürkner).

Scharlach, Diphtherie sind die für das Ohr gefährlichsten Krankheiten. In der 3.—4. Woche des Scharlachs (Ende des Desquamationsstadiums) entwickelt sich unter Ohrenschmerzen ohne Fieber eine Ot. med. acut. simpl. oder mit Fieberbewegungen eine Ot. perfor., welche bei sachgemässer Behandlung heilen. Dagegen verläuft die vor und während des Exanthems auftretende Mittelohrentzündung meist mit rapider Zerstörung des Trommelfells; (dasselbe kann in 4 Tagen völlig zerstört sein (Tab. 39, 7, 8); die Gehörknöchelchen gehen durch Caries, Nekrose zu Grunde,

werden exfoliiert; der Ausfluss ist von Anfang an fötid. Infolge Einbruchs des Eiters durch die Labyrinthfenster entsteht Zerstörung des Labyrinths, Taubheit (Panotitis), Taubstummheit, Meningitis. Die Temperatur steigt bis zu 40°; n. VII oft gelähmt. Bei gleichzeitiger Diphtherie leicht Uebergang der Entzündung auf das Mittelohr, wobei nekrotische, grauweisse, schwer entfernbare Fetzen im Gehörgang liegen; häufig Warzenfortsatzkomplikationen. Schon vor eingetretener Perforation kann Tod durch intracranielle Komplikationen erfolgen.

Therapie muss rechtzeitig eingreifen. Paracentese muss stets vor spontanem Durchbruch gemacht werden, da sonst die schwersten, unverantwortlichsten Folgen für Gesundheit entstehen; Prophylaktisch Gurgelungen, bei Labyrintherscheinungen Pilocarpin subcutan.

Diphtherie. Sehr selten im Mittelohr bei Rachendiphtherie, durch Uebergang auf dem Wege der Tube; meist mit schweren Erscheinungen und grossen Zerstörungen, seltener mit kleinen Perforationen. Zurückbleibende diphtheritische Gaumensegellähmungen können exsudative Mittelohrkatarrhe und Degeneration der Tubenmuskeln erzeugen.

Masern. Bei Masern ist stets das Mittelohr befallen; bei leichten Epidemien entwickelt sich eine Ot. med. acut. simplex, meist jedoch während des Desquamationsstadiums oder in zweiter Woche des Exanthems unter Ansteigen der Temperatur eine Ot. perforativa. Bei rechtzeitiger Behandlung Heilung; häufig jedoch frühzeitige Warzenfortsatzkomplikationen, Caries und Nekrose Selten Gangrän der Ohrmuschel. Masern führen in 8% zu chronischer Ohreiterung (Bürkner). (Tab. 39,1.)

Influenza. Im Gefolge der katarrhalischen Influenza tritt Ot. med. simplex auf, häufiger jedoch Ot. med. perforativa mit starken Schmerzen im Warzenfortsatz, in den Extremitäten, hohem Fieber, Hyperästhesia acustica, Taubheit, oft heftiger Trigeminusneuralgie. Trommelfell ist dunkel blaurot vorgewölbt (Tab. 38,20) mit blauschwarzen Blasen im Gehörgang; (Ot. med. hämorrhagica), mitunter zitzenförmige Vorwölbung des Trommelfells,

rasches Auftreten der Perforation und sehr bald ausgedehnte Knochenerkrankung; Tod infolge intracranieller Komplikationen. Mitunter primär (?) centrale ostitis mastoidea. Nach Ablauf der Otitis (oder auch ohne diese) treten öfters Otalgien auf (Kaufmann).

Typhus. Selten infolge Trophoneurose Furunculose, Gangrän der Ohrmuschel. Infolge Kopfhyperämie in 3.—6. Woche der Erkrankung exsudative Katarrhe. In der 4.—5. Woche spezifische Ot. med. perf. unter ansteigender Temperatur mit gewöhnlich kleiner Perforation, aber oft frühzeitiger Erkrankung des Warzenfortsatzes. Bei rechtzeitiger Paracentese Heilung, sonst leicht Uebergang in chronische Otitis. In den ersten Tagen des Typhus kann infolge Erkrankung des n. VIII und der Centralorgane bei normalem Trommelfell Schwerhörigkeit, Ohrensausen mit langsamer Heilung auftreten; Ausgang in Taubheit ist selten.

Pneumonie: In der 2. und 3. Woche (infolge von Hustenstössen durch Infection auf dem Wege der Tube) unter Fieberanstieg Ot. med. perforativa (Gehirnpneumonie).

Tuberkulose. Die Infection des Mittelohres erfolgt selten primär oder hämatogen, am häufigsten auf dem Wege der (durch Fettatrophie oft weiten) Tube mittelst Sputum bei Lungentuberkulose. Am Trommelfell zeigen sich schnell zerfallende, graugelbe Knötchen (Schwartze), aus welchen sich mehrere Perforationen bilden (Tab. 39,13). Durch Zusammenfliessen derselben entsteht ein grosser Trommelfelldefekt; das Trommelfell und die Schleimhaut ist häufiger von festanhaftenden, weisslichen Fibrinplatten belegt (Scheibe). Meist keine Schmerzen; hochgradige, schnell sich steigernde Schwerhörigkeit. Der auftretende Ohrenfluss ist dünnkäsig, foetid, enthält Knochengries und Tuberkelbacillen. Die Paukenhöhlenschleimhaut ist stark geschwollen, enthält verkäste Stellen mit und ohne Riesenzellen (Tab. 31); das Epithel ist zerstört, der Knochen oft entblösst, lacunär arrodiert; in der granulierenden Schleimhaut liegen kleine Sequester. Häufig werden

grosse Teile des Schläfenbeins durch Caries zerstört (Tab. 26); n. VII oft gelähmt. Beim Sondieren fühlt man rauhen Knochen an der Promontorialwand; die Gehörknöchelchen oft cariös, das Paukenhöhlendach siebartig durchlöchert (Tab. 24); dabei oft keine Tendenz zum Durchbruch nach aussen. Der Tod erfolgt meist infolge der Lungenerkrankung, selten durch gleichzeitige intracranielle Komplikationen, durch Arrosion der A. carotis (Tab. 26). Prognose ist schlecht. Auch bei Tuberkulose können heilende, nicht tuberkulöse Otitiden auftreten (Schwabach). Selten bilden sich tuberkulöse Knochentumoren im Schläfenbein (Körner).

Therapie: Allgemeinbehandlung. Lokal: Einblasung von Jodol, Eintropfen von Jodoformglycerin. Ausgedehnteres operatives Eingreifen ist bei dringender Indication, nur bei günstigem Allgemeinzustand, gerechtfertigt.

Syphilis. Meist greifen Ulcerationen des Nasenrachenraums bei Syphilis auf die Tube über und erzeugen Mittelohrkatarrhe oder Entzündungen. Meist hochgradige Schwerhörigkeit, besonders bei gleichzeitiger Labyrintherkrankung. Funktionsprüfung für Prognose wichtig: Bei Labyrintherscheinungen (Rinne positiv, Weber im gesunden Ohr, Schwabach verkürzt, Herabsetzung der oberen Tongrenze), Prognose ungünstig. Die eitrigen Mittelohrentzündungen heilen oder gehen in chronische Ohreiterung über.

Therapie: Allgemeinbehandlung (Schmierkur, Jodkali). Lokal: wie bei nicht spezifischen Erkrankungen.

Diabetes. Stürmisch verlaufende Ot. med. perforativa mit ausgedehnten Zerstörungen im Knochen, meist ohne Beteiligung der Weichteile; ähnlich schnell fortschreitende Knochenprozesse mitunter bei Morbus Brightii.

Actinomycose, selten primär im Mittelohr, meist bei Actinomycose des Unterkiefers, macht schwere Mittelohr- und Warzenfortsatzerkrankungen. Diagnose durch mikroskopische Untersuchung gesichert.

c) Krankheiten der Ohrtrompete.

Da die Ohrtrompete für das Mittelohr als Schutz- und Ventilationsorgan von grösster Bedeutung ist, schliessen sich an ihre Erkrankung auch häufig Erkrankungen der anderen Mittelohrabteilungen an. Auf die Tube beschränkte Erkrankungen sind selten.

1. Fremdkörper gelangen vom Mund aus (z. B. beim Erbrechen) in die Tube; Bougies können in ihr abbrechen; Schussverletzungen sind selten. Die Fremdkörper gelangen beim Räuspern, Schlucken aus der Tube wieder heraus; wenn sie postrhinoscopisch zu sehen sind, kann man sie instrumentell vom Nasenrachenraum aus entfernen.

2. Salpingitis. α) acuta. Aetiologie und Pathologie: Infection (besonders der knorpligen Tube) bei Nasenrachenkatarrhen. Tube durch Schwellung und vermehrte Schleimabsonderung unwegsam. (Tab. $23,3_a$.)

Verlauf und Symptome: Postrhinoscopisch zeigt sich das Ost. phar. tub. gerötet; in ihm liegt häufig ein Eiterpfropf oder eine Borke. Beim Politzern tritt Luft schwer oder gar nicht in die Tube ein. Trommelfell ist eingezogen, Glanz normal; anfänglich kein Exsudat, wenn Tube isoliert erkrankt ist, Völle, Taubheit (Zufallen einer Klappe) im Ohr, Schmerzen beim Gähnen, Schlucken; Juckgefühl im Hals, vorübergehend beim Schnupfen; mitunter Uebergang in chronischen Katarrh.

Therapie: Behandlung der Nasenrachenkrankheiten; Luftdouche, eventuell mit Katheter.

β) Salpingitis chronica: Aetiologie und Pathologie: Aus Salpingitis acuta entsteht S. chron. bei Fortdauer der Nasenverstopfung: Verengerung der Tube durch Hyperämie in der Schleimhaut und Bindegewebsentwicklung oder Erweiterung durch atrophische Zustände.

Verlauf und Symptome: Hochgradige Hörstörung mit Zeichen von katarrhalischen Adhäsivprozessen in der Paukenhöhle; keine Schmerzen, bei Auskultation während Luftdouche holpriges Rasseln. Bei klaffender Tube Autophonie.

Therapie: Luftdouche abwechselnd mit Einspritzungen von Zinc. sulf., Ammon. mur., Jodglycerin per Katheter. Bougieren, event. medikamentöse Bougies (10 % Arg. nitr.). Einleiten von Dämpfen (Terpentin, Salmiak, Menthol). Aeussere Halsmassage und Tubenmassage. Behandlung der Nase.

3. Geschwürsbildung am Ostium pharyngeum der Tube. Mitunter kommen folliculäre Abscesse bei aden. Veget. vor, welche sich bis ins Tubenostium erstrecken (Trautmann). Geschwürsbildung bei Diphtherie, Tuberkulose, Lupus, Lues, Scrophulose, Variola, Tumoren (Carcinom) führen zu Verwachsungen und Narben am Tubenostium oder zwischen Pharynxwand und Gaumensegel, sodass ein Verschluss der Tube eintritt.

Therapie: Allgemeinbehandlung; Behandlung des Nasenrachenleidens, eventuell Aetzung der Geschwüre am Tubenostium z. B. mit Chromsäure. Nasenrachenraumdouche.

4. Veränderungen im Lumen. Stenosen der Tube, besonders in Nähe des Isthmus kommen als Folgezustände bei chronischen Mittelohrkatarrhen vor. Stenosen am Tubenostium können auch durch Druck von Tumoren im Nasenrachenraum (z. B. ad. Veget., Tonsillarhypertrophie, Nasenrachenpolypen), durch Lähmung des n. VII, bei angeborner Gaumenspalte durch Collaps der Tubenwände hervorgerufen werden. Atresie entsteht durch Verwachsung epithelfreier Flächen an circumscripten Stellen, (besonders im knorpligen Teil), im knöchernen Teil durch Hyperostose (Tab. 23). Striktur und Atresie werden erkannt am Fehlen eines Auskultationsgeräusches bei der Luftdouche; mitunter entstehen sehr hohe, pfeifende Geräusche mit starkem Widerstand beim Katheterismus, welche nach Bougieren breiter werden. Politzern, Valsalva misslingen.

Therapie: Bei Stenosen Bougieren mit an Stärke steigenden Bougies, (2—3 Mal wöchentlich 15 Minuten lang), eventuell Anwendung von aufquellbaren Laminariabougies, Tubenmassage. Heilung erfolgt bei bindege-

webiger Strictur nur selten. Bei Atresie kann ein Versuch gemacht werden, dieselbe mit einem durch den Katheter eingeführten, cachierten Messer zu zerschneiden oder durch Elektrolyse aufzuheben. Eine galvanokaustisch im Trommelfell angelegte Perforation, (event. bei grossen Beschwerden Hammerexstirpation) ist bei unaufhebbarer Atresie der Tube von Vorteil, da dann die Luft durch den Gehörgang in die Pauke getrieben werden kann. Bei Insufficienz der Tubenmuskeln Galvanisation.

C. Die im Gefolge von Mittelohreiterung auftretenden Erkrankungen.

a) Krankheiten des Warzenfortsatzes (nach Körner.)

Die Erkrankungen des Warzenfortsatzes sind meist sekundär. Primär kann der Warzenfortsatz auf dem Wege der Blutbahn, z. B. bei Tuberkulose, Osteomyelitis inficiert werden. Die Warzenfortsatzerkrankungen treten als Periostitis und Ostitis mastoïdea in Erscheinung. Scheinbar primär ist eine Warzenfortsatzerkrankung, wenn sie erst nach Ablauf der Mittelohreiterung auftritt, (besonders häufig bei Pneumococcenotitis). Eine Periostitis darf nicht mit Oedem, mit vereiterten Lymphdrüsen oder weichen Warzenfortsatzgeschwülsten verwechselt werden. Die Symptome und Behandlung der (nur selten) primären Warzenfortsatzerkrankungen sind die gleichen, wie bei den sekundären. Die Periost. mast. ist meist die Folge der Ost. mast. Ohne Knochenerkrankung tritt die Periost. mast. meist nur nach Verletzungen, bei Parotisabscessen, nach Ot. ext. auf; dann kann sie sekundär oberflächliche Caries der Corticalis herbeiführen, verläuft jedoch meist günstig.

1. Mastoiditis acuta. (Akute Knocheneinschmelzung.) Aetiologie und Pathologie: Im Anschluss an Ot. med. acut. und besonders bei infolge von Lues, Tuberkulose, Diabetes, Influenza, Scharlach, Diphtherie heruntergekommenen Kranken, vor allem aber bei Retention des Eiters infolge von ungenügendem Abfluss (Spontandurchbruch, zu kleine, hoch gelegene Perforation,

Ohrpolypen, Gehörgangsstenosen), tritt die Infection des Warzenfortsatzes mit Einschmelzung des Knochens auf (meist Streptococceninfection, Tab. 30). Bei jeder akuten Eiterung ist wohl Eiter im Warzenfortsatz (also ein Empyem des Warzenfortsatzes) vorhanden (Tab. 23); dabei ist der Knochen aber nicht erkrankt, sodass bei genügendem Eiterabfluss eine spontane Heilung der Schleimhauteiterung erfolgen kann. Die Warzenfortsatzschleimhaut ist durch kleinzellige und seröse Infiltrationen stark geschwellt. (Tab. 34), das Lumen der Warzenfortsatzzellen stark verengt. Wenn die Einmündungsstellen der Warzenfortsatzzellen oder des limes antri ins antrum durch zu starke Schleimhautschwellung verlegt werden, so tritt bes. bei pneumatischen Warzenfortsätzen mit grossen Spitzenzellen ungenügende Resorption des Eiters und ungenügender Abfluss, also Retention des Eiters ein. So können selbst nach Ablauf der Paukenhöhleneiterung abgeschlossene Eiterherde im Warzenfortsatz bestehen bleiben. Die epithelentblösste, von jungem Granulationsgewebe verdrängte Schleimhaut wächst dann in die Knochenwände, welche die Zellräume scheiden, hinein, durchbricht und zerstört dieselben (Tab. 34), sodass häufig durch Schwund der Zwischenwände ein grosser von Granulationsgewebe, Eiter, Knochengries gefüllter Raum entsteht (s. S. 206). Dabei braucht die Corticalis und das Periost nicht mitergriffen zu sein. Die eiternden Granulationen wuchern besonders im spongiösen Knochen weiter bis zur Schädelhöhle, können die Lamina vitrea durchwachsen, den Sinus, die Dura mater frei legen. Oft wachsen die Granulationen längs der Havers'schen und Gefässkanäle nach aussen in die Fossa mast. (Tab. 29) oder nach der hinteren oberen knöchernen Gehörgangswand (Tab. 24), seltener durch Cellulae squamosae nach der Schuppe, mitunter nach der Innenseite der Warzenfortsatzspitze. Wo der Granulationspfropf unter das Periost gerät, hebt der ihn begleitende Eiter das Periost vom Knochen ab; das Periost, die Haut wird dann eitrig infiltriert; es entsteht ein subperiostaler und nach Einschmelzung des Periostes ein subkutaner Abscess. Die Haut kann dann hinter dem Ohr oder in der hinteren Gehör-

gangswand fistulös durchbrochen werden, oder es treten Senkungsabscesse am Hals, im Nacken auf. Mitunter bleibt das Periost auch noch nach erfolgtem Durchbruch durch die Corticalis unverändert. Bei kleinen Kindern kann bei Offenstehen der Sut. squamomast. ein Empyem des Warzenfortsatzes (auch ohne Knocheneinschmelzung) unter das Periost treten. In diesem Fall ist, wie überhaupt, wenn noch keine Knocheneinschmelzung stattgefunden hat, Heilung durch Resorption möglich.

Symptome und Verlauf: Bei Ot. med. acut. ist jeder Warzenfortsatz vor der Paracentese, besonders an der Spitze, druckempfindlich. Steigert sich nach der Paracentese, bei genügendem Eiterabfluss die Druckempfindlichkeit des Warzenfortsatzes zu spontanen Schmerzen, oder tritt durch Eisumschläge in ca. 8 Tagen nicht zurückgehende Periostschwellung auf, so ist mit Wahrscheinlichkeit der Knochen erkrankt. Bei Knocheneinschmelzung ist das Allgemeinbefinden schlecht; bei Erwachsenen besteht subfebrile Temperatur, bei Kindern hohes remittierendes Fieber und häufiger cerebrale Symptome: Brechreiz, Krämpfe, Benommenheit. Die Eiterung ist dabei sehr profus, rahmig, hämorrhagisch, enthält Knochensand. Wenn 4 Wochen nach Beginn der ot. med. profuse Eiterung fortbesteht, ist Verdacht auf Knocheneinschmelzung vorhanden. Bei Periostitis oder Eiterdurchbruch unter die Gehörgangshaut ist der Gehörgang durch Senkung der hinteren oberen Wand schlitzförmig verengt. Dann ist die Knocheneinschmelzung sicher, ebenso wenn der Eiter unter die Haut des Warzenfortsatzes durchgebrochen ist; dann wird die Ohrmuschel nach aussen und unten abgedrängt, die Ohrfalte verstrichen; bei oberflächlicher Lage des Abscesses fühlt man Fluktuation; die Haut ist gerötet, heiss; mitunter entleert sich bei Druck auf die Schwellung Eiter aus dem Ohr. Die Lymphdrüsen auf dem Warzenfortsatz, die Halsdrüsen sind geschwellt. Bei unversehrten Weichteilen findet sich absolute Dämpfung des Perkussionsschalles, (Dunkelheit bei Durchleuchtung). Nach Durchbruch der Haut entstehen eine oder mehrere Fisteln hinter dem Ohr. Bricht der Eiter (meist erst nach dem 6. Jahr) in der Fossa digastrica

durch, so werden die Muskelansätze an der Warzenfortsatzspitze emporgehoben; der Eiter senkt sich dann längs den Muskelscheiden nach unten, ev. bis zum Schlüsselbein oder nach hinten in die Nackengegend; dabei besteht caput obstipum nach der kranken Seite hin und Schwellung längs des M. sternocleido-mast. Wegen tiefer Lage des Abscesses ist dann keine Fluktuation zu fühlen (Bezold). Spontanheilung ist nach fistulösem Durchbruch möglich, wobei grosse übernarbende Defekte im Warzenfortsatz oder in der hinteren Gehörgangswand entstehen (Tab. 27).

Therapie: Bei beginnender Ostitis et Periostitis mast. Erweiterung kleiner Paracenteseöffnungen, Entfernung von Polypen, Ausspülung mit dem Paukenröhrchen; Blutentziehung, Eisbeutel, ev. Wärmeregulator. Ist Knochenerkrankung sicher (z. B. bei Fistelbildungen oder Senkung der hinteren oberen knöchernen Gehörgangswand), oder ist sie sehr wahrscheinlich (Fortbestehen von heftigen Schmerzen, Fieber, Infiltration auf Warzenfortsatz trotz Eisumschläge 8 Tage lang), oder treten die ersten Zeichen von intracraniellen Komplikationen auf, muss Aufmeisslung des Warzenfortsatzes gemacht werden (Tab. 29). Incision durch Schwellung bis auf den Knochen (der „Wilde'sche Schnitt" allein kann nur bei dem Empyem kleiner Kinder oder beim Klaffen der sut. squamomast. genügen). Da Knocheneinschmelzung besteht, muss der kranke Knochen entfernt und bei noch bestehender Paukenhöhleneiterung die Quelle der Eiterung, das Antrum, freigelegt werden. (die typische Eröffnung des Warzenfortsatzes nach (Schwartze. Vor Operation äussere Schädelbesichtigung: dolichocephale oder brachycephale Schädelform, rechte oder linke Seite, Verlauf der hinteren knöchernen Gehörgangswand? (s. S. 17). Bei Schwellung, Fistelbildung hinter dem Ohr bogenförmiger Schnitt durch dieselbe; sonst

Hohlmeissel n. Stacke.

Flacher Meissel n. Lucae.

Abb. 85. Abb. 86.

Schnitt parallel dem Muschelansatz, $^1/_2$ cm hinter demselben bis auf den Knochen. Blutstillung, Zurückschieben des Periosts nach beiden Seiten und Vorziehen der Ohrmuschel und des knorpligen Gehörgangs, bis der hintere Rand des knöchernen Gehörgangs, die Fossa mast., die Lin. temp., die Spitze des Warzenfortsatzes freiliegen. Bei Fistel im Knochen Sondieren, um etwa Freiliegen der Dura, des sinus festzustellen; Auslöffelung der Granulationen, Erweiterung der Fistel mit dem Meissel und Freilegung des Antrum (s. u.). Bei kleinen Kindern genügt Auskratzung, da das Antrum ganz oberflächlich liegt, (Tab. 6,1). Bei äusserlich intaktem Knochen erfolgt Anlegung einer ca. 1 cm hohen Meisselöffnung, $^1/_2$ cm hinter der spina s. meat. unterhalb Lin. temp. (Tab. 29.) Es werden Hohlmeissel (Abb. 85) und gerade Meissel (Abb. 86) mit abgeschliffenen Ecken, ein Stahlhammer (Abb. 87) benutzt. Der Meissel muss stets von der Lin. temp. (mittlere Schädelgrube) und von der hinteren Meisselfläche (Sinus) ab und dem Gehörgange zugewendet sein. Bei unvorsichtiger Operation Gefahr der Verletzung der Dura mater (Tab. 10), des Sinus, des n. VII, des Labyrinthes (Tab. 7). Ist der Knochen unter der Corticalis erweicht, kommt man bald auf (häufig pulsierenden) Eiter u. Granulationen. Auskratzen derselben. Sondieren nach einer ins antrum führenden Fistelöffnung, welche man verfolgt. Ist keine Fistel vorhanden, dringt man parallel der hinteren Gehörgangswand von aussen hinten und oben nach vorn unten und innen auf das Antrum vor, nicht tiefer wie 18 mm (Gefahr der Verletzung des n. VII, des Labyrinths) (Tab. 7, 29). Die hintere knöcherne Gehörgangswand bleibt unberührt. Wird sofort bei der Aufmeisselung der sinus freigelegt (vorgelagerter Sinus) (Tab. 17), oder besteht eine Gehörgangsfistel, so muss die hintere knöcherne Gehörgangswand bis zur erkrankten Stelle und bis zur Eröffnung des Antrum weggemeisselt werden. Ueberhängende Knochenränder werden mit der schneidenden

Abb 87.
Hammer n. Cholewa.

Zange abgekniffen; bei Erkrankung der Spitze des Warzenfortsatzes Abkneifen derselben mit Knochenzange (Abb. 88) (Vorsicht vor a. occipit.). Bei Eitersenkungen Verlängern des Schnittes nach unten oder nach hinten. Bei grossen Schnitten Naht am oberen Wundwinkel. Tamponade der Wunde hinter dem Ohr mit Jodoformgaze; in das Ohr steriler Gazestreifen, Ohrmuschel unterpolstert. Grosser Ohrverband. Wenn kein Fieber auftritt, Verbandwechsel (Verwendung von steriler oder Silbergaze) nach 4—5 Tagen. Fieber bei zuvor Fieberfreien, welches am Tage der Operation auftritt, ist aseptisches Wundfieber; tritt es am 2. oder 3. Tage auf, so ist, (von anderen, nicht vom Ohr ausgehenden Komplikationen (z. B. Angina) abgesehen), Wundinfection, Eiterretention oder eine intracranielle Komplikation Ursache; dann sofort Verbandwechsel, (bei Fötidität mit essigs. Thonerde). Bei gesunden Individuen Heilung der Knochenhöhle und des Hautschnittes durch Granulationsbildung; überschüssige Granulationen werden mit Arg. nitr. geätzt. Gleichzeitig Behandlung des Ohres, welches oft eher zu eitern aufhört, wie die Wunde hinter dem Ohr. Dieselbe heilt in ca. 2 Wochen mit einer eingezogenen Narbe. Heilung verzögert sich bei schlechtem Allgemeinzustand und bleibt aus, wenn die Knocheneinschmelzung weiter fortschreitet (z. B. bei Tuberkulose, Lues, Scharlach). Dann müssen Sequester aus dem Warzenfortsatz entfernt, die Gehörknöchelchen extrahiert, und event. die Radikaloperation gemacht werden. Die Behandlung zur Herstellung des Hörvermögens nach Mastoïditis ist die gleiche wie bei Ot. med. acut. perforativa. (S. 167.)

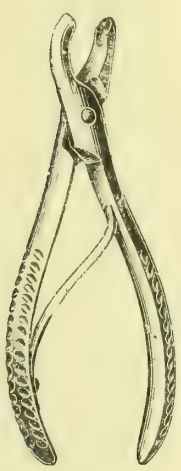

Abb. 88.
Knochenzange n. Luer.

2. Mastoïditis chronica und Osteosclerose. Pathologie und Aetiologie: An den chronischen Mittelohreiterungen ist auch fast stets die Warzenfortsatzschleimhaut beteiligt; dieselbe ist blassrot, geschwellt

oder sehnig verdickt. Das die Warzenfortsatzzellen ausfüllende Granulationsgewebe wird fibrös (Tab. 34) und kann verknöchern; dann werden die Zellräume von sprödem elfenbeinernen Knochen ausgefüllt, das antrum ist verengt (Tab. 6) (Osteosclerose, welche fast regelmässig bei chronischer Eiterung gefunden wird). Auch bei uncomplicierten chronischen Eiterungen (im Trommelfell dabei meist centrale oder nicht randständige Perforation) findet sich im antrum bei normalen Knochenwänden fast stets Eiter. Einschmelzungsprozesse im Warzenfortsatz sind meist die Folge von ungenügendem Eiterabfluss, von (einer oft schubweise auftretenden) Retention. Es sind dann die Antrumwände morsch, von granulierender Schleimhaut durchwachsen (s. S. 206). Im antrum liegen Granulationen und schmieriger, verkäster, meist fötider Eiter. (Dabei meist Totaldefekte des Trommelfells oder randständige Perforationen der oberen Trommelfellhälfte.) Bei Osteosclerose geht die Knocheneinschmelzung vom antrum aus, welches durch Schwund seiner Wandungen erweitert wird. Der Eiter kann vom antrum durch die normalen Knochenkanäle in die Schädelhöhle fortgeleitet werden; häufiger greift die vom antrum ausgehende Knocheneinschmelzung direkt bis in die Schädelhöhle über (Tab. 24—27). Erkrankungen der Weichteile auf der Oberfläche des proc. mast. sind dabei seltener wie bei der acuten Ostitis, weil der Durchbruch nach aussen erschwert ist. Die Antrumerkrankungen sind meist Begleiterscheinungen von schweren Erkrankungen der Paukenhöhle und der Gehörknöchelchen (S. 206—210). Letale Folgezustände werden durch Retention des Eiters begünstigt (Gehörgangsexostosen, Polypen).

Verlauf und Symptome: Chronische Knochenerkrankungen im Warzenfortsatz können (bei seit vielen Jahren bestehenden Ohreiterungen) ohne Symptome verlaufen; mitunter ist der Ohrenfluss sehr profus; öfters sieht man den Eiter hinten oben aus der Antrumgegend herabfliessen, bleibt trotz Ausspülungen foetid, verkäst; er ist öfters spärlich, trocknet zu Krusten ein. Häufig finden sich Polypen im Gehörgang, das Trommelfell ist hochgradig zerstört (Tab. 39,7,8), der Hammer fehlt oft oder ragt

frei in die Pauke hinein; der Amboss ist zu Grunde gegangen oder sehr oft cariös; häufig besteht eine randständige Perforation hinten oben oder in der Shrapnell'schen Membran, mitunter mit cariösem Defect im knöchernen Gehörgange. Bei Aspiration mit dem Siegle kommt Eiter hinten oben aus dem antrum, mitunter fühlt man mit einer umgebogenen Sonde rauhen Knochen. Meist keine Schmerzen, wenn nicht Eiterretention eintritt; dann wird der Warzenfortsatz druckempfindlich, es tritt Periostschwellung auf, Fieber, ein bisher profuser Ausfluss lässt nach; seltener treten (bei Erkrankungen der Corticalis) an der Aussenfläche des Warzenfortsatzes, an der hinteren oberen Gehörgangswand subperiostale Abscesse, Fisteln auf. Schleimhauteiterungen können spontan oder unter lokaler Behandlung ausheilen. Bei sich bildender Osteosclerose treten mitunter Neuralgien auf.

Therapie: Wie bei Ot. med. chron. und Entfernung von Granulationen, Ausspülungen mit dem Paukenröhrchen, Entfernung kranker Gehörknöchelchen (s. S. 206—210). Bei Knochenerkrankung Radikaloperation (Tab. 29). Bei Osteosclerose mit Neuralgien genügt keilförmige Ausmeisselung des Warzenfortsatzes (Schwartze). Indicationen für die Radikaloperation bei Mast. chron. sind: sichere Knochenerkrankung (Abscessbildung, Fisteln, wiederholte Periostschwellungen) und wahrscheinliche Knochenerkrankung (nicht sofort zu beseitigende Retention, besonders bei Stenose des Gehörganges), Fieber, Druckempfindlichkeit, Periostschwellung, schlechtes Allgemeinbefinden, Sistieren der Otorrhoe), (keine Verwechslung mit ot. ext. und Allgemeinerkrankungen), ferner die ersten Symptome von intracraniellen Komplikationen (Schwindel, Kopfschmerz, Brechreiz, Hyperämie n. opt., Neuritis opt.), oder Uebergang der Eiterung auf das Labyrinth (plötzlich auftretende Taubheit, Uebelkeit, Ohrensausen, Schwanken), plötzlich auftretende n. VII Lähmung. Die Diagnose der Knochenerkrankung ohne stürmische Erscheinungen allein durch den otoscopischen Befund kann oft erst nach längerer Beobachtung gestellt werden (s. S. 194). Dann ebenfalls Radikaloperation, falls lokale Eingriffe

erfolglos geblieben sind. Zweck der Radikaloperation ist Freilegung des Antrum und der Paukenköhle, Verbindung beider durch Wegnahme der hinteren knöchernen Gehörgangswand und Verwandlung derselben in eine gemeinschaftliche weite Höhle, deren Uebersicht durch Einpflanzung von Epidermis gesichert wird (Küster, Zaufal, v. Bergmann, Stacke). Vor Operation Betrachtung der Schädelform. Beleuchtung durch elektrische Stirnlampe während der Operation.

1. Ablösung der Ohrmuschel und des Gehörganges: (Tab. 29) halbmondförmiger Schnitt $^1/_2$ cm hinter dem Ohr von Lin. temp. an bis zur Spitze des Warzenfortsatzes bis auf den Knochen, Zurückschieben des Periosts nach beiden Seiten; Blutstillung. Die hintere häutige Gehörgangswand wird mit der Ohrmuschel nach vorn gezogen und bis zum Trommelfell hin vom Knochen abgelöst und dicht am Trommelfell quer durchschnitten. (Nicht vordere Gehörgangswand verletzen.) Gazestreifen durch Gehörgang gezogen, mit welchem dieser und die Ohrmuschel so weit nach vorn gezogen werden, bis die Paukenhöhle übersichtlich ist. Vom Warzenfortsatz müssen freiliegen die Lin. temp., spina s. meat., fossa mast., die Sehne des m. sternocleidomast., die ganze vordere Hälfte des Warzenfortsatzes, eventuell die Sut. squamomast.

2. Freilegung des Antrum. Bei gesunder Corticalis wird das antrum wie bei der mast. acuta von der äusseren Warzenfortsatzfläche aus nach Schwartze freigelegt; bei Fisteln in der Corticalis benützt man diese als Leitweg. (S. 192; Abb. 89.)

3. Wegnahme der hinteren knöchernen Gehörgangswand. Schichtweise Abmeisselung des Knochens unterhalb Lin. temp. zunächst in ganzer Breite der hinteren Gehörgangswand, (bei Tiefstand der mittleren Schädelgrube Gefahr der Verletzung der Dura; wenn aseptisch, gefahrlos). Je mehr man in die Tiefe kommt, desto mehr muss man von der unteren Gehörgangswand stehen lassen, weil in ihr n. VII verläuft (Tab. 3). (Bei Vorlagerung des Sinus Gefahr der Freilegung; wenn aseptisch gefahrlos; bei anämischen

Personen während tiefer Inspiration nach Eröffnung des Sinus Gefahr der Luftembolie; starke Blutung steht nach Jodoformgazetamponade, eventuell Aufschub der Operation nötig). Auf einer in die Antrumsschwelle gelegten

R. Schläfenbein mit Trepanationsstellen.

Abbildung 89.

1. Eröffnung des antrum nach Schwartze.
2. Beginnstelle der breiten Aufmeisselung und Wegnahme der hinteren Gehörgangswand nach Wolf.
3. Beginnstelle nach Stacke.
4. Der bei der breiten Aufmeisselung fortgenommene Teil des Warzenfortsatzes.
5. Freilegung des sinus und des Kleinhirns.
6. Freilegung des Grosshirns (lob. temp.)
7. Sporn.
8. a. meningea med.
9. s. temp. II.
10. s. temp. I.
11. fossa Sylvii.
12. for. mastoïdeum.

Sonde wird die letzte Brücke zwischen Antrum und Gehörgang durchgeschlagen oder mit Knochenzange abgekniffen (Abb. 90). Schlägt man zu tief, verletzt man hier n. VII, eventuell den horizontalen Bogengang, das Vestibulum.

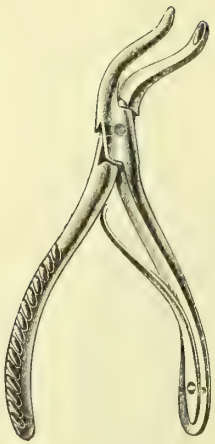

Abb. 90.
Knochenzange n. Jansen.

4. Freilegung des Kuppelraumes. Es wird die p. ossea (nach Einführung einer nach oben gekrümmten Sonde in den Kuppelraum) bis zur Ausgleichung mit dem Paukendach abgetragen. Die jetzt von Antrum, Warzenfortsatz, Gehörgang, Paukenhöhle gebildete gemeinsame Höhle wird durch den unteren Teil der hinteren knöchernen Gehörgangswand wie durch eine niedere Mauer (Sporn) in zwei Abteilungen geschieden. Dieselbe wird möglichst abgeflacht; dabei muss man auf Gesichtszuckungen (Verletzung des n. VII) achten. Durch Abtragen der unteren Gehörgangswand kann auch der Paukenkeller von aussen besser zugänglich gemacht werden (Jansen). 5. Auskratzen der ganzen Höhle ohne Gewalt, aber gründlich, besonders am Tubenostium. Glätten überhängender Knochenränder, sodass man sich nirgends mit der Sonde einhaken kann. 6. Gehörgangsplastik. a) Es werden zwei einander parallele Schnitte durch den oberen und unteren Rand der hinteren häutigen Gehörgangswand von seinem freien Ende bis in das Cavum conchae hinein geführt; dadurch wird ein nach hinten zu klappender Lappen gewonnen, welcher durch Abtragen des Knorpels verdünnt werden kann (Körner) (Abb. 91). Um ihn zu bilden, kann die häutige Gehörgangswand mit Hartmann's Gehörgangsklemme gehalten werden (Abb. 92), oder b) Schnitt in der oberen Wand der hinteren häutigen Gehörgangswand bis in die Concha und ein darauf senkrechter Schnitt nach unten, sodass nur ein nach unten zu klappender viereckiger Lappen entsteht (Stacke), oder c) Schnitt in der Mitte der hinteren häutigen Gehörgangswand bis in das Cavum conchae, darauf senkrecht nach oben und unten ein $^1/_2$ cm langer Schnitt, sodass zwei Lappen: ein oberer und ein unterer viereckiger entstehen (Panse). 7. Blutstillung. 8. An-

legen von 3—5 Nähten durch die Wunde hinter dem Ohr bis auf den unteren Wundwinkel. 9. Lockere Tamponade des Gehörganges mit aseptischen Gazestreifen, durch welche der Körner'sche Lappen nach hinten, der Stacke'sche nach unten, die Panse'schen Lappen nach oben und unten an die Knochenwände an-

Schematische Darstellung der Plastiken mit den aus der hinteren häutigen Gehörgangswand gewonnenen Lappen: 1) nach Körner (Striche ausgezogen) und 2) den Lappen nach Panse (punktiert).

Abb. 91.

tamponiert werden, damit sie dort anheilen. Gazedrain in den unteren Wundwinkel hinter dem Ohr. 10. Grosser Ohrverband. Ist bei stark infiltrierter Haut oder ausgedehnter Caries des Warzenfortsatzes die primäre Naht unmöglich, so lässt man die hintere Wunde offen und macht die Plastik sekundär, ebenso wenn kranke Dura oder ein kranker Sinus freigelegt ist. Findet man bei der Operation nach Schwartze das Antrum nicht in einer Tiefe von 1 cm, wende man Stacke's Methode an (ebenso bei Vorlagerung des Sinus), nach welcher das antrum vom Gehörgang aus freigelegt wird. Trommelfell wird herausgeschnitten, Hammer, Amboss herausgezogen; dann wird zunächst die Pars. ossea des Kuppelraums mit nach rückwärts gebogenem Meissel (Abb. 93) abgemeisselt, bis das Paukendach glatt in die obere Gehörgangswand übergeht (Tab. 17). Es wird eine Sonde (Stacke's Schützer)

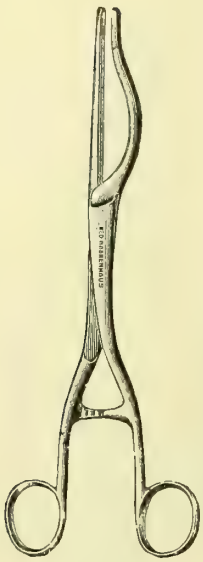

Abb. 92.
Gehörgangsklemme
n. Hartmann.

Abb. 93.

in die Antrumschwelle gelegt, sodass unter der Sonde der Bogengang, n. VII, (Tab. 3) über ihr das Ende der hinteren oberen, knöchernen Gehörgangswand liegt. Auf der Sonde schichtweise Abmeisselung des Knochens, bis das Antrum freiliegt; dann Fortmeisselung der äusseren Corticalis, wie bei 3. Man kann auch die Radikaloperation so ausführen, dass man sofort mit der Abmeisselung der hinteren oberen Gehörgangswand beginnt, als ob man den Gehörgang nach hinten erweitern wollte. Ungefähr in der Mitte der knöchernen Gehörgangswand kommt man dann auf das Antrum (Wolf). Fisteln in der Wundhöhle muss man evtl. bis in die Schädelhöhle verfolgen. Nach der Operation Bettruhe 8 Tage. Wenn kein Fieber auftritt, bleibt Verband 5 Tage liegen; aseptisches Fieber (bis 39°) kann am Tage nach der Operation auftreten, sonst ist Fieber Zeichen von Wundinfection, Eiterretention oder intracranieller Komplikation; letztere ist nach 8 fieberfreien Tagen nicht mehr zu befürchten. Heilung der Wunde hinter dem Ohr erfolgt, wenn aseptisch, primär. Falls keine Stichkanaleiterung, Entfernung der Nähte nach 8 Tagen. Die Heilung der Knochenhöhle erfolgt so, dass die von Granulationsgewebe, später von fibrösem Bindegewebe überzogene Wundhöhle von der in die Knochenhöhle hinein tamponierten Gehörgangsepidermis aus überwachsen wird. Nachbehandlung muss üppiges Aufschiessen von Granulation und Verwachsung derselben durch Aetzung verhüten (Arg. nitr., Galvanokaustik). Die Epidermisierung wird erleichtert durch Vermeiden jeder Reizung, durch lockere Tamponade, Asepsis, Pulvereinblasung von Borsäure, Itrol; bei hartnäckiger Eiterung aus recessus der

Tube oder des Paukenbodens ist das Einlegen von einem Methylenblaukrystall nützlich. Bei Infection während der Nachbehandlung entsteht leicht Perichondritis der Ohrmuschel. Thiersch'sche Transplantationen von dünnen Epidermishäutchen in die Wundhöhle erleichtern Epidermisierung. Bei Nachbehandlung muss der Gehörgang weit und die Knochenhöhle so übersichtlich bleiben, wie sie es bei der Operation war. Hinter verwachsenen Stellen kann leicht Eiterretention und neue Knochenerkrankung erfolgen. Auch für Erhalten des Gehöres ist eine übersichtliche Höhle wichtig; dieselbe darf nicht durch Granulationen veröden. Mitunter wird das Gehör durch die Operation gebessert (Anwendung künstlicher Trommelfelle). Die Heilung erfolgt nicht, wenn kranker Knochen zurückgeblieben ist; erschwert ist sie bei schlechtem Allgemeinzustand, bei lokaler Eiterung z. B. in Tubarzellen, Cystenbildung unter Epidermis (Zeroni). Sonst erfolgt die Heilung in 1—3 Monaten, Recidive selten. Mitunter bleibt bei sonstiger Ausheilung die Epidermisierung der Paukenhöhle aus; dann besteht, wie bei einer trockenen Perforation Infectionsgefahr für die Pauke vom Gehörgang aus. Bei der Nachbehandlung ist Allgemeinbehandlung, Nasenbehandlung (Mosler'sche Rachendouche) von Bedeutung. Nach Heilung entsteht mitunter leicht zu beseitigende Dermatitis mit Krustenbildung und Schuppung in dem Epidermisüberzug der Knochenhöhle; wenn das subepitheliale Gewebe fibrös geworden ist, erhält die Höhle ein spiegelndes Aussehen.

Pneumatocele ist der Lufteintritt unter die Haut des Warzenfortsatzes bei Dehiscenzen in der Corticalis (z. B. nach der Luftdouche).

b) Cholesteatom. Selten als wahre Neubildung im Schläfenbein (Margaritom Virchow) (epidermoidale Keimversprengung) mit sekundärer Ohreiterung, viel häufiger das Produkt der vom Gehörgang und Trommelfell aus in die Paukenhöhle und den Warzenfortsatz eingewanderten Epidermis bei chronischen Mittelohreiterungen (Ot. med. desquamativa) (Habermann, Bezold). Jede auf entzündetem Untergrunde wachsende Epidermis kann, wenn sie sich in einem Hohlraum befindet, chole-

steatomatöse Massen bilden, d. h. perlmutterartig glänzende, wie Zwiebelschalen geschichtete, weisse Lamellen. So findet man bei Elephantiasis z. B. des Unterschenkels zwischen papillären Hauterhebungen geschichtete Hornlamellen aus kernlosen polygonalen Plattenzellen, welche sich mikroskopisch in nichts von den im Ohr gefundenen cholesteatomatösen Massen unterscheiden (Tab. 35); so bildet auch in Ohrpolypen abgeschnürtes Plattenepithel Cholesteatommassen. Zur Bildung des Mittelohrcholesteatoms ist also nur Epidermis im Mittelohr auf einem mässig entzündeten Boden notwendig. Wenn bei chronischen Eiterungen das Paukenhöhlenepithel zerstört und die Schleimhaut nicht zu heftig entzündet ist, wandert die Gehörgangsepidermis in die Paukenhöhle, in den Kuppelraum, in das Antrum hinein (Tab. 35,4) und bildet dort cholesteatomähnliche Massen, welche durch die Enge des Raumes und seines Ausganges gezwungen sind, liegen zu bleiben. Erleichtert ist die Ueberwanderung der Epidermis bei randständigen Perforationen, (besonders im hinteren oberen Quadranten und in der Shrapnell'schen Membran, wo ein stärkerer Epidermisstreif auf das Trommelfell zieht), ferner bei Fisteln in der hinteren Gehörgangswand (Tab. 28), bei Verwachsung des Perforationsrandes, des Hammerendes mit der Promontorialwand. Die die Cholesteatomhöhle auskleidende Membran besteht aus einer entzündeten Cutis (Tab. 35), einer Epidermis mit einem rete Malpighii, einer Eleïdinzellenschicht und zu oberst aus kernhaltigem Plattenepithel; diesem sind lamelläre Hornbänder aufgelagert, welche von der Fläche gesehen aus platten, kernlosen polygonalen Zellen bestehen; zwischen den Lamellen liegen reichlich Cholestearinkrystalle. Cholestearin C_{26} H_{44} O krystallisiert in perlmutterglänzenden, sich fettig anfühlenden durchsichtigen, rhombischen Tafeln mit häufig treppenförmig ausgebrochenen Rändern oder in Form feiner Nadeln. (Nur bei starker Abblendung im Mikroskop sichtbar). Lässt man zu den Krystallen unter dem Mikroskop einige Tropfen von 1 Teil Wasser und 5 Teile konzentrierter Schwefelsäure zufliessen, so färben sich die Krystalle von den Rändern her carmin-

rot, dann langsam violett. Löst man eine kleine Menge Cholestearin im Reagensglas in Chloroform, fügt dann die gleiche Menge konzentrierter Schwefelsäure hinzu und schüttelt einige Minuten, so färbt sich das Chloroform bei Gegenwart von Cholestearin citronengelb bis purpurrot; die in eine Schale gegossene Flüssigkeit färbt sich dann blau, grün, gelb (Salkowski).

Die das Mittelohr auskleidende Epidermis wächst auch zapfenartig in die Havers'schen Kanäle hinein. Infolge des entzündlichen Reizes, welchen die massenhaft pathogene Keime enthaltenden Cholesteatommassen auf die Umgebung ausüben, geraten die anliegenden, meist sclerotischen Knochenwände in Entzündung. Durch excentrische Atrophie, Druckusur der Knochenwände erweitert sich das Antrum; grosse Teile des Knochens, z. B. die hintere knöcherne Gehörgangswand, das Tegmen tymp. et antri, die Corticalis des Warzenfortsatzes, das Labyrinth (Bogengangfisteln) können einschmelzen (Tab. 27, 28). Bei gleichzeitiger cariöser Knochenerkrankung (z. B. häufig an den Gehörknöchelchen) treten reichlich polypöse Granulationen auf. Durch Freilegung des Schädelinnern kann Infection desselben und Tod durch Meningitis, Sinusthrombose, Hirnabscess erfolgen. Die in die Mittelohrräume einwachsende Epidermis bildet Blindsäcke, welche leer oder mit geschichteten Lamellen gefüllt sind. Die Cholesteatome sind hanfkorn- bis walnussgross, haben central einen meist eitrig zerfallenen, bräunlich foetiden Kern. Die Cholesteatombildung kann sich auf den Kuppelraum beschränken, dessen pars ossea dabei häufig einschmilzt. Die Cholesteatombildung bleibt bei Epidermiseinwanderung in das Mittelohr aus, wenn die Entzündung so heftig ist, dass die eingewanderte Epidermis zerstört wird, oder wenn die Entzündung der Schleimhaut bereits abgelaufen ist; dann führt die einwandernde Epidermis zur Heilung mit Dermatisierung der Paukenhöhle.

Verlauf und Symptome: So lange Epidermismassen ungequollen im Mittelohr liegen, machen sie keine Störungen; nur die im Kuppelraum liegenden machen oft Kopfschmerzen, Schwindel, Aprosexie. Sowie

aber (z. B. nach Ausspritzen, Schwitzen), Aufquellung der cholesteatomatösen Massen stattfindet, entstehen durch Druck cerebrale Symptome: Kopfschmerzen, Schwindel, Brechreiz, Fieber. Der Gehörgang zeigt sich von weissen irisierenden Massen gefüllt, dazwischen häufig polypöse Granulationen; die Paukenhöhlenschleimhaut ist grauweiss epidermisiert (Tab. 39,12), aus der meist randständigen Perforation hinten oben oder in der Shrapnel'schen Membran oder den anschliessenden Knochendefekten (Tab. 39,11,16) ragen weisse Epidermismassen, häufiger auch polypöse Granulationen (Tab. 39,15) hervor. Der Hammergriff, Perforationsrand ist oft am Promontorium angewachsen; Eiterung ist dabei öfters spärlich, trocknet zu Krusten ein. Bei diagnostischer Paukenhöhlenausspülung zeigen sich krümlige oder fetzenartige Cholesteatommassen, mitunter goldglänzende Cholestearinkrystalle im Spülwasser. Bei gut zugänglichen Cholesteatomhöhlen kann durch Ausspülung Heilung erfolgen; auch können sich die Cholesteatommassen spontan ausstossen. Dann kleidet sich die Höhle mit einer spiegelnden Narbenmembran aus. Besteht jedoch die Entzündung der Cutis weiter fort, so bilden sich neue Cholesteatommassen, welche sich wieder ausstossen oder liegen bleiben und von neuem cerebrale Symptome hervorrufen können. Nach Zerstörung der hinteren knöchernen Gehörgangswand kann eine Höhle entstehen, welche der Operationshöhle nach der Radikaloperation sehr ähnlich ist (Tab. 28, 29). In grossen Cholesteatomhöhlen mit engen Ausführungsgängen und ungenügendem Luftzutritt entsteht leicht Retention mit cerebralen Erscheinungen: Fieber, Schmerz, Stauungspapille, ferner Mastoïditis, Periostitis mit Fistelbildung (Tab. 27) oder Infection des Schädelinneren von dem durch den Eiter inficierten Cholesteatom aus auf präformierten Wegen oder nach Einschmelzung der das Schädelinnere schützenden Knochenwände.

Therapie: Verhütung der Epidermiseinwanderung durch Extraction angewachsener Hämmer, Loslösung von Perforationsrändern. Nach Eintropfungen von Alc. abs. Paukenhöhlenausspülungen mit dem Paukenröhrchen,

Entfernung von Polypen. Bei Perforation der Shrapnell'schen Membran mit oder ohne Defektbildung in pars ossea Ausspülungen mit dem Paukenröhrchen, Abkratzen der pars ossea mit kleinen scharfen Löffeln, Einblasungen von Luft und Borsäure. Bei Defekten in der hinteren Gehörgangswand kann Cholesteatom vom Gehörgang aus mit Spritze und Pincette und durch Einblasen von erwärmter Luft und Borsäure geheilt werden. Hört innerhalb 3 Monate Eiterung nicht auf, kann man Hammer und Amboss entfernen, um sich die Cholesteatomhöhle zugänglicher zu machen; dann weiter Ausspülungen mit 0,5% Formalinlösung, Einblasungen von Borsäure. Wenn auch hierbei die Eiterung nicht aufhört und das Cholesteatom durch Ausspülungen nicht entfernt werden kann, Radikaloperation (s. S. 196). Diese muss bei den ersten Zeichen von intracraniellen Komplikationen sofort (ohne Voroperation) gemacht werden, ebenso wenn eine auftretende Eiterretention nicht sofort gehoben werden kann. Fisteln werden bis in die Schädelhöhle verfolgt. Bei der Operation Auskratzen der kranken Epidermismembran. Primäre Naht der Wunde und Gehörgangsplastik nach Körner, womit auch grosse Höhlen vom Gehörgang aus übersichtlich bleiben (Tab. 29). Heilung in 4 Wochen bis in mehreren Monaten. Ist man infolge zu grosser Oeffnung gezwungen, eine retroauriculäre Oeffnung anzulegen, was einige Autoren, wie Trautmann, stets anstreben, so wird auf die Behandlung der Wundhöhle vom Ohr aus verzichtet und eine bleibende Fistel hinter dem Ohre angelegt. Dies geschieht durch Ueberpflanzung von Thiersch'schen Läppchen in die Wundhöhle oder durch eine Plastik, welche so gemacht werden kann, dass parallel dem ersten Hautschnitt ein zweiter dahinter gelegt wird, welcher in der Mitte durch einen Querschnitt verbunden wird. Die abgelösten Lappen werden von oben und unten nach Exstirpation oder Spaltung der hinteren häutigen Gehörgangswand in die Wundhöhle hineingelegt (Schwartze). Zur Anlegung einer kleinen retroauriculären Oeffnung dient Passows Plastik. Nach mehrjähriger Heilung kann die retroauriculäre Oeffnung durch eine sekundäre Plastik ge-

schlossen werden. Recidive nach Cholesteatomoperation sind nicht selten. Borken müssen rechtzeitig entfernt, neu erkrankender Knochen ausgekratzt oder abgemeisselt werden.

c. Caries und Nekrose. Aetiologie und Pathologie: Die im Gefolge von akuten und chronischen Mittelohreiterungen entstehenden Schleimhauterkrankungen, besonders bei Tuberkulose, Scharlach, Masern, Diabetes, Syphilis gehen um so leichter auf den Knochen über, als die Schleimhaut gleichzeitig das Periost des Mittelohres bildet und Ernährungsstörungen in der Schleimhaut auch Ernährungsstörungen im Knochen hervorrufen. Begünstigt wird die Caries durch Eiterretention. Bei der Caries wird der Knochen durch wucherndes Granulationsgewebe mit Riesenzellen (Osteoklasten) durchwachsen (Tab. 31, 34); einzelne Knochenstückchen bleiben als Sequester in ihm liegen (Knochengries). Prädilektionsstellen für Caries sind die pneumatischen und diploetischen Stellen des Schläfenbeins, der Warzenfortsatz (s. S. 188—196), die hintere Gehörgangswand, das Tegmen tymp. (Tab. 29), der spongiöse Knochen in der Umgebung der Labyrinthkapsel. Es findet sich dann die periostale Schleimhautschicht in der Paukenhöhle kleinzellig infiltriert, der Knochen lakunär arrodiert (periphere Caries). Das den Kuppelraum ausfüllende Granulationsgewebe dringt häufig in das spongiöse Paukenhöhlendach ein (Tab. 20), es kann in der diploetischen Deckschicht des Warzenfortsatzes oder in der Umgebung der Labyrinthkapsel weiterkriechen. Das Centrum des Warzenfortsatzes und die Labyrinthkapsel werden umwachsen und ihrer Ernährung beraubt; es tritt zu der Caries eine centrale Nekrose der Warzenfortsatzzellen oder der Labyrintkapsel (Tab. 25, 26). Dieselben bleiben als Sequester liegen oder wandern an den Gehörgang (Tab. 24) und werden exfoliiert. Bei Eiterungen im Labyrinth können die Bogengänge (an der Aussenfläche der Pyramide) cariös durchbrochen werden (Tab. 25, 26); (seltener tritt Nekrose des Labyrinthes nach Embolie der A. aud. int. auf). Mit-

Cariöse Gehörknöchelchen.

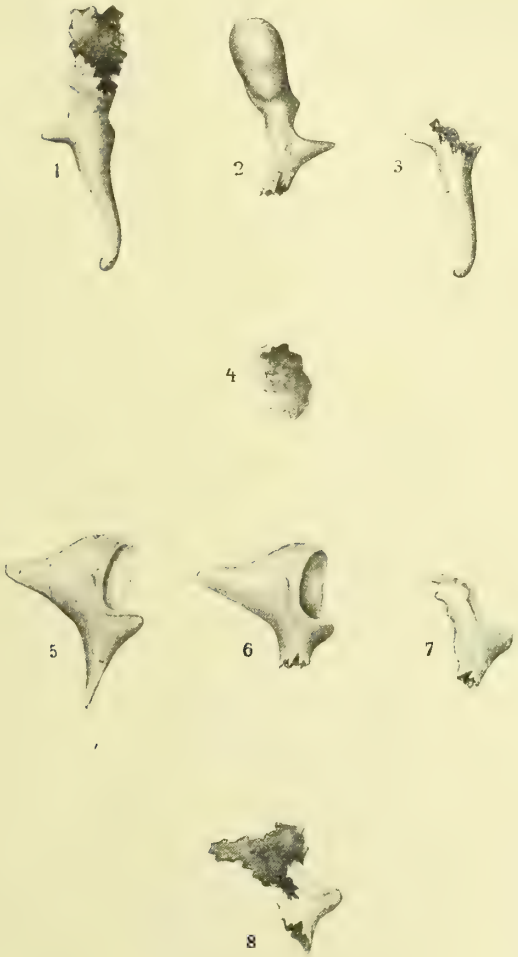

Abbildung 94.

1. Hammer: Kopf cariös. 2. Hammer: Griff zerstört. 3. Hammer: Kopf und Hals zerstört. 4. Hammerkopfrest. 5. Amboss: lange Schenkel durch Caries zugespitzt. 6. Amboss: lange Schenkel zerstört. 7. Amboss: lange und kurze Schenkel zerstört. 8. Ambosskörperrest.

unter wächst die wuchernde Schleimhaut durch die Labyrinthfenster oder an widerstandsloseren knorpelhaltigen Stellen durch das durchlöcherte Promontorium in den Vorhof hinein (Tab. 26), sodass die Promontorialwand oder die Schnecke isoliert der Nekrose anheimfällt. Die Gehörknöchelchen können isoliert, (häufig auch in Gemeinschaft mit dem Kuppelraum und dem Antrum) cariös werden (Abb. 94). Die sie überziehende Schleimhaut und das Periost ist verdickt; Granulationsgewebe durchwächst die Gehörknöchelchen, sprengt die Gelenkkapseln (Tab. 31), sodass die Knöchelchen luxiert werden und nur durch leicht zerreissliches Granulationsgewebe zusammenhängen. Die Gehörknöchelchen können isoliert und wie Sequester ausgestossen werden. Lokale Knöchelchencaries kann ausheilen. Der Hammergriff kann verkürzt und zugespitzt werden, sein Hals und Kopf kann bei Eiterungen im Kuppelraum (meist gleichzeitig mit der P. ossea) einschmelzen (Tab. 24). Häufig geht der lange Ambosschenkel infolge seiner isolierten Lage zuerst und allein durch Caries verloren; dabei wird die Gelenkverbindung mit dem Steigbügel aufgehoben (Tab. 19). Mitunter bleibt von dem Amboskörper nur ein kleiner Rest übrig. Der Steigbügel verfällt seltener der Caries; seine auch von der Labyrinthseite her ernährte Platte bleibt meist erhalten. Die Caries ist die häufigste Ursache letaler intracranieller Komplikationen: Meningitis (Tab. 24), Sinusthrombose (Tab. 26), Hirnabscess (Tab. 25), Arrosionen der Carotis (Tab. 26). Die Hirnhäute, Nerven und Gefässe in der Umgebung von cariösem Knochen bilden starke Granulationswucherungen. Heilung erfolgt ohne oder nur mit grösserem Substanzverlust im Knochen durch Granulation, mitunter mit Hyperostosenbildung. Bei akuten Eiterungen (nach Scharlach) tritt öfters infolge Absterbens der Schleimhaut Nekrose des Warzenfortsatzes (meist des von der pars squamosa stammenden keilförmigen Teils, des Annulus tymp., Can. facialis) auf. Der in Form und Härte dann äusserlich erhaltene, grauweisse Sequester (Tab. 25) wird von Granulationen und hyperostotischen Knochen vom gesunden Knochen abgeschieden.

Verlauf und Symptome: (Mastoïditis s. S. 188—201.) Bei Caries sind oft Schmerzen, besonders nachts vorhanden; Ohrfluss ist reichlich, meist fötid, oft rötlich, blutig, Beimengung von Knochensand. Fieber. Oefters Senkungen der hinteren oberen Gehörgangswand mit Fistelbildung; rauher Knochen oder beweglicher Sequester bei Sondierung gefühlt. (Vorsicht an Promontorialwand, bei freiliegender Dura mater). Schleimhaut missfarbig. Besonders bei Nekrose frühzeitige Beteiligung der Weichteile: Periostitis mast. Selten Durchbruch des Eiters durch incis. Sant. vor das Ohr, in den Nasenrachenraum oder auf die Parotis, das Kiefergelenk; dann Fistelbildung vor dem Ohr, seltener im Nacken. Lähmung des n. VII häufig gleichzeitig bei Labyrinthnekrose (Tab. 26) (daneben Taubheit, Weber im gesunden Ohr, Erbrechen, Schwindel, Sausen). Bei Caries des Hammergriffs ist derselbe zugespitzt (Tab. 39,7,9,10), bei Totaldefekt des Trommelfells findet sich oft vorne oben ein granulierender Stumpf. Perforation der Shrapnell'chen Membran, gerade über kurzem Fortsatz, tritt bei isolierter Caries des Hammerkopfes auf (häufig schnell aus der Perforation nachwachsende Granulationen) (Tab. 39,15), Perforation über und etwas vor dem kurzem Fortsatz bei Eiterung des Kuppelraums und Hammerambosscaries, über und hinter kurzem Fortsatz bei Caries des Ambosskörpers (Schwartze). (Tab. 39,14.) Nicht randständige Perforation hinten oben pflegt bei Caries des langen Ambosschenkels zu bestehen; bei grossem Defekt ragt der zugespitzte lange Ambosschenkel mitunter unter der pars ossea hervor (Tab. 39,10) oder es zeigt sich eine kleine Granulation hinten oben. Bei Caries des Kuppelraums finden sich Fistelöffnungen und Granulationen in der P. ossea (Tab. 25, 39,15), Hörvermögen je nach Sitz der Caries herabgesetzt. Caries stets von ernster Prognose wegen der Gefahr von intracraniellen Komplikationen oder von Marasmus, amyloider Degeneration innerer Organe.

Therapie: Ausspülungen event. mit 0,5% Jodtrichloridlösung (Trautmann), Paukenhöhlenausspülungen, Durchspülungen durch die Tuba mit Borsäurelösung, Entfernung von polypösen Granulationen; Behandlung wie bei Ot.

med. chron. Oberflächlich cariöse Stellen werden mit kleinen scharfen Löffeln (Abb. 78,5) ausgekratzt, dann wird auf dieselben Gaze mit Jodollösung aufgelegt (Kretschmann). Sequester werden nach völliger Lösung, event. nach vorheriger Zerstücklung extrahiert. Gelingt Heilung bei ausgedehnter Caries des Schläfenbeins vom Gehörgang aus nicht, (was meist der Fall ist) oder treten Zeichen von intracraniellen Komplikationen auf, so macht man Radikaloperation. Bei isolierter Caries des Hammer und Ambos versucht man Ausspülung mit dem Paukenröhrchen, Entfernung polypöser Granulationen, Auskratzung des Kuppelraums mit kleinen scharfen Löffeln, Eintropfen von Sublimatalkohol. Erfolgt nach drei Monaten keine Heilung, Extraktion des Hammer und Amboss. Da durch dieselbe das Hörvermögen öfters verschlechtert wird, nimmt man, wenn das andere Ohr hochgradig schwerhörig ist, während auf dem zu operierenden Ohr gut gehört wird, die Extraktion nur bei drohender Gefahr vor. Heilt der Prozess nach Extraktion der Gehörknöchelchen nicht, so liegt Caries des Kuppelraums (meist gleichzeitig auch des Antrum) vor. Dann ist Freilegung des Kuppelraums nach Ablösung der Ohrmuschel (S. 199) oder Radikaloperation notwendig; man kann bei derselben versuchen, die Gehörknöchelchen zur Erzielung eines besseren Gehöres stehen zu lassen, wenn ihre Gelenkverbindungen noch nicht gelockert sind. Neben der lokalen Behandlung ist Allgemeinbehandlung, gute Ernährung, Eisenpräparate, Leberthran, (event. Jodkali innerlich), Badekuren notwendig.

4. Krankheiten des Gehirns und der Blutgefässe (nach Körner). Die wichtigsten Folgeerkrankungen der akuten, häufiger der chronischen Mittelohreiterungen (sehr selten von Mittelohrkatarrhen) sind die intracraniellen Komplikationen. Am häufigsten findet ein direkter Uebergang der Infektionserreger in die Schädelhöhle nach Einschmelzung des Knochens statt. Häufig gelangt auch die Eiterung auf anatomisch präformierten Wegen (Nerven, Gefässkanäle, Labyrinthfenster, Dehiscenzen, Durafortsätze) in die Schädelhöhle. Die intracranielle Erkrankung nimmt dort ihren Ausgang, wo der

kranke Knochen das Schädelinnere erreicht, also in der mittleren Schädelgrube bei Erkrankungen des Paukendaches, in der hinteren bei Erkrankungen des Labrinthes oder des hinteren Teils des Warzenfortsatzes. Begünstigt wird die Infektion des Schädelinnern durch Eiterretention, Osteosklerose, mitunter durch Traumen. Um keine Verwechslung mit interkurrenten, ebenfalls cerebrale Erscheinungen hervorrufende Krankheiten (Hirntumor, Hysterie, Typhus, Arteriosklerose etc.) bei Ohrkranken zu begehen, ist genaue Beobachtung, ev. häufige Temperaturmessung notwendig.

1. Hyperämie, Oedem, Meningitis serosa. Aetiologie und Pathologie: Infolge der Gefässverbindungen zwischen Paukenhöhle und Schädelinnern erfolgt leicht Fortsetzung von Hyperämie des Mittelohres

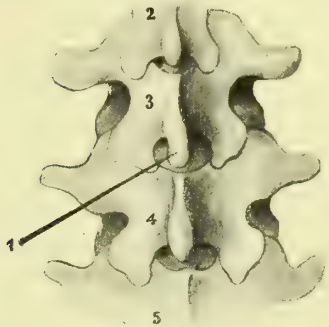

Lumbalpunction
(Schema.)

1. Punctionsnadel.
2. II. Lendenwirbel.
3. III. „
4. IV. „
5. V. „

Abbildung 95.

auf das Schädelinnere, besonders bei Kindern. Bei chronischen Ohreiterungen (Labyrintheiterung) kann Oedem des Gehirns uud Vermehrung der Cerebrospinalflüssigkeit in den Ventrikeln und an der Hirnrinde auftreten. Gehirn blass, gequollen. Sinus transversi leer.

Symptome: Kopfschmerz, Schwindel, Brechreiz, Bewusstlosigkeit, Nackensteife, Krämpfe, schnelle Entwicklung der Stauungspapille. Symptome oft an Intensität wechselnd, kein erhebliches Fieber. Bei Lumbalpunktion Abfluss von viel klarem Liquor cerebrospinalis (bis 100 ccm), strahlförmig unter hohem Druck (über 150 mm). Heilung bestätigt Diagnose.

Therapie: Lumbalpunktion, event. öfters zu wiederholen. Radikaloperation mit Freilegung der Dura, Incision der Dura, ev. Drainierung des Ventrikels. Die Lumbalpunktion (Quincke) wird zwischen 3. und 4. Lendenwirbel in Seitenlage des Patienten gemacht (Abb. 95); es wird seitlich von der Mittellinie 2—6 cm tief so eingestochen, dass die Nadel (Abb. 96) den Duralsack in der Medianlinie trifft. Narkose meist nicht notwendig.

2. Pachymeningitis externa und interna. Aetiologie und Pathologie: Erreicht die Knochenerkrankung (häufig bei akuter oder bei chronischer Eiterung, Cholesteatom) die innere Schädeloberfläche, so fängt die Dura mater an zu wuchern (Tab. 24, 25, 27) und bildet graugrüne eiterabsondernde Granulationen (Tab. 34); der Eiter verteilt sich als extraduraler und epitympanaler Abscess zwischen Tegmen tymp. und Dura oder als perisinuöser Abscess zwischen Knochen und Sinus transversus. Tiefe Extraduralabscesse an der Hinterfläche des Felsenbeins entstehen durch Fisteln in der hinteren Antrumwand oder auf dem Wege des Labyrinths (Caries des hinteren Bogenganges, Empyem des saccus endolymph.) Selten entleert sich der Eiter durch Knochenlücken in das Ohr oder auf die Schuppe; häufiger Fistelbildung in der Dura, sodass der Eiter nach Verklebung der Dura mit den weichen Häuten ins Gehirn geleitet wird, wo er einen Hirnabscess erzeugt. Uebergang auf den Sinus ist häufig. Meist ist auch die innere Seite der Dura verfärbt, verdickt (Pachymeningit. int.). Tritt der Eiter durch die Dura mater hindurch, so entsteht, wenn eine Verklebung in der Umgebung stattgefunden hat, eine circumskripte, sonst eine ausgedehnte Leptomeningitis.

Abb. 96. Lumbalpunctionsnadel n. Krönig.

Symptome: Gar keine Beschwerden oder Druckerscheinungen: Kopfschmerzen, besonders nachts, Erbrechen, Benommenheit, Fieber, Pulsverlangsamung (50

bis 60), Neuritis n. opt., Nystagmus; Nackensteife bei Extraduralabscess in der Kleinhirngrube, gekreuzte Parese, Sensibilitätsstörungen bei Extraduralabscess in der mittleren Schädelgrube. Meist bleibt profuse Otorrhoe auch nach ausgiebiger Aufmeisslung bestehen; durch Siegle ist mitunter Aspiration von Eiter aus Schädelinnerem möglich. Mitunter Schwellung hinter und über dem Warzenfortsatz. Caput obstipum. Wenn trotz Radikaloperation meningealer Symptomenkomplex bestehen bleibt, Verdacht auf Pachymeningitis.

Therapie: Nach Radikaloperation Freilegung des teg. tymp. mit Knochenzange oder Meissel (Tab. 29), Freilegung der Dura mater der mittleren und hinteren Schädelgrube. Bei tiefen Extraduralabscessen Abtragen der hinteren oberen Pyramidenkante, bei Labyrintheiterung Eröffnung des Vorhofs (Jansen).

3. Leptomeningitis purulenta. Häufig tritt nach Durchbruch eines Gehirnabscesses nach aussen oder eines Extraduralabscesses, einer Sinusthrombose nach innen Infection der weichen Hirnhäute auf (Tab. 24); seltener tritt sie bei chronischer Eiterung (Cholesteatom) allein auf, wenn die Knochenerkrankung die Dura freilegt (Tab. 26). Die weiche Hirnhaut wird dann eitrig infiltriert, der Subarachnoidealraum ist von dicht gedrängten Eiterkörperchen ausgefüllt (Tab. 34); selten bleibt die Meningitis bei vorhandenen Verwachsungen lokal, meist verbreitet sie sich längs der Gefässe an die Basis und Konvexität des Gehirns; auch die Hirnrinde ist verfärbt. Infection auf präformierten Wegen ist selten; dann wird der Eiter durch das Labyrinth, die Aquädukte, den inneren Gehörgang, Dehiscenzen im teg. tymp. in die Schädelhöhle geleitet (vgl. Abb. 13). Erleichtert wird die Infection der Hirnhäute bei Retention des Eiters.

Verlauf und Symptome: Beginn schleichend oder plötzlich mit heftigen Kopfschmerzen, Schüttelfrost Fieber (mitunter Temperatur schwankend, auch subnormal); bei Druck auf den Kopf und die Wirbelsäule wird der Schmerz gesteigert. Zuerst Reizerscheinungen: Schwindel, Erbrechen, Benommenheit, Delirien, Krämpfe,

Obstipation, Schlaflosigkeit, Nackenstarre, Haut- und Muskelhyperästhesie (gesteigerte Reflexe), Pupillenverengerung, träge oder aufgehobene Reaktion der Pupillen, Abdomen eingezogen. Später Lähmungserscheinungen: Stauungspapille, Pupillen weit, ungleich, Ptosis, Déviation conjugée, Trismus, Nystagmus, Pulsverlangsamung bei erhöhter Temperatur, Hemiplegie, n. VII Lähmung, halbseitige Lähmung, Blasen-, Mastdarmlähmung, Kernig's Symptom: Unmöglichkeit, die Knie beim Sitzen zu strecken. Spannung der Fontanelle bei Säuglingen. Tod erfolgt rasch unter Coma, Cheyne-Stokes Atmungsphänomen, oder es entsteht ein schleppender Verlauf mit Remissionen. Unterscheidung von epidemischer Meningitis durch Epidemie, Nackenkrämpfe, Opisthotonus. Lumbalpunktion ergibt meist opalescierende oder trübe, zellreiche mitunter streptokokkenhaltige eiweissreiche Flüssigkeit mit gerinnenden Flocken, bei ausgedehnter Meningitis ohne Verwachsungen eitrige Flüssigkeit mit oder ohne Bakterien.

Therapie: Radikaloperation bei den ersten schon durch Eiterretention bewirkten meningitischen Erscheinungen. Freilegung der Dura mater bei circumskripter Meningitis: Incision der Dura, bei ausgebreiteter Meningitis symptomatische Behandlung. Eisblase, warme Bäder, Einreibungen mit Credé's Silbersalbe (2g p. d. 2× täglich.)

4. Meningitis tuberculosa und Hirntuberkel. Bei tuberkulöser Schläfenbeincaries erfolgt direkter Uebergang auf die Meningen oder Infection des Gehirns durch Blutgefässe (Hirntuberkel). Auch ohne Ohrtuberkulose kann hämatogene Infection des Gehirns und seiner Häute eintreten. Bei Lumbalpunktion Tuberkelbazillen in der leukocytenreichen, klaren Cerebrospinalflüssigkeit. Fehlen von Kernig's Symptom (Netter).

5. Hirnabscess. Aetiologie und Pathologie: Meist bei chronischer Eiterung, Cholesteatom, selten bei Ot. med. acut., sehr selten noch vor Durchbruch des Trommelfells tritt Infection des Gehirns auf. Meist ist der Knochen bis zur Dura erkrankt (Tab. 25, 27). Nach Verwachsung der Dura mit den weichen Häuten

und dem Gehirn führt eine Fistel in der Dura direkt in den Abscess, oder derselbe ist durch normale Hirnsubstanz vom Knochen getrennt, liegt aber in Nähe des kranken Knochens. Die Infection des Gehirns wird dann durch Pia- und Lymphgefässe vermittelt, mitunter auch durch kleine Knochenvenen des Schläfenbeines (V. aquaeductus cochl., vest., aud. int.) (Tab. 11). Seltener bilden Dehiscensen (Tab. 25) und Durafortsätze Eiterstrassen ins Gehirn. Am häufigsten sitzt der Gehirnabscess im Schläfenlappen, seltener im Kleinhirn. Meist findet sich nur ein Abscess (mit Balgkapsel), häufiger rechtsseitig, walnuss- bis hühnereigross; der Eiter ist meist jauchig, das Gehirn in Umgebung erweicht; Gehirnwindungen infolge von Ventrikelhydrops abgeplattet; selten Durchbruch des Abscesses nach aussen und Abfluss durchs Ohr. Tod erfolgt meist durch Meningitis, Durchbruch in den Ventrikel, Hirndruck.

Symptome: Oft latent; mitunter anfänglich Kopfschmerzen, Brechreiz, Fieber, dann wieder latent mit geringen Kopfschmerzen, psychischen Depressionen, subfebriler, auch subnormaler Temperatur; Latenzzeit kann bis 2 Jahre dauern. Plötzlich, mitunter nach Trauma (Aufmeisslung) manifestes Stadium mit allgemeinen und lokalen Symptomen (von Bergmann):

1. Symptome der Eiterung: Niederes Fieber, Schüttelfröste, Mattigkeit, Appetitlosigkeit, Fötor ex ore, Percussionsempfindlichkeit der Schuppe oder des hinteren unteren Scheitelbeinwinkels. 2. Allgemeine Drucksteigerungssymptome: Kopfschmerz, Uebelkeit, Erbrechen, Schwindel (nach der kranken Seite hin), Depression, Delirien, Lethargie, allgemeine oder gekreuzte Convulsionen meist bei Bewusstseinsstörung, selten allmählich sich entwickelnde Stauungspapille, häufiger beidseitige Neuritis opt., verlangsamte Pulsfrequenz (bis 40), gesteigerter Patellarreflex, Deviation conjugée. 3. Herdsymptome wechseln je nach dem Sitz der lädierten oder der durch Fernwirkung beeinflussten Hirnpartie (Abb. 97): Bei Läsion der 3. linken Stirnwindung motorische Aphasie; der 2. linken Stirnwindung Agraphie, Alexie; bei Läsionen der

Die Aussenfläche des Gehirns mit Angabe der für Herdsymptome wichtigen Stellen.
(letztere n. Ziehen, Strümpell.)

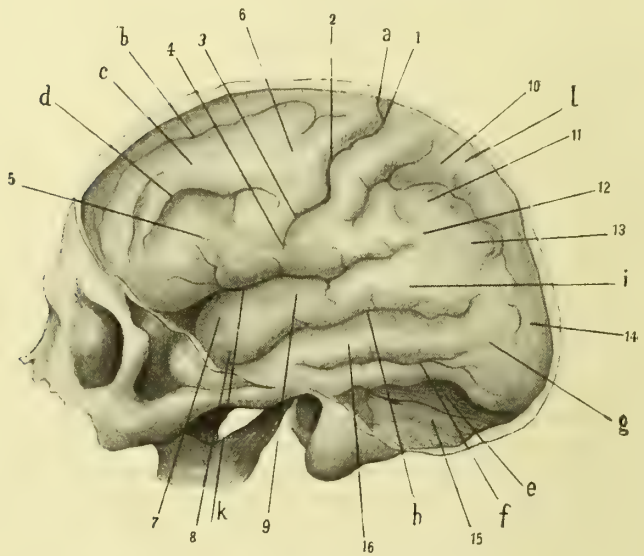

Abbildung 97.

+ gekreuzt.

a. sulcus centralis.
b. s. frontalis sup.
c. lobus frontalis.
d. s. front. inf.
e. cerebellum.
f. s. temp. II.
g. lob. occipitalis.
h. s. temp. I.
i. lob. temp.
k. fossa Sylvii.
l. lob. parietalis.
1. + Monoplegia cruralis.
2. + M. brachialis.
3. + M. facialis (Mund.)
4. + M. lingualis (n. XII.)
5. Motorische Aphasie.
6. + Agraphie.
7. + Ageusie.
8. + Anosmie.
9. sensorische Aphasie (Worttaubheit).
10. + Hemianästhesie (Muskelsinn.)
11. Deviation conjuguée.
12. + Ptosis.
13. Alexie.
14. Hemianopsie (gleichseitig).
15. Taumelnder Gang, Schwindel, Zwangsbewegungen.
16. + Taubheit.

1. linken Schläfenwindung Worttaubheit, gekreuzte Taubheit, Anosmie; des Hinterhauptlappens optische Aphasie, Hemiopie, bei Läsionen in der Umgebung des Sulcus rolandi epileptiforme Krämpfe und gekreuzte Extremitätenlähmung, n. VII Lähmung, bei Läsionen der inneren Kapsel Hemianaesthesie, gekreuzte Hemiplegie, gekreuzte n. VII Lähmung, Krämpfe, Hemiopie, bei Läsion der Hirnschenkel, Hemiplegie und gekreuzte n. III Lähmung, bei Läsion der Brücke gekreuzte Hemiplegie, gekreuzte oder beidseitige n. VII Lähmung, bei Läsionen der Kleinhirnschenkel Zwangsbewegungen und Zwangslagen, bei Läsion des Kleinhirns Ataxie, Schwindel, Taumeln, Nystagmus, Abmagerung, Nackensteifigkeit. Durch direkte Druckschädigung an der Gehirnbasis und am inneren Gehörgang kann gleichseitige n. VII, n. VI und n. III Lähmung, ferner Trigeminusneuralgie auftreten. Tod erfolgt unter Coma, Cheyne-Stokes Atmungsphänomen. Durchbruch in Ventrikel wird durch Frost, rapiden Puls, Reactionslosigkeit der Pupillen, Coma angezeigt, führt in einigen Stunden zum Tod. Für Grosshirnabscess sprechen Erkrankungen des Teg. tymp. (Tab. 25), Herdsymptome, gleichseitige n. III Lähmung, halbseitiger Kopfschmerz im Scheitel. Für Kleinhirnabscess sprechen: Eiterung in Fossa sigm. und an hinterer Felsenbeinfläche (Tab. 25), Nackenstarre, Schwindel, Labyrintheiterung, (Weber dann im gesunden Ohr), allgemeine Krämpfe, Hinterhauptschmerz. Bei Hirntumor findet sich meist Stauungspapille, bei Hirnabscess neuritis opt.; bei Meningitis sind mehr Hirnnerven beteiligt und plötzlicher Beginn mit hohem Fieber. Bei nicht in Ventrikel durchgebrochenem Hirnabscess (wie bei Gehirntumoren) ist Lumbalflüssigkeit meist klar, leucocytenarm, eiweissarm, ohne Microorganismen.

Therapie: Nach Stellung der Diagnose (oft unmöglich) einzige Rettung: Operation. Nach Radikaloperation Verfolgen von Fisteln, Wegnahme der oberen Gehörgangswand und des unteren Teils der Schuppe, des Tegm. tymp. (Tab. 10, 29). Ausgedehnte Freilegung der Dura mater, welche normal aussieht, oder fistulös

durchbrochen ist. Bei Abscess fehlt meist Pulsation. Spaltung der Dura; wenn kein Eiter sichtbar ist, macht man ca. 3 cm tiefe Incision nach aussen oben in die untere Fläche des Schläfenlappens; bekommt man keinen Eiter, versucht man Einstich an verschiedenen Stellen. Man kann auch den Schläfenlappenabscess von aussen durch die Schuppe aufsuchen (v. Bergmann), wodurch eine eventuelle Infection des gesunden Gehirns vom Mittelohr aus vermieden wird. Zur Eröffnung von Kleinhirnabscessen Erweiterung der bei der Radikaloperation angelegten Knochenhöhle nach hinten, Freilegung des Sinus (Tab. 10, 29); Einstich ins Kleinhirn im Winkel zwischen absteigenden und horizontalem Sinusschenkel. Auch direkt Trepanation des Hinterhauptbeines 5 cm hinter der Ohrfalte, unabhängig von der durch Radikaloperation angelegten Höhle. Bei Eiterabfluss, Erweiterung der Gehirnwunde mittelst Kornzange, Drainage mit Jodoformgaze, Verband. Bei gelungener Operation öfters Heilung.

6. Sinusthrombose und Pyämie.

Aesiologie und Pathologie: Meist ist Knocheneinschmelzung bei chronischer Eiterung, Cholesteatom direkt bis an die Sinuswand Ursache für die Infection des sinus (Tab. 26, 27). Das den Knochen durchwachsende Granulationsgewebe setzt sich continuierlich in die verdickte Sinuswand fort (Tab. 34); dieselbe ist kleinzellig infiltriert, stellenweise vereitert, das Endothel ist zerstört. Oefters besteht gleichzeitig ein Extraduralabscess. An der erkrankten Sinuswand setzt sich ein wandständiger Thrombus an, an welchen sich ein obturierender Thrombus niederschlagen kann; selten erfolgt Heilung durch Resorption und bindegewebige Obliteration des Thrombus; meist wird der Thrombus (durch Streptococcen) vom Knochen aus inficiert (Tab. 30), vereitert und erzeugt durch Verschleppung von Eitererregern in die Blutbahn Metastasen im Körper: Pyämie. Nur selten erfolgt die Infection durch Dehiscenzen auf den Bulbus ven. jug. oder durch Fortsetzung kleiner thrombosierter Knochengefässe bis in den Sinus. Meist ist der

Sinus transversus im oberen Knie thrombosiert, seltener auch die Sulci petrosi, der Sinus cavernosus. Die kranke Sinuswand granuliert, sieht verdickt und missfarbig aus. (Tab. 26.) Die benachbarte Pia und Hirnrinde ist ebenfalls missfarbig. Durchbruch der Sinuswand erzeugt Meningitis, Gehirnabscesse, seltener Blutung. Der Thrombus kann sich vom Sinus transversus aus in den gleichnamigen Sinus der anderen Seite, (s. Tab. 11, Abb. 4) nach oben in den Sinus longitudinalis, nach vorn in den Sinus petr. sup. und inf., in den Sinus cavernosus, die V. ophthalmica und durch den Sinus circularis auf die andere Seite, häufiger nach abwärts in den Bulbus und die V. jugularis, V. facialis, V. cava, mitunter auch nach hinten durch die V. mast. in die V. occipitalis fortsetzen. In Umgebung der V. cava können Lymphdrüsenabscesse auftreten. An den inficierten Thrombus schliesst sich nach oben und unten meist ein nicht inficierter, obturierender Thrombus an. Dauer der Pyämie eine bis mehrere Wochen. Tod infolge Metastasen oder Meningitis, Hirnabscess, n. X Lähmung.

Symptome: Keine Symptome oder Kopfschmerz, Erbrechen, Schluckschmerzen, Neuritis optica, Stauungspapille, Nystagmus; Bewusstsein meist ungestört; hohes remittierendes Fieber mit Schüttelfrösten; Anstieg der Temperatur bis 41° unter Frost und Abstieg zur und unter die Norm mit Schweissausbruch. Icterus, Durchfälle, Erbrechen, Milztumor. Druck auf Wirbelsäule unempfindlich; Druck neben Wirbelsäule empfindlich, Drehbewegungen des Kopfes unausführbar. Zwischen Anfällen Euphorie; Metastasen in Lunge häufig unter den Symptomen eines Bronchialkatarrhes; selten Abscesse in den Gelenken, Muskeln, Milz, Niere, Leber. Je nach Sitz und Ausdehnung des Thrombus Stauungserscheinungen. Oedem, Schmerz und Schwellung am hinteren Rand des Warzenfortsatzes infolge Thrombose der V. mast. (Griesinger). Mitunter ist die V. jugularis ext. auf der kranken Seite schwächer wie auf der gesunden, da der Abfluss in die collabierte V. jug. int. erleichtert ist; dagegen ist sie stärker wie auf der ge-

sunden Seite, wenn der Thrombus die Einmündung der V. jug. ext. in die V. jug. int. verstopft (Gerhardt). Die thrombosierte V. jug. ist als schmerzhafter Strang am Hals fühlbar, der Kopf wird nach der kranken Seite gehalten. Bei Thrombose der V. facialis Gesichtsödem; bei Thrombose des Sinus cavernosus: Lidödem, Exophthalmus, Neuralgie n. V in Stirn und Auge, Lähmung der nn. oculomotorius, trochlearis, abducens. Bei Thrombose des Bulbus venae jug. (Tab. 5) Lähmung des n. vagus (Heiserkeit, Atemnot, Pulsverlangsamung), des n. accessorius (Krampf in Musc. cucullaris, Sternocleidmast.), des n. glossopharyng. (Schlucklähmung). Diagnose gegenüber Meningitis durch Lumbalpunktion gesichert, wenn klare, microorganismenfreie Flüssigkeit gewonnen wird (Leutert). Bei Druck auf die normale V. jugularis (medial vom m. sternocleidmast.), mit Stethoscop ausgeübt, hört man ein continuierliches Sausen, welches bei Thrombosierung fehlt (Voss). Mehrere Tage anhaltendes Fieber über 39° bei freiem Eiterabfluss und Ausschluss von Meningitis muss Verdacht auf Sinuserkrankung lenken (Leutert). Unterscheidung von Malaria, Typhus durch Blutuntersuchung (Brieger).

Therapie: Möglichst frühzeitige Operation. Bei akuten Eiterungen mit Verdacht auf Sinusthrombose Freilegen des Sinus und Abwarten des Erfolges. Bleibt Fieber noch 3 Tage lang bestehen oder tritt von neuem Schüttelfrost auf, Spaltung des Sinus. Nach Radikaloperation wird Sinus durch Erweiterung der Wundhöhle nach hinten freigelegt (Tab. 10, 29). Der normale Sinus ist blaurot; bei Thrombose ist er grünlich verfärbt, bei Palpation unnachgiebig. Pulsation (fortgeleitete Hirnpulsation), Respirationsschwankungen oder ihr Fehlen beweisen nichts für Thrombose. Probepunktion mit Pravazspritze ergiebt kein Blut bei Thrombose der punktierten Stelle, Eiter bei zerfallenem Thrombus, normales Blut bei wandständigem Thrombus oder bei an der punktierten Stelle fehlenden Thrombus. Ist Thrombus vorhanden, Spaltung der Sinuswand nach oben und unten, bis solider braunroter Thrombus erscheint, event. bis leichte Blutung auftritt.

Auslöfflung des inficierten Thrombus, Ausschneiden der kranken Sinuswand. Ist nach der V. jug. hin kein solider Thrombus vorhanden, doppelte Unterbindung der V. jug. (zwischen Abgang der V. facialis com. unter und über derselben) und Unterbindung der V. facialis selbst (Abb. 98),

Freilegung der vena iugularis communis s. interna (zum Teil nach v. Bardeleben).

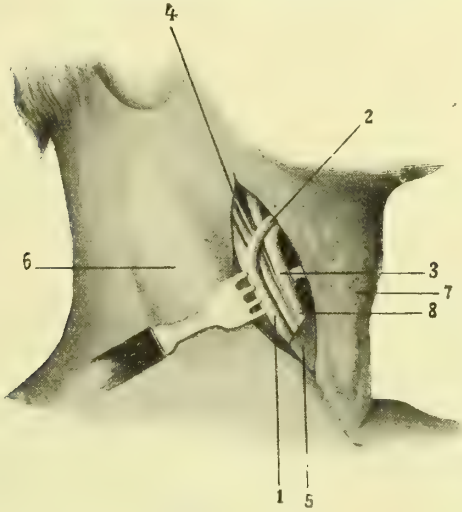

Abbildung 98.

1. vena iugularis communis.
2. v. facialis communis.
3. a. carotis externa mit Abgang der a. thyreoïdea superior.
4. ramus descendens nervi hypglossi.
5. m. omohyoïdeus.
6. m. sternocleido mastoïdeus.
7. cartilago cricoïdea.
8. a. carotis communis.

eventuell Excision der kranken Venenteile. Bei Phlebitis V. jug., Thrombose des Bulbus, starken Respirationsschwankungen im Sinus muss Unterbindung der Vene vor Sinuseröffnung erfolgen. Blutung aus Sinus steht auf Tamponade mit Jodoformgaze. Nach Eröffnung des Sinus wird Jodoformpulver in den Sinus gestreut, mit Jodoformgaze tamponiert, Verband. Heilung oft möglich. Tritt nach

Operation weiter Fieber auf, weiteres Freilegen des Sinus nach Unterbindung der V. jug., eventuell Injection von Streptococcenserum (Marmorek); Chinin innerlich (0,5 4 Mal täglich), Einreiben von Credé's Silbersalbe.

7. Osteophlebitispyämie (Körner). Aetiologie und Pathologie: Selten Pyämie ohne Thrombose infolge von Blutinfection vermittelst der kleinen in den Sinus mündenden Knochenvenen, öfters bei akuter Eiterung (Vorkommen von Pyämie ohne Thrombose wird bestritten).

Verlauf und Symptome: Fieber, Schüttelfröste, Metastasen meist in Gelenken, Muskeln und Leber, weil die nicht in Thromben liegenden Infectionserreger die Lungengefässe passieren können. Ausgang öfters günstig.

Therapie: Radikaloperation, eventuell Freilegung des Sinus.

8. Septische Erkrankungen. Aetiologie und Pathologie: Bei akuter und chronischer Ohreiterung mit oder ohne Sinuseiterung rapid tötlich verlaufende Sepsis.

Symptome: Hohes continuierliches Fieber ohne Fröste und Metastasen, Somnolenz, Delirien, Exantheme, Blutungen in Muskeln und Retina; Endocarditis, starke Lymphdrüsenschwellungen. Mitunter starke Schwellung der Muskeln und Blutungen in dieselben. (Dermatomyositis.)

9. Blutungen und Thrombose der a. carotis. Aetiologie und Pathologie: Ausgedehnte Schläfenbeincaries, meist bei Tuberkulose, kann auf den Can. caroticus, besonders seinen vertikalen Teil übergehen (Tab. 26). Die anliegende Carotiswand wird durch Granulation verdickt, vereitert und verursacht nach fistulösem Durchbruch tötliche Blutung; selten ist sie vorher thrombosiert.

Symptome: Enorme hellrote, oft pulsierende Blutung aus dem Ohr und durch die Tube in den Mund; rasch infolge von Anämie Collaps und Tod, mitunter erst nach mehrfachen Attacken (schon vorher kann eine venöse Blutung aus dem Plexus ven. caroticus (Tab. 5)

erfolgen) (Bloch). Bei Thrombose der Art. carotis Hirnembolie, besonders im Gebiet der A. fossae Sylv.

Therapie: Bei arterieller Blutung Compression der Art. carot. com.; Unterbindung infolge des Collateralkreislaufes oft vergeblich, ebenso Tamponade.

Bei in die Paukenhöhle vorgelagerter Art. carot. und Bulbus V. jug. (Tab. 17, 38.3) ist Möglichkeit vorhanden, dieselben bei Paracentese zu verletzen. Blutungen aus dem Bulbus stehen auf Tamponade mit Jodoformgaze. Zur Vermeidung von Infection Kopfverband.

II. Pathologie und Therapie des schallempfindenden Apparates.

Der schallempfindende Apparat erkrankt öfters sekundär als primär. Bei katarrhalischen Adhäsivprozessen, Stapesankylose, eitrigen Mittelohrentzündungen wird häufig auf dem Wege von Gefäss- oder Nervenkanälen oder Fisteln der nervöse Hörapparat geschädigt. Traumen, Erkrankungen des Centralnervensystems, Intoxicationen, allgemeine und Infectionskrankheiten beteiligen häufig den 'n. VIII und seine Centren. Welche Stelle des nervösen Hörapparates geschädigt ist, der periphere oder der centrale, kann meist nur bei gleichzeitig auftretenden anderen cerebralen Symptomen entschieden werden. Die Diagnose kann im allgemeinen nur auf nervöse Schwerhörigkeit gestellt werden. In diesem Falle ergiebt die Hörprüfung bei normalem Trommelfellbefunde neben der Schwerhörigkeit Rinne positiv, Weber im gesunden oder besseren Ohr, Schwabach verkürzt, Gellé positiv, obere Tongrenze herabgesetzt; mitunter Tonlücken, Falschhören. Häufig ist gleichzeitig mit dem nervösen Hörapparat das Mittelohr erkrankt, wodurch je nach der grösseren Schwere des betreffenden Hörabschnittes der Ausfall der Funktionsprüfung variirt.

a. Circulationsstörungen.

1. Hyperämie. Bei Congestionen nach dem Kopf, bei Ot. med. acut. und chron. (besonders bei Infectionskrankheiten), nach dem Gebrauch von Chinin, Salicyl, bei hysterischer Symphaticusneurose tritt Hyperämie des Labyrinthes auf. Gleichzeitig werden auch oft die akustischen Centren durch Gehirnhyperämie gereizt (Augenflimmern). Anatomisch finden sich mitunter Blutextravasate im Labyrinth, nach längerer Dauer kleinzellige Infiltration, Verdickung und Pigmentablagerung. Symptome: Schwindel, vorübergehende Schwerhörigkeit, Uebelkeit, Brechreiz; Rötung des Gesichts, der Ohren, des Gehörganges und Hammergriffes, Ohrensausen. Therapie: Blutentziehung, kalte Abreibungen, heisse Fussbäder, kalte Umschläge, Senfteig in den Nacken; Vermeiden von Alkohol, Tabak, heissen Getränken, innerlich Bromkali.

2. Anämie: Nach raschen Blutverlusten, bei Verengung oder Embolie der Art. aud. int., bei Schädelbasistumoren, Luftembolie bei Caissonarbeitern, kann Blutleere des Labyrinthes auftreten. Symptome: wie bei Hyperämie des Labyrinthes; oft dabei Blässe des Gesichts. Therapie: Allgemeinbehandlung. Alkohol, Nitroglycerin (1% ölige Lösung 1 bis 5—10 Tropfen) innerlich. Einatmen von Amylnitrit, horizontale Kopflage, spirituöse Einreibung hinter den Ohren.

3. Hämorrhagie. Bei rasch erfolgenden Hyperämien, bei Ot. med. acut., Keuchhusten, Anämie, Nephritis, Diabetes treten kleine Blutextravasate, bei Traumen, Detonation, Meningitis, Caries, bei Arbeiten im Caisson grössere Blutungen in dem Labyrinth auf. (Tab. 37). Die Blutungen liegen im Rosenthalschen Kanal, zwischen der Lam. spir. ossea, in den Bogengängen, den Maculae acusticae, in der Schnecke besonders in der Paukentreppe, in dem Stamm des Nerv. VIII. In frischen Fällen ist Resorption des Blutes und Heilung möglich. Häufig schliesst sich an Blutung eine reaktive Entzündung mit Atrophie des Hörepithels, Bindegewebsneubildung und

Pigmentablagerung an. Symptome: Plötzlich auftretende Taubheit oder Schwerhörigkeit mit Ohrgeräuschen, Schwindel, Uebelkeit, Erbrechen. Therapie: Allgemeinbehandlung, Bettruhe, Eisumschläge, Blutentziehung; innerlich Jodkali, subkutan Pilocarpin.

4. Morbus apoplectiformis Menière (Lucae). Aetiologie und Pathologie: Akute Exsudation und Hämorrhagie an die Endstellen des Hörnerven, meist ohne nachweisbare Ursache bei vorher gesunden Menschen; mitunter beim Arbeiten in Sommerhitze, im Caisson, besonders bei ungenügender Tubenventilation.

Symptome und Verlauf: Meist ohne Prodrome plötzliches Zusammenbrechen mit Blässe, Schweissausbruch, kurz dauernder Bewusstlosigkeit. Meist beidseitige Taubheit mit Schwindel, Brechreiz, Taumeln nach der kranken Seite hin. Mitunter Beginn der Erkrankung ohne Bewusstseinsstörung. Der Anfall dauert Minuten oder Tage lang, tritt nur einmal auf oder wiederholt sich nach Tagen oder Monaten. Meist negativer Befund im Ohr; mitunter Blutblase im Gehörgang, Netzhautblutungen; Rinne positiv, wenn Stimmgabel gehört wird; Fehlen der Kopfknochenleitung. Keine Lähmung in sonstigen Hirn- und Rückenmarksnerven. Brechneigung verschwindet eher wie der Schwindel; dieser hört, wenn kein neuer Anfall auftritt, gänzlich auf, während die Taubheit meist bestehen bleibt. Therapie: Rückenlage im Bett mit etwas erhöhtem Kopf; innerlich 8 Tage lang Chinin (0,01—0,03) 3 mal täglich, dann Jodkali 0,5—1,0 pro die, von dritter Woche an Pilocarpin subkutan; (contraindiciert bei Herz- und Lungenkranken, Injection (0,01) täglich oder jeden 2. Tag, mindestens 12 mal, im Bett bei leerem Magen. Schweiss-, Speichelsecretion tritt nach 5—45 Minuten ein, dauert ca. 2 Stunden. (Patient soll im Zimmer bleiben). Ist Pilocarpinkur unausführbar, wird Schwitzkur mit heissen Bädern und Einwicklungen versucht; Trinken von heissem Fliederthee. Auch in die Tube kann Pilocarpin gespritzt werden, (jeden 2. Tag 4 Wochen lang). Jodsalbe auf dem Warzenfortsatz einreiben. Kalte Umschläge

und Waschungen. Laxans (Calomel), Bromkali innerlich. Der Menière'sche Symptomenkomplex kommt auch bei Mittelohrerkrankungen vor; dann bestand jedoch schon vorher Schwerhörigkeit; ausserdem ist dann meist ein positiver Trommelfellbefund zu erheben; ferner kommt er bei Gehirnkrankheiten (Meningitis (Tab. 37), Kleinhirntumoren), daneben meist mit anderen Nervenerscheinungen, vor

b. Otitis interna.

1. Otitis interna acuta. (Voltolini). Selten tritt akute eitrige Ostitis und Endostitis mit Neubildung von Bindegewebe und Knochen in der Schnecke, Degeneration des Corti'schen Organs und des n. cochl. ohne Meningitis auf. Symptomencomplex gleicht der abortiv verlaufenden Meningitis. Der Labyrintheiter kann durch die Fenstermembranen in die Paukenhöhle durchbrechen, und sekundär eine Ot. med. erzeugen (Politzer, Baginsky). Bei Kindern entwickelt sich meist beidseitige Taubheit unter Taumeln, Schwindel; daneben Kopfschmerz, Nackensteifigkeit, Erbrechen, Konvulsionen, Fieber. Taubheit bleibt nach Rückgang der meningitischen Erscheinungen und des Schwindels meist bestehen.

2. Ot. int. leukaemica. In ca. 10% aller Leukämiefälle Hörstörung. Besonders auf Grund von schon bestehenden Mittelohrleiden kommt es zu leukämischer Exsudation und lymphatischer Infiltration, Blutung in die Wände und Hohlräume des häutigen Labyrinthes und zu einer reaktiven Entzündung, welche mit Bindegewebs- und Knochenbildung endet. (Tab. 37). Die Symptome bestehen in plötzlich auftretender Taubheit, Schwindel, Uebelkeit, Ohrgeräuschen, mitunter gleichzeitiger n. VII Lähmung und dem Menière'schen Symptomencomplex.

3. Ot. int. parotitica. Bei Mumps metastatische, zu Zerstörung führende Entzündung im Labyrinth und in den Centralorganen (?) (mitunter bei Mumps Infection des Mittelohres vermittelt durch die Fis. Glaseri). Symptome sind plötzliche auftretende ein- oder beidseitige Taubheit ohne starken Schwindel und ohne Fieber. Einseitige Taubheit mitunter gebessert, Jodkali innerlich.

4. Ot. int. luetica. Pathologie und Therapie: Bei erworbener Lues entsteht Ende des zweiten oder Beginn des dritten Stadiums, mitunter auch erst nach vielen Jahren, öfters als einziges Symptom Labyrinthsyphilis mit oder ohne gleichzeitige Mittelohrerkrankung. Dabei tritt eine Exsudation ins Labyrinth mit nachfolgender Bindegewebs-Knochenneubildung auf. Ferner entwickeln sich Gefässerkrankungen, Periostverdickung im innern Gehörgang, am Vorhofsfenster (Stapesankylose), körniger Zerfall der Ganglienzellen im Rosenthal'schen Kanal mit Atrophie der Akusticusfasern zwischen der Lam. spir. ossea (Tab. 37). Bei hereditärer Lues treten Hämorrhagien, Eiterungen im Labyrinth, häufig gleichzeitig (in $^1/_3$ aller Fälle von hereditärer Lues) mit Ot. med. und cat. Adhäsivprozessen auf.

Symptome: Mit starkem Sausen, oft mit Schwindel einsetzende hochgradige, meist beidseitige Schwerhörigkeit bei negativem Trommelfell und Tubenbefunde. Schwerhörigkeit meist sehr schnell entwickelt, oft durch Erschütterung wesentlich verschlechtert. Rinne positiv, Weber im besseren Ohr, Schwabach verkürzt, Herabsetzung der oberen Tongrenze. Schwerhörigkeit im jugendlichen Alter, ohne Mittelohraffektion, muss stets Verdacht auf Syphilis erwecken. Bei hereditärer Lues bestehen oft gleichzeitig Hornhauttrübungen, gezähnelte Schneidezähne (Hutchinsonsche Trias). Hereditäre Taubheit ist meist unheilbar, erworbene bei kurzer Dauer und Fehlen von Adhäsivprozessen öfters heilbar.

Therapie: Allgemeinbehandluug mit Schmierkur, Jodkali. Schonung des Ohres vor Geräuschen (Antiphon), Pilocarpin subkutan. Bei gleichzeitigen Mittelohrcatarrhen lokale Behandlung.

5. Sekundäre Entzündungen des Labyrinths werden durch Erkrankungen des Mittelohres oder des Gehirnes und seiner Häute veranlasst. Selten verursachen akute Catarrhe, häufiger Adhäsivprozesse, Stapesankylose, am häufigsten eitrige Entzündungen des Mittelohres (besonders bei Infectionskrankheiten) und des Gehirns Labyrinthaffectionen (Tab. 37). Intracranielle

Drucksteigerung kann durch Steigerung des intralabyrinthären Druckes Hörstörungen verursachen. Während bei den nicht eitrigen Entzündungen unter den Symptomen nervöser Schwerhörigkeit Schrumpfung und Atrophie der Ganglienzellen im Rosenthalschen Kanal und der aus ihnen austretenden Nervenfasern besonders in der ersten Schneckenwindung gefunden werden (Tab. 37), schliesst sich an eine eitrige Entzündung des Labyrinthes meist eine bindegewebige Wucherung und Verödung des häutigen Labyrinthes an; bei derselben werden die Nervenenden, das Corti'sche Organ, die Reissner'sehe und Cortische Membran, das Rosenthalsche Ganglion eitrig infiltriert und zum Teil zerstört; es kommt zu einer Degeneration der Nervenenden und Nervenfasern, ferner zu Epithelwucherung, Pigmentablagerung, Blutung, Bindegewebs- und Knochenneubildung; bei weniger stark ausgebildeten Veränderungen kann Rückbildung eintreten. Vom Labyrinth aus kann der Eiter durch den inneren Gehörgang (Tab. 26), den aq. cochl. und nach Durchbruch des saccus endolymphaticus auf das Gehirn übergehen. Vom Mittelohr aus gelangt der Eiter durch Gefäss- und Nervenkanäle, durch die Vorhofsfenster, durch Fisteln in der Promontorialwand und in den Bogengängen ins Labyrinth (Tab. 26). Gehirneiterungen (bei Meningitis) gelangen auf dem Wege des Aq. cochl., durch die Scheide der n. VII. und VIII. durch Gefässe und bindegewebige Durafortsätze in das Labyrinth. Sekundär an Labyrintheiterung kann sich z. B. bei epid. Meningitis Mittelohreiterung anschliessen. Wird, wie es bei Scharlach, Diphtherie vorkommt, gleichzeitig Mittelohr und Labyrinth befallen, entsteht Panotitis (Politzer). Es treten dann bei Kindern Fieber, Schwindel, Bewusstlosigkeit, Krämpfe auf; nach Rückkehr des Bewusstseins besteht völlige Taubheit; erst später Otorrhoe; die Taubheit bleibt meist bestehen. Therapie bei Panotitis: innerlich Jodkali, Pilocarpin subkutan, Badekuren. Der Uebergang von Mittelohrentzündungen aufs Labyrinth wird gekennzeichnet durch das Auftreten starker subjektiver Geräusche und plötzlicher Hörverschlechterung mit Schwindel, Taumeln, Uebelkeit, Schmerzen im Hinterkopf. Weber im gesunden Ohr, Schwabach verkürzt. Prognose schlecht.

Therapie: Blutentziehungen, Eisumschläge, Laxans, Jodkali, Quecksilber innerlich, Einreibungen mit Jodsalbe um das Ohr, Galvanisation, Behandlung der Mittelohraffection. bei Caries operativ: Radikaloperation mit Eröffnung des Labyrinthes. Selten ist genuine Meningitis Grund von Labyrinthentzündung (in 3. bis 8. Woche oder im Reconvalescenzstadium plötzlich Taubheit mit Gleichgewichtsstörungen), häufiger epidemische Meningitis. Meist tritt bei derselben in der 1. oder 2. Woche Taubheit mit starken Gleichgewichtsstörungen auf (Entengang), oft auch gleichzeitig Lähmung anderer Nervengebiete: Seh- und Sprachstörungen. Mitunter vorübergehende Besserung der Schwerhörigkeit, jedoch selten Heilung. Bei kleinen Kindern ist Meningitis oft Ursache für Taubstummheit. Therapie: Eisblase, Jodkali innerlich; Laxans, Pilocarpin subkutan. Galvanisation. Nach längerem Bestehen der Taubheit ist Therapie erfolglos. Kinder müssen fleissig zum Sprechen ermahnt werden, da sonst Sprache verlernt wird. Man muss stets laut und deutlich articulierend mit ihnen sprechen. Hörreste durch Benützung (Uebung) derselben erhalten.

c. Krankheiten des Hörnerven und der Hörcentren.

Hyperämie des Nerv. VIII tritt bei Hyperämie der Dura infolge von Entzündung oder Stauung auf. Ecchymosen im Hörnerven finden sich besonders bei Fissuren der Schädelbasis, bei Leukämie. Neuritis descendens n. VIII tritt bei Meningitis, Neuritis ascendens bei ot. int. mit Rötung, eitriger Infiltration, Zerfall und Atrophie der Nervenfasern, amyloider Degeneration, Ablagerung hyaliner Körperchen (auch normal) und von Kalk im Neurilemm auf. Atrophie n. VIII infolge Obliteration der a. basilaris und a. aud. int. ist selten. Bei Tabes ist häufig das Hörvermögen infolge Atrophie des n. VIII herabgesetzt. Drucklähmung und Zerreissung des n. VIII tritt bei Tumoren an der Schädelbasis (Tab. 32) auf, ferner bei Hyperostose des inneren Gehörgangs (Lues). Sekundäre Atrophie (Inaktivitätsatrophie) und fettige Degeneration des n. VIII ist bei catarrhalischen Adhäsivprozessen, Stapesankylose selten, selbst wenn völlige Taubheit besteht. Die Symptome der Erkrankungen des Hörnervenstammes sind die

gleichen wie bei Labyrinthaffektionen. (Schwerhörigkeit oder Taubheit, Ohrgeräusche, Schwindel, Kopfschmerzen meist bei negativem Trommelfellbefunde (Tab. 38_2). Hörprüfung s. S. 78.) Therapie symptomatisch. Bei centralen Hörstörungen weisen Funktionsstörungen in anderen Nervengebieten mitunter auf den centralen Sitz hin. Bei centralen Erkrankungen (z. B Hirntumoren) ist meist Stauungspapille vorhanden. Die Knochenleitung ist (auch für Uhr) intakt, dagegen bei Ot. int. verkürzt oder fehlend. Die obere Tongrenze ist bei centralen Erkrankungen normal, bei Ot. int. herabgesetzt; scharfe Tonlücken, Paracusis weisen auf periphere Erkrankung hin. Bei Erkrankungen des Hörnerven ist besonders die Perception für die mittleren Töne herabgesetzt (Gradenigo). Bei centralen Erkrankungen (Hirntumoren) ist die elektrische Erregbarkeit des n. VIII (bei intaktem Gehörorgan) erhöht. Centrale Hörstörung ist meist einseitig; häufig dabei frühzeitig Lähmung des n. VII. Eitrige Entzündung und Erweichung des Bodens des 4. Ventrikels bei Meningitis lähmt (meist gleichzeitig mit anderen Nerven) den n. VIII. Bei Apoplexie und Encephalitis können die Acusticuskerne zerstört werden. Gehirnaffektionen beeinflussen je nach Sitz und Ausdehnung das Gehör: so ruft Läsion der inneren Kapsel gekreuzte Taubheit hervor (s. Abb. 97); akuter und chronischer Hydrocephalus können Taubheit infolge Zerstörung der Acusticuskerne bewirken. Scheinbare Taubheit entsteht bei pathologischen Vorgängen in der ersten Schläfenlappenwindung (besonders links): sensorische Aphasie (Worttaubheit, Seelentaubheit) d. h. Aufhebung des Sprachverständnisses, obwohl die Sprache gehört wird. Prüfung mit der kontinuierlichen Tonreihe unterscheidet reine centrale Worttaubheit von peripherer Taubheit; finden sich bei Worttauben Tonlücken oder ungenügende lange Perceptionsdauer (besonders in dem Tonbezirk von b^1 bis g^2) ist die Annahme gerechtfertigt, dass die Worttaubheit durch periphere Veränderungen in der Schnecke verursacht wird (Liepman). Bei Zerstörung der 3. linken Stirnwindung wird Vorgesprochenes wohl gehört, aber nicht nachgesprochen, weil die zum Sprechen notwendigen

feinen Mundbewegungen aufgehoben sind (motorische Aphasie). Hörstummheit (oder psychische Taubheit) ist das Unvermögen zu sprechen, trotz vorhandenen Gehörs und erhaltenen Wortverständnisses infolge Zurückbleiben der gesamten Sprachentwicklung (durch Hör- und Artikulationsübungen heilbar). Taubstummheit ist Stummheit infolge Taubheit. Idiotische Stummheit bei vorhandenem Gehör beruht auf Schwachsinn.

III. Verletzungen des Gehörorganes.

Verletzungen der Ohrmuschel durch Stich oder Hieb heilen, wenn aseptisch, glatt durch Naht; Quetschwunden (besonders des Knorpels) heilen mit Verunstaltung der Ohrmuschel. Der Hautüberzug des Gehörganges kann bei Extraktionsversuchen (instrumentell), ferner durch Kratzen, Verbrennung oder Aetzung verletzt werden. Die vordere knöcherne Gehörgangswand wird meist gleichzeitig mit dem Hautüberzug (selten auch mit der Schädelbasis) z. B. bei Sturz auf den Unterkiefer verletzt. Stenose im Gehörgang (Tab. 15) wird durch aseptische Behandlung, Einführen von Gazedrains, Extraktion der gelösten Splitter, Aetzungen von Granulationen vermieden. Blutung durch Tamponade gestillt. Häufiger wird Gehörgang gleichzeitig mit Trommelhöhle und Labyrinth bei Schädelbasisfrakturen infolge von Sturz oder Schlag beteiligt. Bei Gewalteinwirkung auf die Stirn oder das Hinterhaupt bricht die Schädelbasis in Längsrichtung (Tab. 11); das Felsenbein bricht an seinen schwächsten Stellen (vom For. jugul. bis zum Teg. tymp. et antri, obere Gehörgangswand), während die kompakte Labyrinthkapsel unversehrt bleibt. Seltener geht die Fissur durch den inneren Gehörgang, den Vorhof und die Schnecke bis zur inneren Paukenhöhlenwand. Bei Gewalteinwirkung auf die Seite läuft die Fissur quer, in Richtung der Sut. petrosquam. oder durch das Tegm. tymp., die obere, hintere, vordere Gehörgangswand; gleichzeitig wird häufig die Spitze der Pyramide abgebrochen, welche nachgiebiger ist, als die hier sehr feste Dura mater. Das Trommelfell kann da-

bei unversehrt bleiben oder es wird mit zerrissen. Bei Fissuren des Schläfenbeins kommt es zu Blutergüssen in die Paukenhöhle, die Warzenfortsatzzellen, in den Stamm des n. VII und VIII (selten Zerreissung), in die Paukenhöhlenschleimhaut, besonders in Nähe der Labyrinthfenster, in den Rosenthal'schen Kanal, die Maculae acust., die Schnecke (Paukentreppe), die Bogengänge, Vorhofssäckchen. Besonders stark sind die perilymphatischen Räume an der Blutung beteiligt. Kleinere Hämorrhagien können resorbiert werden; meist kommt es jedoch nach einer Fissur zu einer reaktiven Entzündung des Labyrinthes (Tab. 36). Bei den Fissuren durch das Teg. tymp. und Zerreissung der Dura kann durch Infektion vom Mittelohr aus Meningitis auftreten, bei Fissuren der hinteren Gehörgangswand Entzündung des Warzenfortsatzes.

Verlauf und Symptome: Bei Schläfenbeinfissuren profuse Blutung; seltener ist starke Blutung ohne Knochenverletzung aus dem häutigen Gehörgang, dem Bulbus, v. iugul., a. carotis. Mitunter sind Blutextravasate, Sequester im Gehörgang sichtbar. Trommelfell oft zerrissen, Geschmacksstörungen. Ist Labyrinth oder Schädelhöhle eröffnet, Abfluss von Cerebrospinalflüssigkeit. Nach Unfall meist Bewusstlosigkeit, dann Kopfschmerz, Schwindel, sofort auftretende Schwerhörigkeit oder Taubheit, Ohrgeräusche, seltener Facialislähmung. Lähmung anderer Hirnnerven. Suggilationen in der Kopfhaut. Tod häufig durch Meningitis. Wenn Heilung eintritt, meist bleibende Taubheit.

Therapie: Verhüten der Infektion. Nicht spritzen. Grosser Ohrverband; Bettruhe; nach Rückgang der Allgemeinerscheinungen bei Taubheit subkutan Pilocarpin, Strychnin, Jodkali innerlich; bei Bluterguss in die Paukenhöhle vorsichtige Luftdouche.

Ohrtrompete kann beim Bougieren, seltener durch Stich, Schuss verletzt werden. Heilung kann mit Striktur oder Atresie erfolgen.

Stichverletzungen in die Ohrgegend können das Schädelinnere, bei Verletzung des Warzenfortsatzes den Sinus verletzen (v. Bergmann).

Die Verletzungen des Trommelfelles werden

hervorgerufen: 1. durch direkte Verletzung (z. B. Verbrennung, Ohrlöffel, Ohrenspritze); meist entsteht dann in der hinteren Trommelfellhälfte Perforation, und da gleichzeitig häufig Infektion erfolgt, eine akute Eiterung. 2. durch Fortpflanzung von Gehörgangsfissuren, öfters Perforation in der Shrapnell'schen Membran, mit nachfolgender Eiterung und Meningitis. Wenn Heilung, bleiben Adhäsivprozesse zurück. 3. am häufigsten durch plötzliche Luftverdichtung im Gehörgange (Ohrfeige, Detonation, Explosionen, Luftdouche) oder Luftverdünnung (Kuss, Caisson). Traumatische Ruptur tritt leicht ein bei verdünntem Trommelfell und enger Tube, welche das Ausweichen der Luft in den Nasenrachenraum verhindert. Beim Eintreten einer traumatischen Perforation ertönt ein Knall im Ohr; Schmerz, Schwindel, Sausen, geringe Blutung. Meist sitzt in der hinteren Trommelfellhälfte, häufiger auf dem linken Ohr, eine ovale, seltener runde Perforation; die Ränder derselben sind unregelmässig, hämorrhagisch, mitunter lappenförmig umgeschlagen; seltener finden sich nur lineare Risse (mitunter ist nur Epidermis und Cutis eingerissen). In Nähe der Perforation liegen kleine Hämorrhagien auf dem Trommelfell; entzündliche Erscheinungen fehlen: Trommelfell ist grau, Paukenhöhlenschleimhaut gelblich; (Tab. 38, 15, 16) Valsalva gelingt mit breitem Perforationsgeräusch. Meist nur geringe Hörstörung: Rinne partiell negativ, Weber im kranken Ohr. Schwabach normal oder verlängert. Ist dagegen gleichzeitig das Labyrinth verletzt (Hämorrhagien in n. VIII, in die Paukentreppe, die Maculae acust.), hochgradige Schwerhörigkeit oder Taubheit mit starken Geräuschen. Rinne positiv, Schwabach verkürzt, Weber im gesunden Ohr, obere Tongrenze herabgesetzt. Unkomplizierte Trommelfellrupturen heilen in 4—6 Wochen durch narbigen Verschluss der Perforation mit normalem Gehör. War Labyrinth gleichzeitig erschüttert, kann Schwerhörigkeit oder Sausen zurückbleiben. Häufiger tritt Labyrintherschütterung bei unverletztem Trommelfell auf, wenn die ganze Gewalt der Luftverdichtung im Gehörgang nur auf das Labyrinth einwirkt (Politzer). Bei

Trommelfellverletzung ist öfters gleichzeitig die Paukenhöhle und ihr Inhalt verletzt; der Hammergriff kann fracturieren; der in die Paukenhöhle erfolgte Bluterguss (Haematotympanum) kann spontan resorbiert werden; mitunter geht er in Eiterung über, besonders bei direkt stattgefundener Verletzung. Das Labyrinth wird direkt bei rohen Fremdkörperextraktionen, seltener durch Stich, Schuss verletzt, häufiger indirekt bei Schädelbasisfrakturen. Labyrintherschütterungen treten bei plötzlichen Luftdruckschwankungen (Explosionen, Detonation, Lokomotivpfeife, Schuss, Schlag auf das Ohr) auf. Auch ohne Knochenfissuren kann infolge von Labyrintherschütterungen hochgradige Hörstörung auftreten; dabei können Blutungen in das häutige Labyrinth erfolgen, welche oft eine reaktive Entzündung und Hörnervenatrophie verursachen. (Tab. 36.) Bei Labyrintherschütterung, welche auch auf dem anderen Ohr als da, wo die Gewalt einwirkte, auftreten kann, entsteht schwache Benommenheit, Schwindel, Brechreiz, Taumeln, öfters Hyperästhesia acutica. Bei leichten Erschütterungen geht die Hörstörung, der Schwindel nach einigen Tagen völlig zurück. Bei ausgedehnten Blutungen nimmt die Hörstörung meist zu, der Schwindel bleibt bestehen (S c h w a r t z e). Eine erst längere Zeit nach dem Unfall auftretende Schwerhörigkeit kann durch reactive Entzündung nach Blutungen ins Labyrinth hervorgerufen werden. Besonders ungünstig wirken Labyrintherschütterungen auf Ohren, welche schon vorher erkrankt waren; dann kann die bisher geringgradige Schwerhörigkeit plötzlich sehr hochgradig werden.

T h e r a p i e: Bei Trommelfellverletzungen Fernhalten jedes Reizes, jeder Infection durch etwaige Ausspritzung, Eintropfung. Behandlung besteht ausschliesslich in aseptischem Verschluss des Ohres, kleinem Ohrberband. Heilung erfolgt ohne Eiterung, bei Infection entsteht schwere Mittelohreiterung. Bei gleichzeitiger oder isolierter Labyrintherschütterung Bettruhe, Eisumschläge; Laxans; Blutentziehung; Galvanisation; innerlich Jodkali, subkutan Pilocarpin, Strychnin (0,05 : 10,0 $^1/_5$ Spritze). Wie eine einmalige intensive Schalleinwirkung, so kann auch lang-

dauernde Schalleinwirkung in gewissen Berufen (Schlosser, Schmiede, Weber, Telephonieren) zu Hörnervenatrophie und Schwerhörigkeit führen. Prophylactisch Tragen von Antiphonen.

IV. Neubildungen des Gehörorganes.

Von Bindegewebsgeschwülsten kommen an der Ohrmuschel Fibrome (Tab. 16), am Ohrläppchen (Reiz von Ohrringen) Narbenkeloïde vor; die Fibrome bilden kugelige oder gelappte Geschwülste, enthalten öfters myxomatöse Stellen (Myxofibrom). Knotentuberkulose am Ohrläppchen ist selten, wird durch histologischen Bau vom Fibrom unterschieden. Angiome sind blaurote, oft pulsierende Geschwülste, besonders am Ohreingang; sie entstehen aus Teleangiectasien, nach Erfrieren, Graviditätsvaricen. Selten tritt Verknöcherung der oberen Ohrmuschelhälfte ein. An der hinteren Ohrmuschelhälfte sitzen oft sehr grosse Atherome (Tab. 16); Dermoidcysten kommen hinter und vor der Ohrmuschel, selten Enchondrome vor. Sarcome können als Geschwüre am Ohrläppchen oder am Tragus beginnen; sie greifen in die Tiefe bis auf den Knochen über und führen durch intracranielle Komplikationen den Tod herbei; meist gehen sie von der Paukenhöhlenschleimhaut, den Warzenfortsatzzellen, dem Periost des Warzenfortsatzes (Pseudofluctuation) oder der Dura des Felsenbeines aus. Nach Zerstörung des Trommelfelles kommt es zur Eiterung, polypöser Wucherung im Gehörgang, später zum geschwürigen Zerfall des äusseren Ohres (Tab. 15). Die geschwürige Oberfläche, starke Schmerzen, Blutungen, schnelles Wachstum, histologische Untersuchung unterscheidet Sarcome von polypösen Granulationen. Im Periost des Warzenfortsatzes kommen selten Osteome, Gummi vor. Chlorome des Schläfenbeins hat Körner beschrieben. Im Gehörgangseingang kommen kleine weisse Knötchen (Milien) durch Verschliessung von Hautfollikeln und durch Verstopfung von Talgdrüsen Comedonen vor. Meist treten Neubildungen des Mittelohres und Gehör-

ganges als Ohrpolypen auf (Tab. 25, 33, 39, 9, 10, 15). Die Ohrpolypen kommen meist bei Ot. med. chron. vor; sie entspringen von der inneren oder unteren Paukenhöhlenwand, den Gehörknöchelchen, dem Trommelfell, an Fistelrändern und aus pneumatischen Zellen der hinteren oberen knöchernen Gehörgangswand (scheinbare Gehörgangspolypen), öfters auch in der Shrapnell'schen Membran und in der Tuba Eustachii. Die Ohrpolypen erscheinen als hochrote glatte oder himbeerartige Geschwülste oder als blasse kuglige Tumoren im Ohr. Die meisten Ohrpolypen sind entzündliche Gewebswucherungen (Tab. 33): polypöse Granulationen. Dieselben bestehen aus einem Gemisch von polynukleären und mononukleären Leucocyten, Plasmazellen, Mastzellen, Riesenzellen, Fibroblasten, welche in einer körnig fädigen, blutgefässreichen Grundsubstanz liegen; mitunter haben die polypösen Granulationen Neigung zu schrumpfen; dann enthalten sie reichlicher Fibroblasten und stark wuchernde Gefässe (fibromatöse polypöse Granulationen). Das Gewebe der polypösen Granulationen enthält keine elastischen Fasern, dagegen reichlich hyaline Körperchen; ihre Oberfläche ist ulceriert und ohne Epithel, oder es trägt Platten oder Cylinderepithel, mitunter auch beides. Das Cylinderepithel bildet öfters drüsenähnliche Einsenkungen in das Gewebe; wahre Drüsen sind selten. Der kleinere Teil der Ohrpolypen stellt Geschwülste dar: derbe, gefässarme, von Platten- oder Cylinderepithel überzogene Fibrome, oder wenn ihre Fasern durch Flüssigkeit auseinandergedrängt werden, Myxofibrome. Die Ursache für die Bildung polypöser Granulationen ist häufig Knochenerkrankung; infolgedessen ist ihr Befund prognostisch ungünstiger, wie der der Fibrome und Myxofibrome.

Verlauf und Symptome: Meist besteht bei Ohrpolypen gleichzeitig Ot. chron., häufig auch Caries. Polypen sind häufig Ursache von Eiterretention und nicht heilender Otorrhoe; mitunter sind sie reflectorisch Ursache von Epilepsie. Spontane Ausstossung und Schrumpfung von Polypen durch degenerative Vorgänge sind selten. Blutungen aus dem Ohr (mitunter nach jähen Bewegungen) meist nur gering. Um Ursprungsstelle des Polypen zu er-

kennen, muss man den Polypen mit Sonde umkreisen (Politzer); mitunter wachsen polypöse Granulationen von der Dura mater (Pachymeningit. ext.) durch cariöse Lücken im Paukendach in den Gehörgang hinein (Tab. 25, 34).

Therapie: Geschwülste der Ohrmuschel werden exstirpiert, bösartige möglichst früh, eventuell Abtragung der ganzen Ohrmuschel. Bei Angiom galvanokaustische Zerstörung. Ohrpolypen werden mit der Polypenschlinge entfernt, leicht blutende mit der galvanokaustischen. Nach Eintropfen von 20 % Cocaïn in den Gehörgang wird die Polypenschlinge unter genauer Beleuchtung über den Polypen möglichst nahe seinem Ursprung geschoben und zusammengezogen. Es ist vorsichtiger, stets schneidende Schlingen zu nehmen, d. h. solche, bei welchen der Schlingendraht in das Schlingenrohr hineingezogen werden kann (Abb. 99a). Bei Anwendung von reissenden Schlingen, bei welchen der Draht am oberen Teil der Röhre durch ein Querstäbchen aufgehalten wird (Abb. 99 b), kann bei Caries des tegm. tymp. die Dura angerissen werden. Kleine Polypen und Polypenreste werden mit schneidender Zange (Abb. 79), dem Ringmesser (Abb. 78), galvanokaustisch oder durch Aetzung mit Chromsäure zerstört. Nach Operation kleiner Ohrverband. Während Nachbehandlung sind neben Behandlung der Ot. chron. regelmässige Eingiessungen von Alc. abs. ins Ohr notwendig; bei messerscheuen Patienten und schwer entfernbaren Polypen (z. B. bei Stenose des Gehörgangs) kann durch Alkoholeingiessungen allein Heilung erzielt werden (Politzer). Oft noch müssen an die Operation polypöser Granulationen zur Heilung der Eiterung grössere operative Eingriffe angeschlossen werden.

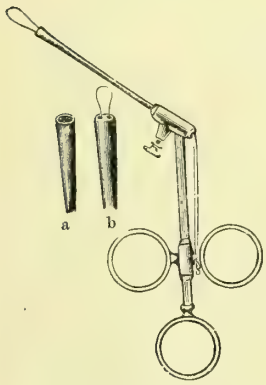

Abb. 99.
Polypenschlinge n. Hartmann.

Primäre Bindegewebsneubildungen am Hörnerven sind selten (Neurom, Gliom, Fibrosarcom). Dieselben sitzen

dem Nerven birnförmig auf (Tab. 32), dringen mit einem dicken Stil in den inneren Gehörgang ein, trennen den Zusammenhang zwischen Nerv und Gehirn; oft n. VII beteiligt. Neben der Taubheit dann meist cerebrale Symptome. Häufiger greifen Geschwülste des Gehirns und der Dura mater (meist Sarcome) auf den Hörnerven über.

Das Carcinom kommt häufiger am Ohre vor (Tab. 15); es beginnt an der Ohrmuschel, am oberen Teil des Helix als ein Knötchen, bildet eine höckerige, weiche, ulcerierte Geschwulst, welche auf den Knorpel, die Ohrmuschel und ihre Umgebung, auf das Schläfenbein übergreift. Im Gehörgang beginnt es als Ekzem oder als ein Geschwür mit schwammigen, rasch wachsenden, leicht blutenden, blumenkohlartig wuchernden Granulationen. Auch das Mittelohr und der Warzenfortsatz sind, besonders nach langjähriger Eiterung und nach Epidermisierung der Paukenhöhlenschleimhaut, Ausgangspunkt für Carcinombildung. Das Schläfenbein kann grösstenteils (wie bei ausgedehnter Caries) zerstört werden (Tab. 23); auch durch die resistente Labyrinthkapsel kann die Carcinomwucherung in den Schneckenraum hineinwuchern und den Hörnerven zerstören (Tab. 36). Symptome des Ohrcarcinoms sind: enorme Schmerzen, foetide Eiterung, starke Blutung, Lymphdrüsenschwellung, frühzeitige n. VII-Lähmung, sehr schnelles Wachstum der im Gehörgang sichtbaren, mit breiter Basis aufsitzenden Wucherungen. Histologische Untersuchung sichert die Diagnose (atypische Plattenepithelwucherungen kommen auch in von Plattenepithel bekleideten Ohrpolypen vor; dann ist jedoch der Zusammenhang mit dem Oberflächenepithel nachweisbar und in quer getroffenen Epithelzapfen stehen die Zellen dann noch gleichmässig palissadenartig wie im Rete Malpig.). Tod erfolgt durch Meningitis, Hirnabscess, längstens nach $1^1/_2$ Jahren. Sekundär kann das Gehörorgan vom Carcinom der Parotis, der Zunge und des Oberkiefers ergriffen werden.

Therapie: Wenn ausführbar, möglichst frühzeitige Exstirpation.

V. Missbildungen des Gehörorganes.

Missbildungen sind oft Ursache von angeborener Taubheit und Taubstummheit. Sie betreffen entweder das ganze Gehörorgan oder nur den schallleitenden oder den schallempfindenden Apparat. Mitunter ist Heredität nachweisbar. Die Missbildungen finden ihre Erklärung aus der Entwicklung des Gehörorgans (S. 55). Bildungsanomalien am äusseren Ohre treten meist bei gesundem mittlerem und innerem Ohre auf. Eine Verdickung am Helixrand hinten oben bildet (Tab. 16) die Darwin'sche Spitze (Darwin-Woolnersche Ohr). Anstatt der normalen Umkrempung des Helix findet sich öfters eine nach hinten oben gerichtete Spitze (Macacus Ohr); bei erhaltenem foetalem Scheitelwinkel entsteht das Spitzohr (Satyrohr) und bei gleichzeitig ausgebildetem Darwinschen Höcker das Cercopithecusohr. Durch starker Wölbung des Antihelix ist das Wildermuthsche Ohr ausgezeichnet. Das Ohrläppchen kann angewachsen, auf die Backe verlängert oder gespalten (Colobom) sein. Degenerierte, sogenannte Morelsche Ohren, kommen bei Geisteskranken nicht häufiger vor wie bei Normalen. Bildungsexcesse sind: sehr grosse Ohren (Macrotie), mehrere und dann meist verkrüppelte Ohrmuscheln neben einer normalen Ohrmuschel (Polyotie), Auricularanhänge vor dem Tragus (Tab. 16). Vor dem Helix findet sich, öfters beidseitig, eine kleine Grube oder blinde Fistel (Fistula auris congenita). Defectbildungen der Ohrmuschel sind meist auch mit Defectbildungen des Gehörganges, der Paukenhöhle und der Ohrtrompete verbunden; das Labyrinth kann dabei gut ausgebildet sein. Totaler Defect der Ohrmuschel ist selten; öfters finden sich anstatt der Ohrmuschel längliche Knorpel- und Hautreste (Microtie) (Tab. 16). Anstatt der Ohröffnung kann der Gehörgang membranös verschlossen sein (Atresie), oder er ist meist bei gleichzeitiger Microtie nur durch eine Vertiefung angedeutet; dabei kann der knöcherne Gehörgang und das Trommelfell erhalten sein, oder beide fehlen völlig; im letzteren Falle ist auch die Paukenhöhle missbildet, (die Labyrinthfenster verengt, die Gehörknöchelchen, die Tube ver-

kümmert oder ganz fehlend). Mit der Missbildung der Ohres finden sich gleichzeitig häufig noch andere Missbildungen (Assymetrie des Gesichts, Wolfsrachen). Das Labyrinth ist bei Microtie und Atresie meist intakt; öfters ist es gleichzeitig oder auch isoliert defect (mangelhafte Entwicklung des Nerv. VIII, der Schnecke und Bogengänge). Mitunter kommen Fissurbildungen im Schläfenbein vor (Tab. 32). Defecte des Labyrinthes bedingen Taubheit, Defecte im mittleren und äusseren Ohr Schwerhörigkeit. Die Funktionsprüfung kann entscheiden, ob bei einseitiger Microtie und Atresie das Labyrinth intakt ist; bei intaktem Labyrinth wird Weber in das kranke Ohr verlegt. Bei einseitiger Atresie ist öfters die entsprechende Gaumenhälfte schlechter entwickelt und geringer beweglich, worauf ein Rückschluss auf mangelnde Entwicklung des Mittelohres möglich ist (Politzer). Bei septumartigen Verschluss des Gehörganges und ausgebildetem knöchernen Gehörgange wird die Sprache bei Anwendung eines Hörrohres besser verstanden. Bei ausgebildetem Mittelohr entsteht beim Katheterisieren ein Einströmungsgeräusch in die Tube. Die Behandlung besteht bei Gehörgangsfisteln, wenn dieselben sich entzünden, in Spaltung und Excision. Bei Macrotie und abstehenden Ohren (Katzenohren) kann keilförmige Excision aus der Hinterwand der Ohrmuschel zur Verkleinerung führen. Bei Microtie und Atresie des Gehörganges ist der operative Versuch, einen Gehörgang anzulegen nur dann erfolgreich, wenn ein knöcherner Gehörgang besteht. Das Ausmeisseln eines künstlichen Gehörganges ist zwecklos. Bei Defectbildung der Ohrmuschel, ebenso wie bei Verlust derselben durch Verletzung ist es zweckmässig, eine künstliche Ohrmuschel aus Papiermaché tragen zu lassen.

VI. Neurosen des Gehörorganes.

Nervöse Otalgie, mitunter intermittierend, sehr heftig, mit subjektiven Geräuschen und Hyperaesthesie acust. kann als Teilerscheinung einer Trigeminusneuralgie auftreten;

dabei besteht öfters Rötung und Schwellung der Ohrmuschel und des Warzenfortsatzes. Auch im Gehörgang, in der Paukenhöhle kann Neuralgie des Plexus tymp. bestehen. Ursache der Neuralgie ist häufig Zahncaries, Entzündung des Ganglion Gasseri, Ulcerationen in der Zunge, im Kehlkopf und im Rachen, Influenza. Man darf nur dann eine Otalgie diagnostizieren, wenn alle Entzündungsreize im Ohr und an anderen Stellen fehlen. Behandlung ursächlich, ev. Chinin, Jodkali innerlich, Galvanisation, Massage, Lucae's Drucksonde. Bei Hyperaesthesie der Ohrmuschel nach Erfrieren kalte Umschläge, bei Pruritus Kühlsalbe. Mitunter findet sich bei Hysterie, catarrhalischen Adhäsivprozessen Anaesthesie der Ohrmuschel und des Gehörganges. Spastische Contracturen des M. tens. tymp. und des m. stapedius (bei Tic consulsiv), Blepharospasmus, oder Krampf des Gaumensegels verursachen Knacken im Ohr (wie Uhrticken). Behandlung allgemein, Galvanisation, Massage. Als Neurosen des Nerv. VIII erscheinen Hyperaesthesie, Paracusis, Ohrgeräusche (nervöses Ohrensausen ohne Ohrerkrankung), Oxyecoia (Feinhörigkeit), ferner funktionelle Paresen und Paralysen: 1. Angioneurotische Acusticuslähmung: Unter Erblassen, Uebelkeit, Schwindel einige Minuten dauernde Schwerhörigkeit, mitunter bei Migräne (Reizung akustischer Centren). 2. Rheumatische Acusticuslähmung: Meist heilende Taubheit nach einer Erkältung, Rheumatismus. 3. Hysterische Taubheit: Nicht häufig; oft gleichzeitig Hyperaesthesia acust. Charakteristisch ist rascher Wechsel im Hörvermögen, Hyperaesthesie, Anaesthesie und Lähmungen in anderen Nervenbezirken; abnorme Sensationen im Gehörgang; Transfert. Vicariierende Ohrblutungen. 4. Sympathische Acusticuslähmung: Bei einseitiger hochgradiger Schwerhörigkeit entwickelt sich auf dem anderen Ohr ohne objectiven Befund ebenfalls schnell Schwerhörigkeit.

Therapie: Allgemeinbehandlung; bei Hysterie elektrische Behandlung, Metallotherapie; meist keine Lokalbehandlung nötig (s. S. 161). Innerlich Bromsalze, Jodkali, Pilocarpin subkutan, Galvanisation.

VII. Taubstummheit. Mutosurditas.

Taubstummheit ist Stummheit infolge von Taubheit trotz gut funktionierender Sprachwerkzeuge. Jedes Kind wird stumm geboren; durch das Gehör erlernt es die Sprache und wird sprechend. Ein taub geborenes Kind bleibt stumm. Hörend geborene Kinder, welche noch nicht sprechen können und durch Krankheit das Gehör verlieren, werden den taub geborenen gleich: sie bleiben stumm; solche, welche schon sprechen konnten (bis zum 7. Jahr), verlernen die Sprache fast regelmässig und werden wieder stumm. Die meisten Taubstummen sind nicht taub geboren, sondern durch Ohrenerkrankung taub geworden. Angeborene Taubheit beruht auf Missbildung des Gehörorganes (Tab. 19, 22, 37) (Defect des Labyrinthes, Verschluss der Labyrinthfenster, Missbildung der Gehörknöchelchen, mangelnde Entwicklung des Schläfenlappens), Heredität, Blutverwandtschaft der Eltern. In der Schweiz tritt Taubstummheit infolge centraler Veränderungen endemisch parallel mit Kropfendemien auf. (Bircher). Erworbene Taubheit wird meist durch die bei Infektionskrankheiten (z. B. Meningitis, Scharlach, Masern) vorkommenden Ohrerkrankungen verursacht. Selten tritt bei Hysterischen heilbare Taubstummheit auf. Unterrichtete Taubstumme unterscheiden sich in ihrem Denken nicht von Vollsinnigen. Die Taubheit ist nicht immer vollkommen; die Mehrzahl der Taubstummen, besonders solche mit angeborener Taubheit, haben je nach der erhaltenen Funktionsfähigkeit ihrer Basilarmembran noch grössere oder kleinere Hörreste; sie haben Schallgehör (für die Glocke) oder Tongehör für die continuierliche Tonreihe (vollkommen oder mit Tonlücken oder nur noch in einzelnen Toninseln. Bezold), endlich Vokal- oder Wortgehör. Besonders wichtig für das Sprachverständnis ist die Tonstrecke b^1 bis g^2. Taubstumme, welchen diese Tonstrecke fehlt, haben auch kein Sprachgehör. (Bezold) (Abb. 18). Die Diagnose der Taubheit und Taubstummheit ist in den ersten zwei Lebensjahren schwierig. Der Trommelbefund gibt meist keinen Anhalt; bei erworbener Taubheit findet

man häufig Eiterungen, Residuen, Catarrhe. Den Eltern fällt auf, dass das Kind nicht hört und im 2. Jahr, dass es nicht sprechen lernt. Die Taubheit wird durch Händeklatschen, Läuten mit einer Glocke, Pfeifen etc. festgestellt. Alle fühlbaren Erschütterungen (z. B. Thür werfen) müssen dabei vermieden werden. Hörreste für die continuierliche Tonreihe werden bei Taubstummen nach dem ersten Schuljahr geprüft, indem bei verbundenen Augen unter Vermeidung jeder Berührung die Stimmgabel vor das Ohr gehalten wird; es wird bestimmt, ob und wie lang jeder Ton gehört wird. Häufige Controlversuche nötig, da leicht Täuschungen unterlaufen. Anstatt continuierlicher Tonreihe kann man mit der lauteren Harmonika Urbantschitsch's prüfen. Bei Taubstummen fehlen häufig die normal bei Drehbewegungen auftretenden Schwindelerscheinungen und Augenbewegungen.

Die Prophylaxe zur Verhütung der Taubstummheit ist sehr wichtig. In Preussen gibt es allein ca. 28,000 Taubstumme (Mygind). Das noch nicht sprechende Kind kann uns nicht sagen, dass es nichts hört; infolgedessen ist jedes ohrenkranke Kind in Gefahr, taubstumm zu werden, wenn nicht rechtzeitige Behandlung (Paracentese, Behandlung von Ohreiterungen, Entfernung ad. Vegetationen, Luftdouche etc.) den Verlust des Gehörs verhütet. Ist das Gehör erst verloren, so können unsere therapeutischen Bemühungen die Eiterungen wohl beseitigen und etwaige Hörreste erhalten, vielleicht auch ausdehnen; taubstumm bleibt aber ein solches Kind trotz aller unserer Bemühungen. Besonders wichtig ist es, dass grössere Kinder, welche ertauben, fleissig zum Sprechen angehalten werden; dadurch bleibt die Sprache erhalten und gut verständlich. Erst die Taubstummenschule, in welche das taube Kind möglichst früh kommen soll, macht den stummen Tauben sprechend. Taubstumme können sich durch Zeichen verständigen, bleiben dann aber für die Vollsinnigen unverständlich (französische Geberdensprache nach Abbé de l'Epée in Paris). Viel besser ist die deutsche Methode, bei welcher die Taubstummen sprechen lernen (Pedro de Ponce, Heinicke).

Gelernt wird die Sprache durch den Artikulationsunterricht (Nachahmen der gesehenen und gefühlten Mund- und Muskelbewegungen) und durch Erwecken des Verständnisses für das Gesprochene durch den Anschauungsunterricht. Wo Hörreste vorhanden sind (besonders für die Tonstrecke b^1 bis g^2), müssen dieselben im Unterricht verwertet werden. Eine Besserung des Gehörs durch Uebung (Urbantschitsch) wird nicht erreicht; dagegen ist die Verwertung der Hörreste im Unterricht zur Unterstützung des Unterrichts durch das Auge von Wert. Taubstumme, besonders wenn sie intelligent sind und Hörreste haben, lernen gut verständlich sprechen. Im allgemeinen ist die Sprache monotoner wie bei Vollsinnigen, mitunter auch absolut unverständlich. Ca. 1/3 aller Taubstummen werden so weit gebracht, dass sie von Jedem verstanden werden (Hartmann). Die Allermeisten können einen entsprechenden Beruf ausüben (Landwirtschaft, Industrie).

VIII. Soziale Bedeutung der Ohrenkrankheiten.

a. Militärdienst. 15958 deutsche Soldaten sind in einem Zeitraum von ca. 30 Jahren als dienstunbrauchbar wegen Ohrenleiden entlassen worden; 86,8% waren bereits vorher ohrenkrank (Ostmann). Daraus ergibt sich, dass, um eine Schädigung der Wehrkraft durch Ohrerkrankungen zu verhüten, jeder Arzt Ohrenheilkunde treiben muss.

Die Beurteilung zur Diensteinstellung in Preussen geschieht nach folgendem Regulativ: Bedingt tauglich (Ersatzreserve), d) Taubheit auf einem Ohre nach abgelaufenen Krankheitsprozessen, e) Mässiger Grad von chronischer Schwerhörigkeit auf beiden Ohren (Hörweite für Flüstersprache von ungefähr 4 m abwärts bis 1 m). Dauernd untauglich 28) Fehlen einer Ohrmuschel, 29) Taubheit oder unheilbare Schwerhörigkeit auf beiden Ohren (eine Hörweite von ungefähr 1 m ab-

wärts). 30) Erhebliche schwer heilbare Krankheitszustände des Gehörapparates, 37) Stummheit, Taubstummheit. Bei militärisch ausgebildeten Mannschaften wird die Felddienstfähigkeit aufgehoben bei den unter d) und e) genannten Krankheiten. Die Feld- und Garnisondienstfähigkeit wird aufgehoben bei den unter 28) 29) 30) genannten Krankheiten.

b. Lebensversicherung. Aufnahme in Lebensversicherungen muss verweigert werden bei bösartigen Geschwülsten, ot. med. chron. mit Caries, Cholesteatom-, Polypenbildung, n. VII Lähmung, Schwindelerscheinungen. Aufnahme unter erhöhter Prämie kann erfolgen bei Perforationen der unteren Trommelfellhälfte mit geringgradiger Eiterung, bei trockener Perforation, bei Radikaloperierten (nach mindest 2jähriger Heilung). Akute entzündliche Prozesse müssen vor der Aufnahme geheilt werden. Schwerhörigkeit infolge catarrhalischer Adhäsivprozesse, Stapesankylose, nervöser Schwerhörigkeit (ohne Lues und Leukämie) bildet keinen Hinderungsgrund für die Aufnahme.

c. Unfall und gerichtliche Begutachtung. Gutachten über Ohrerkrankungen darf nur ein ohrenärztlich ausgebildeter Arzt ausstellen; sonst gerät der Patient in die Gefahr falscher Beurteilung, der Arzt in die Gefahr falscher Attestierung. Ein nicht ohrenärztlich geschulter Arzt weise Gutachten ab. Bei allen Kopfverletzungen sollen die Ohren möglichst bald untersucht werden, mindestens mit Flüstersprache und Ohrtrichter. Je später nach einem Unfall oder einer Verletzung die Untersuchung stattfindet, desto schwerer ist die Entscheidung, ob ein Ohrenleiden durch Unfall entstanden ist oder nicht. Entscheidend ist nur der Nachweis frischer Verletzungen: traumatische Ruptur, Gehörgangsverletzungen. Eine frische traumatische Ruptur unterscheidet sich von einer alten trockenen Perforation durch Hämorrhagie (Tab. 38,15,16), breiten Valsalva; bei trockener Perforation sind die Ränder weiss, oft bestehen gleichzeitig Verkalkungen im Trommelfell. Die Feststellung alter Veränderungen in

den Ohren sofort nach dem Unfall, event. die von den Angehörigen auf Befragen sofort gegebene Auskunft, dass schon vor dem Unfall schlecht gehört wurde, ist für spätere Entscheidung sehr wichtig. Mitunter führt die Untersuchung des nicht verletzten Ohres zu einem Anhaltspunkt für die Beurteilung des Verletzten; denn wird z. B. behauptet, dass das nicht verletzte Ohr ganz gesund ist, und man findet dann auf demselben alte Veränderungen und Schwerhörigkeit, so ist auch für das verletzte Ohr die Wahrscheinlichkeit einer früheren, aber nicht beachteten Erkrankung vorhanden. Oft wird ein schon altes Leiden auf einen Unfall bezogen; thatsächlich kann aber auch bei einem alten Leiden eine Verschlimmerung durch den Unfall herbeigeführt werden. Bei normalem Trommelfellbefunde, bei Ausschluss von Simulation, wird man sich öfters auf die Aussagen von Zeugen stützen müssen. Ist eine frische Eiterung vorhanden, so ist die Entscheidung, ob dieselbe traumatisch ist, meist unmöglich. Cholesteatom, fötide Eiterung, grosse Defekte des Trommelfelles können natürlich nicht plötzlich entstehen. Genaue Funktionsprüfung mit Berücksichtigung des Berufes und des Allgemeinzustandes des Patienten wird mitunter das Urteil ermöglichen.

Erleidet Patient durch seine Ohrverletzung eine Einbusse an Verdienst, bekommt er eine Entschädigung, deren Höhe durch den Grad der Schwerhörigkeit, bei subj. Beschwerden (z. B. Gleichgewichtsstörung) erst nach klinischer Beobachtung festgesetzt werden kann. Doppelseitige Taubheit schädigt die Erwerbsfähigkeit um 30—50—100%, beidseitige Schwerhörigkeit bei einem Hörvermögen für laute Sprache auf dem besseren Ohre auf 10—20 Meter schädigt um 5%, auf 5—10 m um 11%, auf 1—5 m 22% (Schwarz). Subj. Beschwerden und einseitige Taubheit können, je nach der Berufsart, 10—100% schädigen. Meist dauert die Erwerbsunfähigkeit durch Taubheit sehr lange, oft auf Lebenszeit; Heilung ist bei subj. Geräuschen und bei Eiterungen möglich. Zur Beurteilung einer Verletzung muss man mitunter einige Monate warten. Traumatische

Rupturen heilen, Labyrintherschütterungen können verschwinden oder erst nachträglich zur Gehörsverschlechterung führen.

Traumatische Rupturen ohne Labyrintherschütterung, Ohrmuschelwunden sind leichte Verletzungen. Schwere Körperverletzung wird durch Verlust oder Verkrüppelung der Ohrmuschel, durch beiderseitige Taubheit, ferner durch Verletzungen, welche chronische Eiterungen bedingen, erzeugt. Infection nach Verletzungen kann direkt den Tod durch Meningitis, Pyämie, Gehirnabscess (z. B. nach Extraktionsversuchen von Fremdkörpern) hervorrufen.

Anhang. Receptformulare.

Ohrtropfen, Ohrbäder, Injectionen per Katheter.

Rp.
Aluminis 1,0.
Plumbi acet. 5,0.
Aq. dest. ad 100,0.
MDS. 3 × tgl. 10 Minuten ins Ohr zu giessen.

Sol. argenti nitr. 1,0:30,0.
MDS. 3 × tgl. 10 Tropfen $^1/_2$ Minute ins Ohr.

Sol. ammonii mur. 1,0:10,0.
MDS. 5 Tropfen in Katheter einspritzen.

Acidi borici subt. pulv. 1,5.
aq. dest.
Glycerini $\widehat{aa}$ 20,0.
MDS. 3 × tgl. 10 Tropfen ins Ohr.

Acidi borici subt. pulv. 4,0.
Alcohol absoluti ad 20,0.
MDS. 3 × tgl. 10 Tropfen ins Ohr.

Acidi carbol. liq. 0,5 (— 1,0)
Glycerini ad 10,0.
MDS. 3 × tgl. 5 Tropfen ins Ohr.

Sol. cupri sulfurici 0,02:20,0.
MDS. 3 × tgl. 5 Tropfen ins Ohr.

Glycerinii.
Alcoh. abs. $\widehat{aa}$ 10,0.
MDS. 3 × tgl. 5 Tropfen ins Ohr.

Hydrogenii hyperoxydati 60,0.
Aq. dest. ad 100,0.
MDS. 3 × tgl. ins Ohr zu giessen.

Hydrogenii hyperoxydati 60,0.
Alcoh. abs. ad 100,0.
MDS. 3 × tgl. ins Ohr zu giessen.

Jodi puri 0,3.
Kal. jodati 3,0.
Glycerini puri ad 30,0.
MDS. 5 Tropfen in Katheter einzuspritzen.

Jodoformii 0,2.
Glycerini 1,0.
Aq. dest. ad 20,0.
MDS. 3 × tgl. 5 Tropfen ins Ohr.

Jodol 1,0.
Alcohol abs. 8,0.
Glycerini ad 20,0.
MDS. Zum Betupfen carioeser Stellen.

Sol. Kalii sulfurati 0,2:50,0.
MDS. 3 × tgl. 10 Tropfen ins Ohr.

Sol. liq. plumbi subacetici 1,0:25.0.
MDS. 3 × tgl. 5 Tropfen ins Ohr.

Menthol. 2,0.
Vasogen. ad 100,0.
MDS. 3 × tgl. 10 Tropfen ins Ohr.

Natr. carbonici. 0,5.
Aq. dest.
Glycerin $_{aa}$ ad 10,0.
MDS. 3 × tgl. 10 Tropfen ins Ohr.

Natr. bicarbonici 1,0.
Aq. dest. 20,0.
Glycerini pur. ad 25,0.
MDS. 5 Tropfen in Katheter einzuspritzen.

Natrii carbon. 0,1.
Aq. dest.
Glycerini $\widehat{aa}$ ad 10,0.
MDS. 5 Tropfen in den Katheter einzuspritzen.

Pilocarpin. hydrochl. 0,2.
Aq. dest. ad 10,0.
Acid. carb. liq. gutta 1.
MDS. 1/2 — 1 Pravazspritze subcutan oder 6—8 Tropfen in Katheter einzuspritzen.

Acidi salicylici 0,5.
Alcohol abs. ad 20,0.
MDS. 3 × tgl. 10 Tropfen ins Ohr.

Acid. sozojodolic. 0,2.
Alcoh. abs. 2,0.
Ol. ricini ad 10,0.
MDS. 3 × tgl. 5 Tropfen ins Ohr.

Sublimat. 0,02.
Alcoh. abs. ad 20,0.
MDS. 3 × tgl. 10 Tropfen ins Ohr.

Acidi tannici. 0,5.
Glycerini ad 20,0.
MDS. 3 × tgl. 5 Tropfen ins Ohr.

Sol. zinci sulfurici 0,1:20,0.
MDS. 3 × tgl. 5 Tropfen ins Ohr oder durch Katheter einzuspritzen.

Varia.

Amyli nitrosi 2,0.
Chloroform ad 10,0.

MDS 5 Tropfen auf Watte, einzuatmen.

Liq. aluminii acet. 200,0.
DS. 2 Esslöffel auf 1/4 l Wasser zu Umschlägen.

Acidi borici 2,0.
cocaïn. mur. 0,2.
aq. dest. ad 200,0.
MDS. Borcocainspray.

Chloroform.
Ol. olivarum $\widehat{aa}$ 10,0.
MDS. Einreibung.

Ol. hyoscyami 20,0.
Chloroformii 10,0.
MDS. Einreibung.

Menthol 1,0.
Chloroformii ad 15,0.
MDS. 5 Tropfen auf Watte, einzuatmen.

Menthol 0,5 (— 1,0).
Ol. oliv. ad 10,0.
MDS. 3 Tropfen in Nase zu tropfen.

Menthol.
Cocaïn. mur. $\widehat{aa}$ 0,1.
Acid. bor. ad 10,0.
MDS. Schnupfpulver.

Menthol.
Cocaïn. mur.
Acid. carb. pur. cryst. $_{aa}$ 1,0.
MDS. Wattekugel 3 Minuten vor Operation auf Trommelfell etc. aufzulegen.

Natr. sozojodol 1,0.
Acid. borici ad 20,0.
MDS. Schnupfpulver.

Ol. Rusci.
Spiritus vini $\widehat{aa}$ 15,0.
MDS. Teeralcohol.

Saponat. viridi 35,0.
S. in spirit. vin.
spirit. lavendolae $\widehat{aa}$ 35,0.
Filtra MDS. Hebra's Seifenspiritus.

Spiritus aromat.
Spir. formicarum.
Spir. sinapis $\widehat{aa}$ 30,0.
MDS. Einreibung.

Streupulver.

aluminis usti pur. 1,5.
acid. bor. subt. pulv. ad 10,0.
MDS. Ohrpulver.

acidi borici subt. pulv. 10,0.
DS. Ohrpulver.

acid. borici subt. pulv. 5,0.
olei terebinthinae guttae 5.
MDS. Ohrpulver.

Jodoli 10,0.
DS. Ohrpulver.

acid. salicyl.
acid. bor. $\widehat{aa}$ 10,0.
MDS. Ohrpulver.

Zinci sozojodolic. subl. pulv. 2,0.
Talc. venet. ad 20,0.
MDS. Ohrpulver.

Zinci oxydati alb. 10,0.
amyli tritici 20,0.
DS. Streupulver.

Salben.

Argenti nitr. 0,3.
balsam. peruviani 3,0.
vaselin. flavi 30,0.
Mfu. DS. Höllensteinsalbe.

acidi borici 1,0.
Lanolin ad 30,0.
Mfu. DS. Borsalbe.

Camphorae tritae 5,0.
vaselini flavi ad 50,0.
Mfu. DS. Camphersalbe.

Chrysarobin 5,0.
Lanolin ad 20,0.
Mfu. DS. Chrysarobinsalbe.

emplastri lith. simpl.
ol. oliv. opt. $\widehat{aa}$ 25,0.
Mfu. DS. Hebra's Diachylonsalbe.

hydrargyri praecipit. alb. 1,0.
Vaselini ad 10,0.
Mfu DS. Praecipitatsalbe.

Ichthyol 1,0.
Lanolin ad 10,0.
Mfu. Ds. Ichthyolsalbe.

Kal. jodati 2,0.
Unguenti emoll. 20,0.
Jod. puri 0,1.
Mfu. DS. Jodsalbe.

Morphin. mur. 0,5.
Lanolin. ad 10,0.
Mfu. DS. Morphiumsalbe.

ol. amygdalarum.
aq. Rosarum $\widehat{aa}$ 10,0.
Cerae
Renae alb. $\widehat{aa}$ 1,0.
Mfu. DS. Hebra's Kühlsalbe.

Zinci oxydati albi.
amyli tritici $\widehat{aa}$ 5,0.
Lanolin 10,0.
Mfu. DS. Zinkpaste.

Zinci oxydat. alb. 5,0.
adip. benzoinat. ad 50,0.
Mfu. DS. Wilson'sche Salbe.

Alphabetisches Schlagwortregister.

A.

Seite

Ablesen vom Munde 124, 244
Ablösung der Ohrmuschel
bei Fremdkörpern 149
bei Aufmeisselung 192
Abscess
auf dem Warzenfortsatz 189
Gehirn 214
Extradural 212
Senkungs 16, 190, 191
Actinomycose 146, 185
Acusticus
Anatomie 45
Elektrische Untersuchung 81
Erkrankungen 229
Neurosen 241
Neubildungen 237
Acustische Centren . . . . . 46—48
Adenoïde Vegetationen 126
Adhäsivprozesse im Mittelohr
katarrhalische 158
nach Eiterungen 180
Aetiologie, allgemeine 100
Ambos, Anatomie 26
Caries 208
Extraktion 163
Anämie des Labyrinthes 224
Anästhesie, lokale 116
Anamnese 63
Anatomie
Ohrmuschel . . . . . 1—4
Gehörgang . . . . . 4, 7—10
mittleres Ohr . . . . . 19—38
inneres Ohr . . . . . 38—51
Ankylose der Gehörknöchelchen 159
des Steigbügels 164
Antiphon 132
Antiseptische Reinigung des Ohres 112

Seite

Antrumschwelle 15
Aphasie 230
Aprosexie 127
Aspergillus 145
Atherom 235
Atresie des Gehörganges 151
der Ohrtrompete 187
Aufmeisselung des Warzenfortsatzes 192
des Labyrinthes 213, 229
Augenhintergrund 96
Auricularanhänge 239
Auscultation 92
Ausspülen des Ohres 69, 112
mit Paukenröhrchen 113
Austrocknen des Ohres 70
Autophonie 105

B.

Badekuren 130
Bänder und Falten in der Paukenhöhle 28, 31
Ballon zum Politzern 85
Bildungsanomalien 239
Blasenbildung
im Gehörgang 144
am Trommelfell 153, 169
Blutungen aus dem Ohr 222
Bogengänge Anatomie 38
Bougierung der Tube 95
Bulbus ven. iugularis 25, 223

C.

Caissonerkrankungen 224, 225, 233
Canalis facialis; n. VII
Anatomie 14
Lähmung 106
Carcinom 238
Caries des Schläfenbeins 188, 193, 206
der Gehörknöchelchen 208
Carotisblutung 222
Embolie 223
Catheterismus 89
Cellulae mastoïdeae 16
Cercopithecusohr 239
Cerebrale Hörstörungen 229
Ceruminalpfröpfe 146
Chinin, Ohrerkrankungen durch 224

Seite
Chlorom 235
Cholesteatom 145, 201
Chorda tympani 54
Chromsäureätzungen 115
Cocaïn 116
Collaps der Gehörgangswände 150
Colobom des Lobulus 239
Condylom des äusseren Ohrs 138
Corti's Organ 50
Crupöse Entzündung des Gehörganges 144
Cysten der Ohrmuschel 139

D.

Dämpfe ins Ohr 89, 95
Darwinsches Ohr 239
Degeneration des Labyrinthes 228
Dentaphon 124
Dermatomyositis 222
Desinfection 110
Desquamative Mittelohrentzündung 201
Dienstfähigkeit, militärische 244
Digitaluntersuchung 84
Diphtherie des Gehörganges 144
des Mittelohres 183
Diplacusis 103
Drucksonde n. Lucae 120
Durchleuchtung 74
Durchspülung durch die Tube 95
Durchschneidung des Trommelfells 158, 170
der hinteren Falte 158
der Sehne des m. tens. tymp. 162
des m. stapedius 163
Dunker's Hörschlauch 123

E.

Einspritzung durch Katheter 95
Eintropfungen ins Ohr 115
Ekzem 135, 140
Electrische Behandlung 120
Untersuchung 81
Electrolyse 122
Emphysem nach Katheterisieren 92
am Warzenfortsatz 201
Entotische Geräusche 104
Entwicklungsgeschichtliches 55

Entzündungen	Seite
der Ohrmuschel	133—140
des Gehörganges	140—146
des Trommelfells	153—155
des Mittelohres	
acute	165—172
chronische	172—182
des Labyrinthes	226
Erfrieren der Ohrmuschel	134
Erysipel	134
Eröffnung des Warzenfortsatzes	192
der mittleren Schädelgrube	217
„ hinteren „	218
des Labyrinthes	213
Erschütterung des Labyrinthes	234
Eustachische Röhre, Anatomie	33
Erkrankungen	186
Exantheme	182
Exostose im Gehörgang	152
Exsudat im Mittelohr	59, 155
Extraction von Fremdkörpern	149
der Gehörknöchelchen	163
von Ohrpolypen	237
Extraduralabscess	212

F.

Facialis, nervus, Anatomie	14
Lähmung	106
Fieber nach Operation	193, 220
Fissuren des Schläfenbeins	231, 240
Fistula aur. congenita	239
Flüstersprache	75
Forensische Bedeutung der Ohrerkrankungen	245
Fractur des Hammer	234
der Schädelbasis	231
Fremdkörper im Gehörgang	147
Paukenhöhle	148
Ohrentrompete	186
Furunkel im Gehörgang	141

G.

Galtonpfeife	77, 78
Galvanisation	120
Galvanocaustik	122
Gangrän der Ohrmuschel	134
Gaumenmandeln, Hypertophie	125
Gefässgeräusche	104
Gehörempfindungen, subjective	103

Seite
Gehörsanomalien 102
Gehörshallucinationen 104
Gehörgang, äusserer, Anatomie . . . . . 4, 7—10
Entzündungen . . . . . 140—147
Fracturen 231
Fremdkörper 147
Exostose und Hyperostose 152
Histologie 10
Neubildungen 236
Verengerung 150
Verletzung 231
Gehörgangsluftdouche 118
Gehörknöchelchen, Anatomie 26
Bänder 27, 31
Caries 208
Extraction 162
Gellé's Versuch 80
Geräusche, subjective 103
entotische 104
Gerichtsärztliche Begutachtung 245
Geschmackstörung 108
Gesichtslähmung 106
Gleichgewichtsstörungen 105
Granulationen, polypoese 236

H.

Hallucinationen 104
Haematom 138
Haematotympannin 234
Hämorrhagie ins Labyrinth 234
Häufigkeit der Ohrerkrankungen 99
Hammer, Anatomie 26
Caries 208
Excision 162
Hammerambosgelenk 28
Hartmann's Paukenröhrchen 113
v. Helmholtz's Hypothese 60
Heredität 100
Hereditäre Syphilis 227
Herpes 136
Hirnabscess 214
Hirntumoren 230
Hörprüfung 74
Hörübungen 124
Hörrohre 122
Hydrocephalus 230
Hydropathische Umschläge 117

Seite

Hyperämie der Ohrmuschel 133
des Gehörganges 140
des Labyrinthes 224
des Promotoriums 164
Hyperaesthesia acustica 102
Hyperostose im äusseren Gehörgang 152
im inneren Gehörgang 229
Hysterie 241

I.

Incision des Trommelfells 158
inc. mast. Anatomie 16
Durchbruch 191
Infectionskrankheiten 182
Influenza 183
Injectionen in die Tuba 95
Innerer Gehörgang . . . . . .
Anatomie 11
Hyperostose 229

K.

Kälteanwendung 117
Katzenohr 65, 240
Kataplasmen 117
Katheterismus 89
Keloïd 235
Keratosis des Gehörganges (Cholesteatom) 145
Kesselschmiedetaubheit 235, 102
Knochenerkrankungen nach Mittelohreiterung . . . 188—210
Knochenleitung 57
Konstanter Strom 120
Krampf der Binnenmuskeln des Ohres 241
Krankenexamen 63
Künstliches Trommelfell 179
Kuppelraum, Anatomie 14, 26
Caries 206
Freilegung 210, 198

L.

Labyrinth Anämie 224
Anatomie 38
Caries 227
Entzündung 226
Erschütterung 234
Hämorrhagie 224
Histologie 48

Seite
Labyrinth Hyperämie 224
Leukämie 226
Necrose 206
Neubildungen 238
Physiologie 61
Verletzungen 234
Lähmung des n. VII 106
Lebensversicherung 245
Leptomeningitis 213
Leukämie 226
Limes antri 15
Luftdouche, Valsalva 85
Politzern 86
Katheterisieren 89
Mechanische Wirkung 93
Luftverdünnung 118
Luftverdichtung 118
Lumbalpunction 212
Lupus 137

M.

Masern 183
Massage des äusseren Ohres 119
des mittleren Ohres 120
der Halsgegend 119
Mastoïdis acuta 188
chronica 193
Membrana flaccida Shrapnelli, Anatomie 22
Perforation 175, 209
Menière'scher Symptomencomplex 105
Menière's Erkrankung 225
Meningitis, epidemica 229
serosa 211
purulenta 213
tuberculosa 214
Microorganismen als Infectionserreger 102
Militärdienst 244
Missbildungen 239
Mittelohr, Anatomie 25
Adhäsivprocesse 158
Catarrhe 155
Einteilung 155
Entzündungen, acute 165
chronische 172
Folgeerkrankungen 188
Histologie 29
Schleimhautfalten 31

Seite

Morel'sches Ohr 239
Mumps 226
Muskelgeräusche, ... 104
Muskeln des äusseren Ohres 3
der Gehörknöchelchen 27
der Ohrtrompete 36
Myringitis acuta 153
chronica 154

N.

Narben im Trommelfell 175
Nase, Anatomie 34
Erkrankungen 124
Untersuchung 81
Nasenrachenraum, Anatomie 34
Erkrankungen 126
Adenoïde Vegetationen 126
Untersuchung 83
Necrose des Schläfenbeins 206
Labyrinthes 206
Nervoese Schwerhörigkeit 223
Neubildungen der Ohrmuschel 235, 238
des Gehörganges 235
des Mittelohres 236
des inneren Ohres 238
Neuralgie n. V. 240. 106
Neurosen 240

O.

Ohrbäder 114
Ohrensausen 104
Ohrenschmalzpfröpfe 146
Ohrenschmerz (Otalgie) 106, 240
Ohrenspiegel (Reflector) 66
normaler Befund bei der Otoscopie 70
Ohrenspritze 69
Ohrmuschel, Anatomie 1
Cysten 139
Entzündungen 133
Erfrierung 134
Herpes 136
Haematom 138
Lupus 137
Neubildungen 235
Syphilis 138
Verletzungen 231

Seite
Ohrpincette 69
Ohrpolypen 235
Ohrschwindel 105
Ohrsonde 73
Ohrtrichter 67
nach Siegle 72
Ohrtrompete 33
Ohrtropfen 115
Ohrverbände 116
Ohrwurm 147
Osteosclerose 194
Osteophlebitispyämie 222
Otalgie 106. 240
Othaematom 138
Otitis externa circumscripta 141
diffussa 143
Otitis media acuta 165
chronica 172
desquamativa 201
Folgeerkrankungen 188
Otolith 147
Otomycosis 145
Otoscopie 65
Otoscop 86
Otosclerose 164
Oxyecoia 103

P.

Pachymeningitis 212
Parotitis 228
Paukenhöhle, Anatomie 25
Erkrankungen 155
Histologie 29
Paracentese bei Cat. acut. 158
bei ot. media 167, 170
Paracusis 103
„ Willisii 102
„ loci 103
Paukenröhrchen 113
Perforation des Trommelfells 169
der Shrapnell'schen Membran 175
Diagnose 169
Persistente Perforation 173
Perceptionsdauer für Stimmgabeln 77
Percussion des Warzenfortsatzes 74
Perichondritis auriculae 139
Periostitis mastoïdea 188
Perlgeschwülste 201

Seite

Phlebitis des Hirnsinus 218
ven. iugul. 219
Pilocarpincur 225
Pilzwucherungen im Gehörgang 145
Pincette, knieförmige 69
zur Hammerextraction 163
Plastik nach Radikaloperation 199
Pneumatocele 201
Pneumomassage des Mittelohres 120
Pneumonie 184
Politzer's Acumeter 76
Verfahren (Luftdouche) 86
Polyotie 239
Polypen im Ohr 235
Prognose, Allgemeine 109
Prussak'scher Raum, Anatomie 31
Psychosen 106
Pulsierender Reflex 169
Pulverbläser 115
Pyämie 218

R.

Rachen-Untersuchung 83
Rachenmandel, Hypertrophie 126
Radicaloperation bei Mast. chron. 196
bei Cholesteatom 205
bei Hirnabscessen 217
bei Pyämie 220
Rasselgeräusche bei Auscultation 93
Reflexerscheinungen vom Ohr aus 105
Reflector 66
Reinigung des Ohres, Austupfen 112
Ausspülen 69, 112
Retraction des Trommelfells 72, 136
Rhinoscopia ant. 81
post. 83
Rinne'scher Versuch 78
Ruptur des Trommelfells 233

S.

Sacculus 43
Salmiakdämpfe 94
Salbenverband 115
Sarcom 235
Säuglingsotitis 167
Scharlach 182
Schädelbrüche 231

Seite

Schläfenlappenabscess 215
Schleimhautpolster (embryonales) 29
Schlinge, kalte 237
Schnecke, Anatomie 40
Histologie 50
Physiologie 60
Schwabach'scher Versuch 79
Schwindel 105
Sclerose 164
Seebäder 130
Senkungsabscesse 190, 191
Septicaemie 222
Sensorische Aphasie 230
Sequester-Bildung 206
Entfernung 210
Seröser Mittelohrkatarrh 155
Shrapnell'sche Membran, Anatomie 22
Perforation 175, 209
Siegle's pneumatischer Trichter 72
Simulation 97
Sinus Durae matris, Anatomie 17
Freilegung 220
Thrombose und Phlebitis 218
Verletzung 232
Sondieren 73
Soolbäder 130
Spina supra meatum 8
Sprache, Hörprüfung 75
Spülflüssigkeiten 69, 112
Stapes (Steigbügel), Anatomie 27
Ankylose 164
Caries 208
Extraction 163
Stimmgabelprüfung 76
Strictur des Gehörgangs 150
der Tube 187
Subjective Gehörgangsempfindungen 103
Sympathische Ohrerkrankungen 241
Synechotomie 163
Syphilis des äusseren Ohres 138
des mittleren Ohres 185
des inneren Ohres 227

T.

Tabes dorsalis 229
Taschenuhr, Hörprüfung 76
Tamponade der Nase 126

Seite

Taubheit 102
Taubstummheit 242
Tegmen tympani 11
Tenotomie des m. stapedius 163
des m. tens. tympani 162
Tensor tympani und veli
Anatomie 27, 36
Krampf 241
Thrombose des Hirnsinus 218
Tonlücken 102, 243
Tonsillen
Gaumen 126
Rachen 34, 126
Toynbee'scher Versuch 59
Toynbee's künstliches Trommelfell 179
Transfert 102
Traumen des äusseren Ohres 231
Trommelfelles 232
mittleren Ohres 232
inneren Ohres 233
Trigeminusreflexe 106, 240
Trockenbehandlung 112, 116
Trommelfell
Anatomie 19
Atrophie 160
Befund, normaler 70
Entzündungen 153
Einziehung 72, 136
Falten 31
Histologie 23
Künstliches 179
Lichtreflex 72
Narben 73, 175
Perforation 169
multiple 184, 173
persistente 173
Quadranten 23, 71
Rupturen 232
Trübungen 160
Tuberculose 155
Verkalkung 160
Verletzung 232
Trommelhöhle
Anatomie 25
Erkrankungen 155
Tuba Eustachii
Anatomie 33
Atresie 187

Seite

Tuba Bougieren 95
Entzündungen 186
Fremdkörper 186
Massage 96
Neurose 241
Strictur 187
Verletzung 232
Tuberculose 184, 155
Typhus 184

U.

Utriculus 43
Unfallversicherung 245
Untersuchungsmethoden 64

V.

Valsalva's Versuch 85
Ven. iugularis
Anatomie 19
Unterbindung 221
Verbrennungen 135
Verdünnung der Gehörgangsluft 118
Verengerung des Gehörgangs 150
der Tube 187
Verletzungen
des äusseren Ohres 231
des Trommelfels 232
des mittleren Ohres 232
des inneren Ohres 233
des Tub. Eust. 232
forensische Bedeutung 245
Vestibulum 39
Vibrationsmassage 121

W.

Wachstum des äusseren Gehörganges 6
Warzenfortsatz
Anatomie 15
Aufmeisselung 192
Caries 188, 194, 206
Empyem 189
Fistelbildung 190
Mastoïditis acuta 188
Mastoïditis chronica 193

Seite

Warzenfortsatz
Osteosclerose 194
Periostitis . . . . . 188—190
Pneumatocele 201
Radicaloperation 196
Wasserdämpfe 94
Wasserstoffsuperoxyd 114
Weber's Versuch 79
Wilde'scher Schnitt 191
Wildermuth'sches Ohr 239
Worttaubheit 230
Woolner'sches Ohr 239

Z.

Zerreissungen des Trommelfells 232

Verlag von J. F. LEHMANN in MÜNCHEN.

Lehmann's medicinische Handatlanten,

nebst kurzgefassten Lehrbüchern.

Herausgegeben von:

Prof. Dr. **O. Bollinger**, Dr. **G. Brühl**, Priv.-Doz. Dr. **H. Dürck**, Dr. E. **Golebiewski**, Dr. **L. Grünwald**, Prof. Dr. **O. Haab**, Prof. Dr. **H. Helferich**, Prof. Dr. **A. Hoffa**, † Prof. Dr. **E. von Hofmann**, Prof. Dr. **Chr. Jakob**, Prof. Dr. **K. B. Lehmann**, Priv.-Doz. Dr. **Lüning**, Prof. Dr. **G. Marwedel**, Prof. Dr. **Mracek**, Dr. **R. Neumann**, Priv.-Doz. Dr. **O. Schäffer**, Priv.-Doz. Dr. **Schulthess**, Prof. Dr. **Schultze**, Priv.-Doz. Dr. **J. Sobotta**, Priv.-Doz. Dr. **Sultan**, Priv.-Doz. Dr. **W. Weygandt**, Priv.-Doz. Dr. **O. Zuckerkandl**, u. a. m.

Bücher von hohem wissenschaftlichem Werte, in bester Ausstattung, zu billigem Preise.

Urteile der Presse:

Wiener medizinische Wochenschrift. Sowohl der praktische Arzt als der Student empfinden gewiss vielfach das Bedürfnis, die Schilderung des Krankheitsbildes durch gute, bildliche Darstellung ergänzt zu sehen. Diesem allgemeinen Bedürfnisse entsprechen die bisherigen Atlanten und Bildwerke wegen ihrer sehr erheblichen Anschaffungskosten nicht. Das Unternehmen des Verlegers verdient daher alle Anerkennung. Ist es doch selbst bei eifrigem Studium kaum möglich, aus der wörtlichen Beschreibung der Krankheitsbilder sich allein eine klare Vorstellung von den krankhaften Veränderungen zu machen. Der Verleger ist somit zu der gewiss guten Idee zu beglückwünschen, ebenso glücklich war die Wahl der Fachmänner, unter deren Aegide die bisherigen Atlanten erschienen sind.

Therapeutische Monatshefte. Es ist entschieden als ein glücklicher Gedanke des Verlegers zu bezeichnen, das, was in der Medizin bildlich darzustellen ist, in Form von Handatlanten zu bringen, die infolge ihres ausserordentlich niedrigen Preises jedermann leicht zugänglich sind.

Verlag von J. F. LEHMANN in MÜNCHEN.

Lehmann's medic. Handatlanten.

I. Band:

Atlas und Grundriss

der

Lehre vom Geburtsakt

und der

operativen Geburtshilfe

von

Dr. O. Schäffer, Privatdozent

an der Universität Heidelberg.

Mit bunten Tafeln nach Originalen von Maler **A. Schmitson** und 139 Abbildungen.

Fünfte erweiterte Auflage. Preis eleg. gebunden Mk. 8.

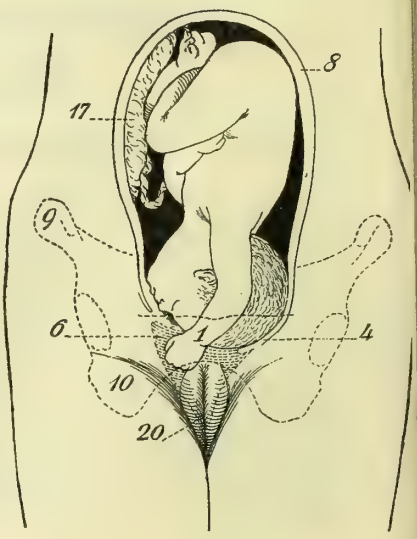

Die Wiener medizin. Wochenschrift schreibt: Die kurzen Bemerkungen zu jedem Bilde geben im Verein mit demselben eine der anschaulichsten Darstellungen d. Geburtsaktes, die wir in der Fachliteratur kennen.

Band II.

Geburtshilfliche Diagnostik und Therapie.

Mit 160 meist farbigen Abbildungen auf Tafeln nach Originalen von den Malern A. Schmitson und C. Krapf und zahlreichen Textillustrationen.

II. vollst. umgearb. u. erw. Aufl.

Preis eleg. geb. Mk. 12.

Band III.

Handatlas und Grundriss der Gynäkologie.

Mit 90 farbigen Tafeln, 65 Text-Illustrationen und reichem Text.

II. vollständig umgearbeitete und erweiterte Auflage.

Preis eleg. geb. Mk. 14.

Von Dr. **O. Schäffer,** Privatdozent an der Universität Heidelberg.

Prof. **Fritsch, Bonn,** schreibt: (Centralblatt für Gynäkologie 1895. Nr. 39.)

Als Gegengewicht gegen die quantitative Vermehrung des Lernstoffes hat man vielfach die Lehrmittel verbessert. Es sind kurze Kompendien, instruktive Abbildungen eingeführt.

Diese Tendenz verfolgen auch die bei Lehmann erschienenen Atlanten. Einer der besten ist jedenfalls der von S. Ich möchte den Studenten mehr diesen Atlas als eines der modernen Kompendien empfehlen. Alle Zeichnungen sind einfach, übersichtlich und jedenfalls so hergestellt, dass der Lernende auf den ersten Blick das sieht, was er sehen soll. Es wäre sehr zu wünschen, dass diese Atlanten von den Lehrern überall warm empfohlen würden.

Verlag von J. F. LEHMANN in MÜNCHEN.

Lehmann's medicinische Handatlanten.

Band IV:

Atlas der Krankheiten der Mundhöhle, des Rachens und der Nase.

Mit 69 meist farbigen Bildern auf Tafeln und erklärendem Text

von **Dr. L. Grünwald.**

Preis elegant gebunden Mark **10.**

Der Atlas beabsichtigt eine Schule der semiotischen Diagnostik zu geben. Daher sind die Bilder derart bearbeitet, dass die einfache Schilderung der aus denselben ersichtlichen Befunde dem Beschauer die Möglichkeit einer Diagnose bieten soll. Dem entsprechend ist auch der Text nichts weiter als die Verzeichnung dieser Befunde, ergänzt, wo notwendig, durch anamnestische u. s. w. Daten. Wenn demnach die Bilder dem Praktiker bei der Diagnosenstellung behilflich sein können, lehrt anderseits der Text den Anfänger, wie er einen Befund zu erheben und zu deuten hat.

Von den Krankheiten der Mund- und Rachenhöhle sind die praktisch wichtigen sämtlich dargestellt, wobei noch eine Anzahl seltenerer Krankheiten nicht vergessen ist. Die Bilder stellen möglichst Typen der betreffenden Krankheiten im Anschluss an einzelne beobachtete Fälle dar.

Band V:

Atlas und Grundriss

der

Hautkrankheiten

mit 65 farbigen Tafeln nach Originalaquarellen des

Malers Arthur Schmitson und zahlreichen schwarzen Abbildungen

von **Prof. Dr. Franz Mracek in Wien.**

Preis eleg. geb. Mk. 14.

Dieser Band, die Frucht jahrelanger wissenschaftlicher und künstlerischer Arbeit, enthält neben 65 farbigen Tafeln von ganz hervorragender Schönheit noch zahlreiche schwarze Abbildungen und einen reichen, das gesamte Gebiet der Dermatologie umfassenden Text. Die Abbildungen sind durchwegs Originalaufnahmen nach dem lebenden Materiale der Mracek'schen Klinik, und die Ausführung der Tafeln übertrifft die Abbildungen aller, selbst der teuersten bisher erschienenen dermatologischen Atlanten.

Verlag von J. F. LEHMANN in MÜNCHEN.

Lehmann's medic. Handatlanten.

Band VI:

Atlas der Syphilis

und der

venerischen Krankheiten

mit einem

Grundriss der Pathologie u. Therapie derselben

mit 71 farbigen Tafeln nach Originalaquarellen

von Maler A. SCHMITSON und 16 schwarzen Abbildungen

von

Professor Dr. **Franz Mracek** in Wien.

Preis des starken Bandes eleg. geb. Mk. 14.—.

Nach dem einstimmigen Urteile der zahlreichen Autoritäten, denen die Originale zu diesem Werke vorlagen, übertrifft dasselbe an Schönheit alles, was auf diesem Gebiete nicht nur in Deutschland, sondern in der gesamten Weltliteratur geschaffen wurde.

Die **Ungarische medizin. Presse** Nr. 41 vom 19. XI. 1897 schreibt: „Es wird wohl genügen den Titel dieses Werkes niederzuschreiben, den Autor und Verleger zu nennen, um in den weitesten Kreisen lebhaftes Interesse für dasselbe zu erregen. Bei der Besprechung des Werkes hört eigentlich jede Kritik auf und die beschreibende Schilderung tritt in ihr Recht. Mit dieser Bemerkung wollen wir aber unsere Schwäche eingestehen und die Unmöglichkeit anerkennen, die durchaus lehrreichen, frappant schönen und naturgetreuen Abbildungen durch Beschreibung vor den Augen der Leser auch nur annähernd begreiflich zu machen. Alles, was die bunten und zahlreichen syphilitischen Erkrankungsformen Lehrreiches nur bieten können, ist in diesem schönen Werke klassisch dargestellt, in einem leicht fassbaren System gruppiert. Die meisterhafte Hand des Malers spricht klar und dezidiert zu dem Studierenden, so dass man durch diese Tafeln thatsächlich all das spielend erlernen kann, was man sich sonst auf diesem Gebiete nur durch viel Mühe, Zeit und Erfahrung anzueignen imstande wäre. Um alles zu sehen, was man sehen muss, dient noch der erläuternde Text über Syphilis, aus welchem nicht nur der heutige Stand der Lehre, sondern gleichzeitig auch eine rationelle Therapie herauszulesen ist." N.

Verlag von J. F. LEHMANN in MÜNCHEN.

Lehmann's med. Handatlanten.
Band VIII.

Atlas und Grundriss der traumatischen

Frakturen und Luxationen

mit 200 farbigen und 110 schwarzen Abbildungen nach Originalzeichnungen von Maler Bruno Keilitz

von **Professor Dr. H. Helferich in Kiel.**

Preis eleg. geb. **Mk. 12.—**

Fünfte vollständig umgearbeitete Auflage.

Auf 68 farbigen Tafeln werden sämtliche Frakturen und Luxationen, die für den Studierenden und Arzt von praktischer Bedeutung sind, in mustergiltiger Weise zur Darstellung gebracht. Jeder Tafel steht ein erklärender Text gegenüber, aus dem alles Nähere über die anat. Verhältnisse, Diagnose und Therapie ersichtlich ist.

Ausserdem enthält der Band ein vollständiges Compendium der Lehre von den traum. Frakturen und Luxationen. Wie bei den Bildern, so ist auch im Texte das Hauptgewicht auf die Schilderung des praktisch Wichtigen gelegt, während Seltenheiten nur ganz kurz behandelt werden.

Zur Vorbereitung für das Examen ist das Buch vorzüglich geeignet. Der Preis ist in Anbetracht der prächtigen, in Farbendruck ausgeführten Bilder ein ganz aussergewöhnlich niedriger.

Professor Dr. Klaussner schreibt: „Die Auswahl der Abbildungen ist eine vortreffliche, ihre Wiedergabe eine ausgezeichnete. Neben dem Bilde, wie es der Lebende nach der Verletzung bietet, finden sich die betroffenden Knochen- oder Gelenkpräparate, sowie eine besonders lehrreiche Darstellung der wichtigsten, jeweils zu berücksichtigenden topographisch-anatomischen Verhältnisse.

Im Texte sind die häufiger vorkommenden, den Arzt besonders interessierenden Knochenbrüche und Verrenkungen in ihrer diagnostischen und auch therapeutischen Beziehung eingehender, seltenere Formen kürzer erörtert. Die Absicht des Verfassers, *„den Studierenden die Einführung in das wichtige Gebiet der Lehre von den Frakturen und Luxationen zu erleichtern und Aerzten in der Praxis ein brauchbarer Ratgeber zu sein"*, ist als vorzüglich gelungen zu bezeichnen.

Der Verleger liess es sich angelegen sein, das Beste zu liefern; das Colorit der Tafeln ist schön, der Druck übersichtlich, die Ausstattung hübsch, der Preis ein mässiger.

Referent zweifelt nicht, dass der Wunsch des Verfassers, es möge das Buch einigen Nutzen stiften, sich vollauf erfüllen wird."

Verlag von J. F. LEHMANN in MÜNCHEN.

Lehmann's medic. Handatlanten.

Band IX

Atlas des gesunden und kranken Nervensystems

nebst Grundriss der Anatomie, Pathologie und Therapie desselben

von **Professor Dr. Christfried Jakob,** Vorstand des patholog. Institutes für Gehirn- und Geisteskrankheiten a. d. Universität Buenos-Ayres, s. Z. I. Assistent der medizin. Klinik in Erlangen.

Mit einer Vorrede von **Prof. Dr. Ad. v. Strümpell,** Direktor der medizin. Klinik in Erlangen.

II. vollständig umgearbeitete Auflage.

Mit 105 farbigen und 120 schwarzen Abbildungen, sowie 284 Seiten Tex und zahlreichen Textillustrationen.

Preis eleg. geb. **Mk. 14.—.**

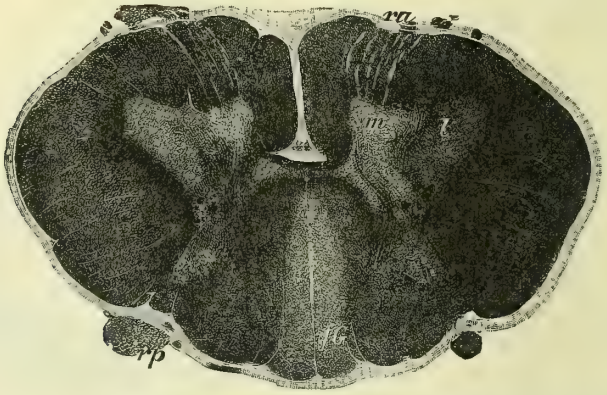

Prof. Dr. Ad. von Strümpell schreibt in seiner Vorrede zu dem vorliegenden Bande: Jeder unbefangene Beurteiler wird, wie ich glaube, gleich mir den Eindruck gewinnen, dass die Abbildungen Alles leisten, was man von ihnen erwarten darf. Sie geben die thatsächlichen Verhältnisse in deutlicher und anschaulicher Weise wieder und berücksichtigen in grosser Vollkommenheit fast alle die zahlreichen und wichtigen Ergebnisse, zu denen das Studium des Nervensystems in den letzten Jahrzehnten geführt hat. Dem Studierenden, sowie dem mit diesem Zweige der medizinischen Wissenschaft noch nicht näher vertrauten praktischen Arzt ist somit die Gelegenheit geboten, sich mit Hilfe des vorliegenden Atlasses verhältnismässig leicht ein klares Bild von dem jetzigen Standpunkte der gesamten Neuroloige zu machen.

Verlag von J. F. LEHMANN in MÜNCHEN.

Lehmann's medicin. Handatlanten.

Band X.

Atlas und Grundriss der Bakteriologie

und

Lehrbuch der speziellen bakteriolog. Diagnostik.

Von Prof. **Dr. K. B. Lehmann** u. **Dr. R. Neumann** in Würzburg.

Band I Atlas mit ca. 700 farb. Abbildungen auf 69 Tafeln,
Band II Text 496 Seiten mit 30 Bildern.

II. vielfach erweiterte Auflage.

Preis der 2 Bände elegant gebunden Mk. 16.

Münch. medic. Wochenschrift 1896 Nr. 23. Sämtliche Tafeln sind mit ausserordentlicher Sorgfalt und so naturgetreu ausgeführt, dass sie ein glänzendes Zeugnis von der feinen Beobachtungsgabe sowohl, als auch von der künstlerisch geschulten Hand des Autors ablegen.

Bei der Vorzüglichkeit der Ausführung und der Reichhaltigkeit der abgebildeten Arten ist der Atlas ein wertvolles Hilfsmittel für die Diagnostik, namentlich für das Arbeiten im bakteriologischen Laboratorium, indem es auch dem Anfänger leicht gelingen wird, nach demselben die verschiedenen Arten zu bestimmen. Von besonderem Interesse sind in dem I. Teil die Kapitel über die Systematik und die Abgrenzung der Arten der Spaltpilze. Die vom Verfasser hier entwickelten Anschauungen über die Variabilität und den Artbegriff der Spaltpilze mögen freilich bei solchen, welche an ein starres, schablonenhaftes System sich weniger auf Grund eigener objektiver Forschung, als vielmehr durch eine auf der Zeitströmung und unerschütterlichem Autoritätsglauben begründete Voreingenommenheit gewöhnt haben, schweres Bedenken erregen. Allein die Lehmann'schen Anschauungen entsprechen vollkommen der Wirklichkeit und es werden dieselben gewiss die Anerkennung aller vorurteilslosen Forscher finden. — —

So bildet der Lehmann'sche Atlas nicht allein ein vorzügliches Hilfsmittel für die bakteriologische Diagnostik, sondern zugleich einen bedeutsamen Fortschritt in der Systematik und in der Erkenntnis des Artbegriffes bei den Bakterien. Prof. Dr. Hauser.

Allg. Wiener medicin. Zeitung 1896 Nr. 28. Der Atlas kann als ein sehr sicherer Wegweiser bei dem Studium der Bakteriologie bezeichnet werden. Aus der Darstellungsweise Lehmann's leuchtet überall gewissenhafte Forschung, leitender Blick und volle Klarheit hervor.

Pharmazeut. Zeitung 1896 S. 471/72. Fast durchweg in Originalfiguren zeigt uns der Atlas die prachtvoll gelungenen Bilder aller für den Menschen pathogenen, der meisten tierpathogenen und sehr vieler indifferenter Spaltpilze in verschiedenen Entwickelungsstufen.

Trotz der Vorzüglichkeit des „Atlas" ist der „Textband" die eigentliche wissenschaftliche That.

Für die Bakteriologie hat das neue Werk eine neue, im Ganzen auf botanischen Prinzipien beruhende Nomenklatur geschaffen und diese muss und wird angenommen werden. C. Mez - Breslau.

Verlag von J. F. LEHMANN in MÜNCHEN.

Lehmann's medicin. Handatlanten. Band XI/XII.

Atlas u. Grundriss der patholog. Anatomie.

In 130 farbigen Tafeln nach Originalen von Maler **A. Schmitson.**

Preis jedes Bandes eleg. geb. Mk. 12.—

Von Obermedicinalrat Professor **Dr. O. Bollinger.**

Korrespondenzblatt f. Schweizer Aerzte 1895, 24: Die farbigen Tafeln des vorliegenden Werkes sind geradezu mustergiltig ausgeführt Die komplizierte Technik welche dabei zur Verwendung kam (15facher Farbendruck nach Original-Aquarellen) lieferte überraschend schöne, naturgetreue Bilder, nicht nur in der Form, sondern namentlich in der Farbe, so dass man hier wirklich von einem Ersatz des natürlichen Präparates reden kann. Der praktische Arzt, welcher erfolgreich seinen Beruf ausüben soll, darf die pathol. Anatomie, „diese Grundlage des ärztl. Wissens und Handelns" (Rokitansky) zeitlebens nie verlieren. — Der vorliegende Atlas wird ihm dabei ein ausgezeichnetes Hilfsmittel sein, dem sich zur Zeit, namentlich wenn man den geringen Preis berücksichtigt, nichts Aehnliches an die Seite stellen lässt. Die Mehrzahl der Tafeln sind reine Kunstwerke; der verbindende Text aus der bewährten Feder Prof. Bollinger's gibt einen zusammenhängenden Abriss der für den Arzt wichtigsten path.-anat. Prozesse. — Verfasser und Verleger ist zu diesem prächtigen Werke zu gratulieren. E. Haffter.

Verlag von J. F. LEHMANN in MÜNCHEN.

Lehmann's medicinische Handatlanten.

Band XIII.

Atlas und Grundriss der Verbandlehre.

Mit 220 Abbildungen auf 128 Tafeln nach Originalzeichnungen von Maler Johann Fink

von

Professor Dr. A. Hoffa in Würzburg.

8 Bogen Text. — Preis elegant geb. Mk. 7.—.

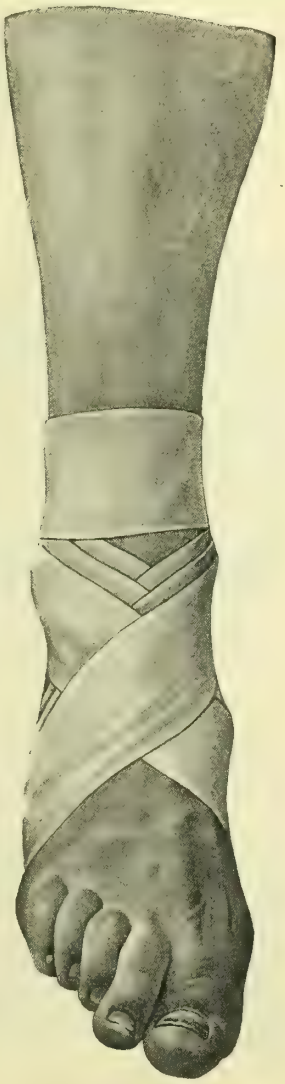

Dieses Werk verbindet den höchsten praktischen Wert mit vornehmster, künstlerischer Ausstattung. Das grosse Ansehen des Autors allein bürgt schon dafür, dass dieses instruktive Buch, das die Bedürfnisse des Arztes, ebenso wie das für den Studierenden Nötige berücksichtigt, sich bald bei allen Interessenten Eingang verschafft haben wird. Die Abbildungen sind durchwegs nach Fällen aus der Würzburger Klinik des Autors in prächtigen Originalzeichnungen durch Herrn Maler Fink wiedergegeben worden.

Verlag von J. F. LEHMANN in MÜNCHEN.

Lehmann's medicinische Handatlanten.

Band XIV:

Atlas und Grundriss der Kehlkopfkrankheiten.

Mit 48 farbigen Tafeln und zahlreichen Textillustrationen nach Originalaquarellen des Malers Bruno Keilitz

von **Dr. Ludwig Grünwald in München.**

Preis elegant geb. Mk. 8.—.

Dem oft und gerade im Kreise der praktischen Aerzte und Studierenden geäusserten Bedürfnisse nach einem farbig illustrierten Lehrbuch der Kehlkopfkrankheiten, das in knapper Form das anschauliche Bild mit der im Text gegebenen Erläuterung verbindet, entspricht das vorliegende Werk des bekannten Münchener Laryngologen. Weit über hundert praktisch wertvolle Krankheitsfälle und 30 mikroskopische Präparate, nach Naturaufnahmen des Malers Bruno Keilitz, sind auf den 48 Volltafeln in hervorragender Weise wiedergegeben, und der Text, welcher sich in Form semiotischer Diagnose an diese Bilder anschliesst, gehört zu dem Instruktivsten, was je auf diesem Gebiet geschrieben wurde.

Band XV.

Atlas der klinischen Untersuchungsmethoden

nebst

Grundriss der klinischen Diagnostik und der speziellen Pathologie und Therapie der inneren Krankheiten

von Professor **Dr. Christfr. Jakob,**
s. Z. I. Assistent der medizinischen Klinik in Erlangen.

Mit 182 farbigen Abbildungen auf 68 Tafeln und 250 Seiten Text mit 64 Textabbildungen.

Preis eleg. geb. 10 Mark.

Dieser Band bietet für **jeden praktischen Arzt und für jeden Studenten ein geradezu unentbehrliches Vademecum.**

Neben einem vorzüglichen Atlas der klinischen Mikroskopie sind in dem Bande die **Untersuchungsbefunde aller inneren Krankheiten** in instruktivster Weise in 50 vielfarbigen schematischen Bildern zur Darstellung gebracht. Nach dem Urteil eines der hervorragendsten Kliniker ist das Werk für den Studierenden ein Lehrmittel von unschätzbarem Werte, für den praktischen Arzt ein Repetitorium, in dem er sich sofort orientieren kann und das ihm in der täglichen Praxis vorzügliche Dienste leistet.

Verlag von J. F. LEHMANN in MÜNCHEN.

Lehmann's medic. Hand-Atlanten.

Band XVI:

Atlas und Grundriss

der

chirurgischen Operationslehre

von

Dr. Otto Zuckerkandl

Privatdozent

an der Universität Wien.

2. vermehrte und verbesserte Auflage.

Mit 40 farbige Tafeln nach Originalaquarellen von

Maler *Bruno Keilitz*

und 278 schwarzen Abbildungen im Texte.

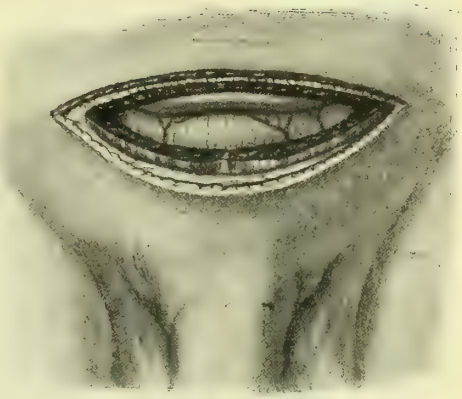

Preis eleg. geb. Mk. 12.

Geheimrat Prof. Dr. **Helferich** schreibt über die erste Auflage in der M. M. W. Nr. 45 vom 9. XI. 1897:

Der vorliegende stattliche Band enthält 24 farbige Tafeln und 217 Abbildungen im Text bei 400 Seiten Text. Auf 41 Seiten mit einer Tafel (Darmnaht) und 38 Textbildern wird zunächst im allgemeinen die Durchtrennung und die Wiedervereinigung der Gewebe zur Darstellung gebracht. Auf Seite 42 bis 400 wird die spezielle Operationslehre (Extremitäten, Kopf und Hals, Rumpf und Becken) dargestellt.

Das Werk wird den Anfängern das Studium und Verständnis der z. T. recht schwierigen Kapitel in hohem Grade erleichtern. Es existiert unseres Wissens kaum ein Werk, welches mit so zahlreichen und vorzüglichen Abbilds ungen ausgestattet und mit so bündig klarem Text, den neuesten Fortschritten Rechnung tragend, im ganzen zur Einführung wie zur Fortbildung in der operativen Chirurgie so gut geeignet wäre wie das vorliegende. Der Erfahrenere wird sich freuen, manches speziell nach der Technik und Anschauung der Wiener Schule dargestellt zu finden. Die Abbildungen sind zum grössten Teil vorzüglich und fast auf den ersten Blick klar und verständlich. Nur einige wenige sind weniger klar und eventuell bei einer zweiten Auflage zu erneuern. Dass eine solche nicht lange auf sich warten lassen wird, darf bei der vielseitigen Brauchbarkeit des Werkes erwartet werden.

Verlag von J. F. LEHMANN in MÜNCHEN.

Lehmann's medic. Handatlanten.

Band XVII.

Atlas der gerichtlichen Medizin

nach Originalen von Maler **A. Schmitson** mit erläuterndem Text

von

Hofrat Prof. Dr. E. Ritter v. Hofmann

Direktor des gerichtl. medizin. Instituts in Wien.

Mit 56 farbigen Tafeln und 193 schwarzen Abbildungen.

Preis eleg. geb. Mk. 15.

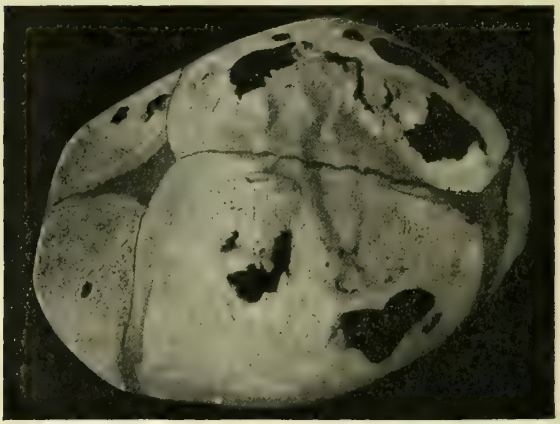

Friedreich's Blätter für gerichtl. Medizin. 1897, Heft VI: Eine äusserst wertvolle und willkommene Ergänzung nicht nur zu Hofmann's Lehrbuch der gerichtlichen Medizin, sondern überhaupt zu jedem Lehrbuche dieser Disciplin bildet der eben erwähnte Atlas. Er ist einer der gelungensten Bände der Lehmann'schen Sammlung sowohl hinsichtlich der farbigen als auch der schwarzen Abbildungen. Die Auswahl der Abbildungen ist eine äusserst glückliche. Dieselben sind durchaus Originale und entweder frischen Fällen oder Museumspräparaten entnommen. Der Studierende wie der praktische Arzt ist durch das Buch in den Stand gesetzt sich über die wichtigsten gerichtlich-medizinischen Vorkommnisse im Bilde zu informieren. Der mässige Preis von 15 Mk. erleichtert die Anschaffung des vorzüglichen Buches.

Verlag von J. F. LEHMANN in MÜNCHEN.

Lehmann's medicin. Handatlanten.

Band XIX:

Atlas und Grundriss der Unfall- Heilkunde.

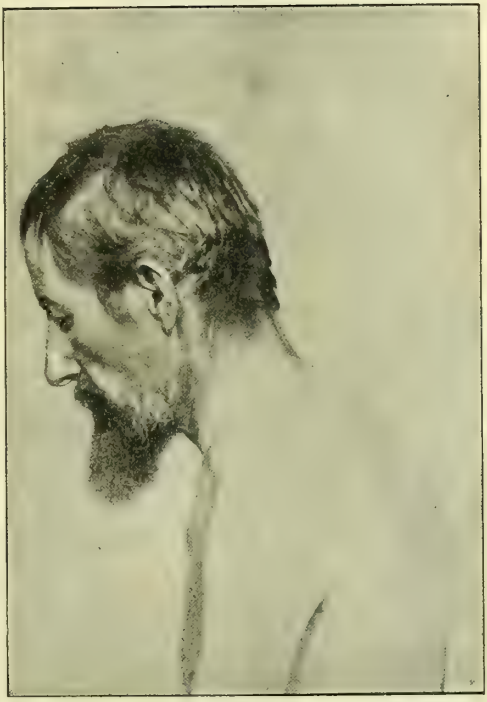

Mit 40 farbigen Tafeln, 143 Textabbildungen nach Aufnahmen von Maler

Johann Fink

und 30 Bogen Text

von **Dr. Ed. Golebiewski** in **Berlin.**

Preis eleg. geb. M. 15.—.

Dieses, in seiner Art ganz einzig dastehende Werk ist für jeden Arzt von tiefster Bedeutung u. von ganz hervorragendem praktischem Werte. In unserer Zeit der Unfallversicherungen und Berufsgenossenschaften kommt ein Spezialwerk über dieses Gebiet einem wahrhaft lebhaften Bedürfnisse entgegen und. sowie an jeden praktischen Arzt immer wieder die Notwendigkeit herantritt, in Unfallangelegenheiten als Arzt, als Zeuge, als Sachverständiger u. s. w. zu fungieren, so wird auch jeder Arzt stets gern in diesem umfassenden Buche Rat und Anregung in allen einschlägigen Fällen suchen und finden. Von grösstem Interesse ist das Werk ferner für Berufsgenossenschaften, Bezirksärzte, Physici, Vertrauensärzte, Krankenkassen, Landes-Versicherungsämter, Schiedsgerichte, Unfallversicherungsgesellschaften u. s. w. u. s. w.

Verlag von J. F. LEHMANN in MÜNCHEN.

Lehmann's medic. Handatlanten.

Band XX/XXI:

Atlas und Grundriss der pathologischen Histologie.

Spezieller Teil.

120 farbige Tafeln nach Originalen
des Universitätszeichners **C. Krapf** und reicher Text.

Von Privatdozent **Dr. Hermann Dürck**, Prosektor an d. Krankenhause München l. J.

2 Bände. Preis geb. je M. **11.**—.

Dürck hat in diesem Werke dem Lernenden einen zuverlässigen Führer für das weite und schwierige Gebiet der pathologischen Histologie geschaffen. Es wurde dies durch sorgfältige Auswahl der Abbildungen mit Berücksichtigung aller praktisch wichtigeren Gewebsveränderungen und durch Beigabe eines Textes, welcher in gleicher Weise Rücksicht nimmt auf die Bedürfnisse des Studierenden und des Praktikers erreicht. Vor allem sucht der Verfasser den Anfänger darüber aufzuklären, wie das makroskopisch wahrnehmbare Bild einer Organerkrankung durch die Veränderungen an dessen elementaren Bausteinen bedingt wird und warum die krankhaften Prozesse diejenigen Formen hervorbringen mussten, welche uns am Sektionstisch vor Augen treten.

Die sämtlichen Abbildungen sind lithographisch in den Originalfarben der Präparate reproduziert. Bei möglichster Naturtreue wurde der grösste Wert auf Klarheit und korrekte Zeichnung gelegt; in dieser Beziehung sind die Bilder den vielfach auftauchenden photographischen Reproduktionen mikroskopischer Objekte weit überlegen, da sie den Beschauer nicht durch die Massenhaftigkeit der gleichzeitig dargestellten Details und die hiedurch bedingte Unschärfe verwirren, sondern demselben die Kontrolle über die Bedeutung jedes einzelnen Striches und Punktes an der Hand der Figurenerklärung und des Textes ermöglichen. Besonders der Anfänger vermag nur aus klaren, eindeutigen Abbildungen klare Vorstellungen zu gewinnen. Der Text schliesst sich den Figuren eng an, beide ergänzen einander und tragen in erster Linie der didaktischen Tendenz des Buches Rechnung. Aus diesem Grunde ist der Besprechung jedes Organs resp. jeder Organgruppe eine kurze, präzise, aber erschöpfende Rekapitulation der normal-histologischen Verhältnisse vorausgeschickt.

So stellt das Buch ein wichtiges Hilfsmittel für das Studium der pathologischen Anatomie dar, deren Verständnis undenkbar ist ohne genaue Kenntnis in dem Gebiete der pathologischen Histologie

Atlas und Grundriss der pathologischen Histologie. Allgemeiner Teil nebst einem Anhange über patholog. histolog. Technik von **Privatdozent Dr. Hermann Dürck wird als Band XXII der Atlanten im Sommer 1901** erscheinen.

Verlag von J. F. Lehmann in München.

Band XXIII.

Atlas und Grundriss

der

orthopädischen Chirurgie

von Privatdozent

Dr. A. Lüning,

Zürich

und Privatdozent

Dr. W. Schulthess,

Zürich.

Mit 16 farbigen Tafeln und 366 Textabbildungen.

Preis

elegant gebunden

Mk. 16.—.

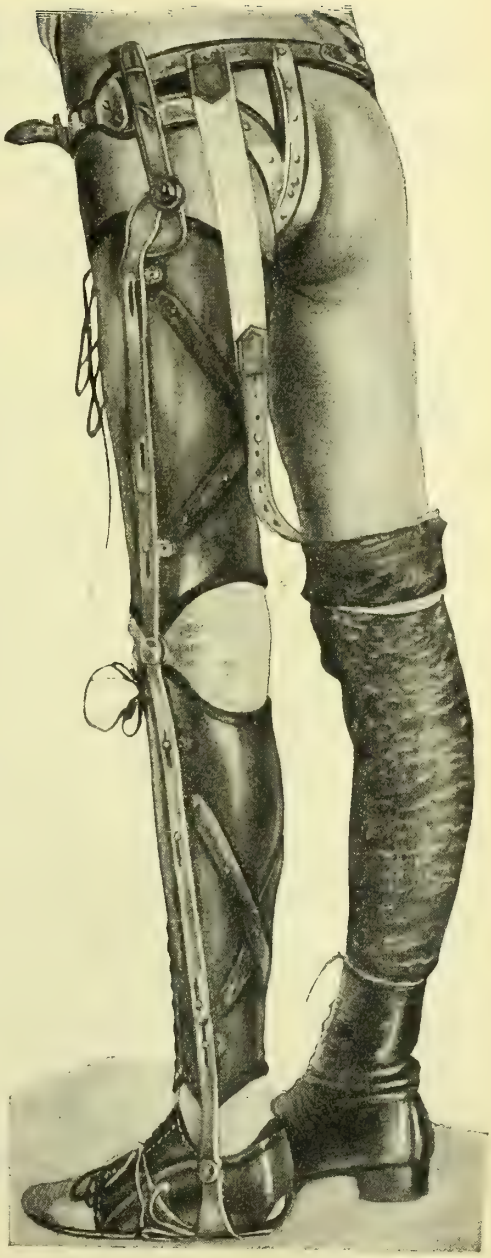

Verlag von J. F. LEHMANN in MÜNCHEN.

Lehmanns mediz. Handatlanten. Band XXIV:

Atlas und Grundriss der Ohrenheilkunde

unter Mitwirkung von **Prof. A. Politzer** herausgegeben von **Dr. Gustav Brühl**, Ohrenarzt.

Mit 39 farbigen Tafeln und 99 Textabbildungen.

Preis elegant gebunden zirka Mk. 10.

*

In Vorbereitung befindet sich:

Atlas und Grundriss der Chirurgie

unter Mitwirkung von

Geheimrat Prof. **Dr. Vincenz Czerny**

bearbeitet und herausgegeben von

Professor **Dr. Georg Marwedel** in Heidelberg.

I. Allgemeine Chirurgie (erscheint Frühjahr 1901)

II. Spezielle Chirurgie. I. Band

III. Spezielle Chirurgie. II. Band.

Mit 340 Abbildungen nach Originalen

von

Maler **A. Schmitson.**

Preis elegant gebunden: Jeder Band circa Mk. 12.—

Das obengenannte Werk wird eine geradezu klassische Bildersammlung enthalten, da das gesamte Material der Czerny'schen Klinik, die eine der reichhaltigsten und vielseitigsten in Deutschland ist, darin verwertet worden ist.

Der Text ist den Bedürfnissen der Studierenden und praktischen Aerzte angepasst und bietet infolge seiner knappen und dennoch alles erschöpfend behandelnden Schreibweise ein treffliches Lehrbuch, das sich infolge seines wissenschaftlichen Wertes und seiner vorzüglichen Bilder rasch in weiten Kreisen einführen wird. Das Talent des Malers Schmitson, dem die Ausführung der Bilder übertragen wurde, bürgt dafür, dass die künstlerische Darstellung sich der wissenschaftlichen Behandlung des Stoffes ebenbürtig erweisen wird.

Lehmann's mediz. Handatlanten.

Band XXV.

Atlas und Grundriss

der

Hernien.

Von

Privatdozent **Dr. G. Sultan** in **Göttingen.**

Zirka 8 Bogen Text.

Mit 8 farbigen Tafeln und 105 zum Teil farbigen Abbildungen.

Elegant gebunden zirka Mk. 8.—.

Dieser Atlas wird die Hernien in geradezu einziger Art zur Darstellung bringen. Jeder Student und jeder praktische Arzt wird gerne nach diesem Spezialwerk greifen, insbesondere der Bahn-, Fabriks- und Versicherungsarzt. Der Atlas ist ein Gegenstück zu Helferich: Frakturen und Luxationen, und es steht zu erwarten, dass Sultan ebenso wie Helferich, schnell eine weite Verbreitung finden wird.

Die farbigen Text-Abbildungen sind eine in diesem Atlas erstmals zur Anwenduug kommende Neuerung. Dass die Anschaulichkeit der Text-Abbildungen durch die teilweise farbige Wiedergabe ausserordentlich gewinnt, unterliegt keinem Zweifel.

Die typischen Operationen und ihre Uebung an der Leiche.

Kompendium der chirurgischen Operationslehre.

Von Oberstabsarzt **Dr. E. Rotter.**

Sechste Auflage.

400 Seiten. — Mit 115 Illustrationen. — Eleg. geb. **Mk. 8.—.**

Die sechste vorzüglich ausgestattete Auflage enthält alle neueren Errungenschaften der operativen Technik. Dieselben sind durch ausgezeichnete Illustrationen erläutert und bieten reichen Stoff der Belehrung. Die gesamte Fachpresse hat mit seltener Uebereinstimmung die Vorzüge dieses Werkes anerkannt.

J. F. LEHMANN's Verlag in MÜNCHEN.

Grundzüge der Hygiene

von **Dr. W. Prausnitz,**
Professor an der Universität Graz.

Für Studierende an Universitäten und technischen Hochschulen, Aerzte, Architekten und Ingenieure.

Fünfte, erweiterte und vermehrte Auflage.
Mit 533 Seiten Text und 227 Original-Abbildungen.
Preis brosch. Mk. 7.—, geb. Mk. 8.—.

Kursus der topographischen Anatomie

von **Dr. N. Rüdinger,**
weil. o. ö. Professor an der Universität München.

Vierte stark vermehrte Auflage.

Bearb. von **Dr. Wilh. Höfer,** Ass. d. chir. Klinik München.
Mit 80 zum Teil in Farben ausgeführten Abbildungen.
Preis broschiert Mk. **9.—**, gebunden Mk. **10.—**.

Stereoskopisch-photograph. Atlas der
Pathologischen Anatomie des Herzens
und der grösseren Blutgefässe.

In 50 Lichtdrucktafeln nach Originalaufnahmen
von **Dr. G. Schmorl,**

Kgl. sächs. Medizinalrat und Prosektor am Stadtkrankenhause in Dresden. **Preis mit Textbändchen in Klappkasten Mk. 15.—.**

Dieser Atlas bringt die gesamte pathologische Anatomie des Herzens in ausgezeichneten stereoskopischen Photographien zur Darstellung. Die einzelnen Bilder wirken in einer Weise plastisch, dass das natürliche Präparat dadurch ersetzt erscheint.

Redacteur:
Dr. Bernhard Spatz
Ottostrasse 1/I.

Auflage 7500.

Verlag:
J. F. Lehmann.
Heustrasse 20.

MÜNCHENER MEDICINISCHE WOCHENSCHRIFT

Herausgegeben von

Dr. Bäumler, Dr. Bollinger, Dr. Curschmann, Dr. Gerhardt, Dr. v. Heineke, Dr. G. Merkel, Dr. Michel, Dr. H. v. Ranke, Dr. v. Winckel, Dr. v. Ziemssen.

Die Münchener medicinische Wochenschrift bietet, unterstützt durch hervorragende Mitarbeiter, eine vollständige Uebersicht über die Leistungen und Fortschritte der gesamten Medicin, sowie über alle die Interessen des ärztlichen Standes berührenden Fragen. Sie ist jetzt **das grösste medicinische Fachblatt deutscher Sprache.**

Sie erreicht dies in erster Linie durch zahlreiche wertvolle **Originalarbeiten.**

Unter der Rubrik **„Referate"** werden Referate über actuelle wissenschaftliche Fragen, sowie Besprechungen wichtigerer Einzelarbeiten und neuer Erscheinungen auf dem Büchermarkte gebracht. In der Rubrik **„Neueste Journalliteratur"** wird allwöchentlich eine kurze Inhaltsangabe der jeweils neuesten Hefte der gesamten in Betracht kommenden deutschen periodischen Fachliteratur gegeben.

Die Literatur der medicinischen **Specialfächer** (z. B. Ophthalmologie, Otiatrie, Dermatologie und Syphilis etc.) wird ca. vierteljährlich unter Zusammenfassung der praktisch wichtigsten Erscheinungen referiert. Die **ausländische Journalliteratur** wird in monatlichen Referaten besprochen. *Die hier besprochene Rubrik bietet einen Ueberblick über die deutsche und ausländische Journalliteratur, wie er in gleicher Ausdehnung von keiner anderen Zeitschrift gegeben wird;* sie ersetzt dem praktischen Arzte ein reich ausgestattetes Lesezimmer; sie hat sich daher auch von ihrer Begründung an grossen Beifalls seitens der Leser erfreut. Die Verhandlungen aller bedeutenderen ärztlichen Congresse und Vereine werden durch eigene Berichterstatter rasch und zuverlässig referiert. Durch die Vollständigkeit und Promptheit ihrer Berichterstattung zeichnet sich die Münchener med. Wochenschrift vor allen anderen medicinischen Blättern aus.

Mitteilungen aus der *Praxis*, *Feuilletons*, *therapeutische* und *tagesgeschichtliche Notizen*, *Universitäts-* und *Personalnachrichten*, *ärztliche Vacanzen etc.* geben ferner dem Inhalte der Münchener med. Wochenschrift eine unübertroffene Vielseitigkeit.

Eine *Gratis-Beilage* zur Münchener med. Wochenschr. bildet die **„Galerie hervorragender Aerzte und Naturforscher"**; bisher erschienen u. A. die Porträts v. Koch, v. Nussbaum, Lister, v. Pettenkofer, v. Scanzoni, v. Helmholtz, Virchow, v. Volkmann, v. Kölliker, Thiersch, v. Langenbeck, Billroth, v. Esmarch, Du Bois-Reymond, Bollinger, Charcot, Haeckel, Joseph Hyrtl, H. v. Ziemssen, Carl Ludwig u. s. w.

Der Preis beträgt 6 M. vierteljährlich. Bestellungen nimmt der Verleger wie alle Buchhandlungen und Postämter entgegen.

Probenummern stehen umsonst und postfrei zur Verfügung.

J. F. Lehmann's Verlag. München, Heustrasse 20.